DUMITRU JUSTIN DIACONU
DANA NICA
MIHAELA - ANCA POPESCU
CORNELIA - CRISTINA DINU

DERMATO-VENEROLOGIE

PENTRU STUDENȚII FACULTĂȚILOR DE STOMATOLOGIE



EDITURA DIDACTICĂ ȘI PEDAGOGICĂ, R.A.
BUCUREȘTI

Scanned with OKEN Scanner

616.5 ; 616.97 -dermatologie
-venerologie

U. M. F. „Dr. CAROL DAVILA" BUCUREŞTI
FACULTATEA DE STOMATOLOGIE
CLINICA UNIVERSITARĂ DE DERMATO - VENEROLOGIE
SPITALUL CLINIC „Prof. Dr. SCARLAT LONGIN"

Prof. Univ. Dr. DUMITRU JUSTIN DIACONU
Şef. Lucrări Dr. DANA NICA

Asistent Univ. Dr. MIHAELA – ANCA POPESCU
Dr. CORNELIA – CRISTINA DINU

DERMATO-VENEROLOGIE

PENTRU STUDENŢII FACULTĂŢILOR DE STOMATOLOGIE

Scanned with OKEN Scanner

ISBN 973-30-5969-2

Copyright © 1997 Toate drepturile asupra acestei ediții sunt rezervate Editurii Didactice şi Pedagogice, R.A.

Redactor: Dr. **Bianca Vasilescu**
Tehnoredactor: **Anca Peța**
Coperta: **Elena Drăgulelei-Dumitru**
Fotografiile au fost executate de maestrul fotograf **Florin Cunea**

Scanned with OKEN Scanner

Autori:

1. *Prof. univ. Dr.* DIACONU C. DUMITRU-JUSTIN, şeful Clinicii Universitare de Dermato-Venerologie a Spitalului Clinic „Prof. Dr. Scarlat Longhin" Bucureşti, Facultatea de Stomatologie din cadrul Universităţii de Medicină şi Farmacie „Dr. Carol Davila" Bucureşti, director al Centrului Dermato-Venerian Bucureşti.
2. *Dr.* NICA DANA, şef de lucrări, medic primar, doctor în ştiinţe medicale – Clinica a II-a de Dermato-Venerologie a Spitalului Clinic „N.Gh. Lupu" – Colentina, Bucureşti.
3. *Dr.* POPESCU MIHAELA-ANCA, doctor în ştiinţe medicale, asistent universitar la Clinica Universitară de Dermato-Venerologie a Spitalului Clinic „Prof. Dr. Scarlat Longhin" Bucureşti, Facultatea de Stomatologie din cadrul Universităţii de Medicină şi Farmacie „Dr. Carol Davila" Bucureşti.
4. *Dr.* DINU CORNELIA-CRISTINA, asistent de cercetare ştiinţifică din cadrul Centrului Dermato-Venerian Bucureşti, doctorand.

Scanned with OKEN Scanner

PREFAȚĂ

Localizarea la nivelul feței și mucoasei bucofaringiene a unor dermatoze și boli transmise sexual este cunoscută. Tratarea dermatozelor și a bolilor transmise sexual și a manifestărilor pe care le dau acestea la nivelul cavității bucale, în cadrul unui manual pentru studenții stomatologi, nu este ușoară.

Prima dificultate este legată de necesitatea găsirii unui echilibru între volumul și modul de tratare a noțiunilor pentru a se evita riscul elaborării unui manual exclusiv de patologie bucodentară sau acela de a-l încărca inutil cu noțiuni din dermatologie fără o utilitate deosebită pentru medicul stomatolog. O altă dificultate rezultă din conciziunea la care este obligat autorul în tratarea subiectelor în raport cu numărul de lecții prevăzut în programele de învățământ.

De aceea apreciez inițiativa Prof. Univ. Dr. Dumitru-Justin C. DIACONU și a colaboratorilor săi, de a scrie un manual de dermato-venerologie pentru studenții stomatologi. Având la bază o practică didactică îndelungată la disciplina de dermatologie din cadrul Facultății de Stomatologie și o mare experiență în specialitate. Manualul Prof. Univ. Dr. Dumitru-Justin C. DIACONU se remarcă printr-o concepție clară, modernă, privind volumul și modul de abordare a cunoștințelor de dermatologie în formarea medicilor stomatologi. Prin conciziune și prezentarea sintetică a unor subiecte el depășește cadrul limitat de lucrare didactică, putând fi util și pentru alți medici, cum sunt cei de medicină generală, care vor o documentare rapidă și sintetică.

Prin aceste calități, lucrarea Prof. Univ. Dr. Dumitru-Justin C. DIACONU completează un gol important din literatura medicală didactică din țara noastră. Sunt convins că ea va fi bine primită de către cititori.

Dr. **DUMITRU MUREȘAN**
Membru al Academiei de Științe Medicale

Scanned with OKEN Scanner

CUPRINS

1. Introducere 9
2. Anatomia şi fiziologia pielii şi a mucoasei cavităţii bucale 11
3. Leziunile elementare cutanate 17
4. Virozele cutaneo-mucoase; aftele bucale 28
5. Piodermitele 41
6. Tuberculozele cutaneo-mucoase 51
7. Lepra 62
8. Micozele cutaneo-mucoase 67
9. Candidozele cutaneo-mucoase 78
10. Dermatoze provocate de paraziţi animali 83
11. Lichenul plan 86
12. Psoriazisul 92
13. Dermatozele buloase majore 96
14. Manifestări alergice cutanate 103
15. Colagenoze cu manifestări cutanate 142
16. Tumori cutanate benigne 150
17. Dermatoze precanceroase 160
18. Tumori cutanate maligne 168
19. Sindromul seboreic 177
20. Dermatoze specifice ale cavităţii bucale 186

BOLI CU TRANSMITERE SEXUALĂ

1. Introducere 216
2. Sifilisul 217
3. Gonoreea 235
4. Uretritele negonococice 238

Scanned with OKEN Scanner

5. Şancrul moale 240
6. Limfogranulomatoza benignă Nicolas-Favre 241
7. Granulomul inghinal 241
8. S.I.D.A. Sindromul de imunodeficienţă dobândită 242
9. Prevenirea şi combaterea maladiilor cu transmitere sexuală (venerice) – Indicaţii ale Ministerului Sănătăţii 247
Bibliografie 249

Scanned with OKEN Scanner

1. INTRODUCERE

În ultima vreme se asistă la o creştere importantă a afecţiunilor dermatologice, pielea, mucoasele şi semimucoasele fiind, prin situaţia lor externă, primele expuse agresiunilor mediului înconjurător. La acest fapt se adaugă însă şi răsunetul cutaneo-mucos al perturbărilor interne ale organismului, tegumentele şi mucoasele constituind un organ de legătură între acesta şi mediul ambiant, prin funcţiile complexe pe care le îndeplineşte (protecţie, termoreglare, respiraţie, organ de simţ).

Având în vedere intensificarea agresiunilor externe în condiţiile unei accentuate industrializări, a poluării şi stress-ului în continuă creştere, a modificării comportamentului moral şi sexual, este de înţeles morbiditatea tot mai ridicată a bolilor dermatologice şi sexuale.

Ca urmare, cunoaşterea acestora este importantă pentru medicii de orice specialitate. Lucrarea de faţă este destinată studenţilor de la facultăţile de stomatologie, deoarece patologia feţei şi a mucoasei bucale este strâns legată de cea cutanată; unicul manual de dermato-venerologie pentru facultăţile de stomatologie a fost editat în anul 1965, fiind realizat de două cadre medicale: Iuliu Căpuşan şi Dumitru Mureşan. Un astfel de manual s-a dovedit util pentru nevoile de instruire şi informare a studenţilor, el fiind axat doar pe temele prioritare prevăzute în programa analitică a acestora, teme care au fost, de regulă, dezvoltate mai pe larg, lucrarea putând să fie de folos şi tinerilor specialişti dermatologi.

Este utilă cunoaşterea patologiei dermato-venerice de către stomatologi, în primul rând pentru stabilirea unui diagnostic corect al leziunilor cavităţii bucale, al tegumentelor feţei şi al pielii capului, evitându-se acele erori regretabile comise în unele cazuri precum pemfigus vulgar, sifilis, eritem polimorf etc. Un diagnostic corect atrage după sine un tratament eficient, spre beneficiul pacientului.

Totodată, o bună cunoaştere a dermato-venerologiei de către stomatologi ajută la înţelegerea corelaţiei existente între cele două specialităţi şi la o mai eficientă colaborare între ele.

Autorii

Scanned with OKEN Scanner

2. ANATOMIA ŞI FIZIOLOGIA PIELII ŞI A MUCOASEI CAVITĂŢII BUCALE

Pielea reprezintă învelişul exterior al corpului omenesc, având la o persoană adultă o suprafaţă de 1,5–1,8 m^2. La nivelul cavităţilor naturale se continuă cu semimucoasele şi mucoasele.

ASPECTUL MACROSCOPIC AL PIELII

Grosimea pielii diferă în funcţie de sex, vârstă, rasă şi regiunea anatomică, fiind mai groasă (5 mm) pe palme şi plante şi foarte subţire (0,2 mm) la pleoape şi prepuţ.

Culoarea sa este în funcţie de cantitatea de pigment melanic şi caroten, de vascularizaţie şi de gradul de dispersie a luminii prin grosimea epidermului.

Suprafaţa pielii este brăzdată de o serie de şanţuri:

– unele mai fine, care se întretaie, formând *cadrilajul normal al pielii;*

– altele mai adânci, formând *pliuri sau cute* grosolane (inghino-crurale, submamare, interfesiere etc.);

– la nivelul palmelor şi plantelor se remarcă o serie de şanţuri paralele, curbe, juxtapuse, care delimitează mici proeminenţe denumite *„creste papilare"* şi care alcătuiesc un desen specific fiecărui individ – este vorba de *dermatoglife*, determinate genetic.

Tot pe suprafaţa pielii se pot observa depresiuni infundibuliforme, numite *pori*, care reprezintă orificiile de deschidere a formaţiunilor pilo-sebacee şi a glandelor sudoripare.

Sistemul pilar la om a pierdut din importanţă, perii fiind cantonaţi doar la nivelul anumitor zone. Din acest punct de vedere se poate vorbi de *pielea păroasă* (scalp, sprâncene, gene, axilar, genito-pubian şi, la bărbaţi, mustăţi şi barbă) şi de *pielea glabră* (restul suprafeţei corpului, care prezintă peri rudimentari şi rari, palmele şi plantele fiind complet glabre).

STRUCTURA MICROSCOPICĂ A PIELII

De la exterior către interior pielea este alcătuită din trei zone principale: epidermul, dermul şi hipodermul.

Epidermul este un epiteliu pluristratificat, în structura căruia intră următoarele straturi, din profunzime spre suprafaţă:

M e m b r a n a b a z a l ă separă dermul de epiderm şi este formată dintr-un strat inferior din fibre de reticulină şi unul superior din mucopolizaharide. Ultra-

Scanned with OKEN Scanner

structural, are patru componente: membranele plasmatice ale celulelor bazale, lamina lucida, lamina densa şi lamina fibrosa.

S t r a t u l b a z a l (stratul germinativ) este format dintr-un rând de celule cilindrice, aşezate perpendicular pe membrana bazală, „în palisadă". Au un nucleu oval, voluminos şi sunt legate între ele prin desmozomi, iar de membrana bazală prin hemidesmozomi. Între celulele stratului bazal se găsesc: cimentul intercelular şi melanocite.

S t r a t u l s p i n o s (stratul mucos al lui Malpighi) este format din 6–8 rânduri de celule poligonale, care pe măsură ce se apropie de suprafaţă se turtesc; în spaţiile dintre ele se observă filamente intercelulare, cu o structură deosebită care constă din plăci desmozomiale, ovale, dispuse între celule, având structura densă, lamelară şi din tonofilamente, fibrele ce pleacă din placa desmozomială, sunt dispuse intracitoplasmatic şi ajung perinuclear. Între celulele malpighiene se află cimentul interkeratinocitar, format din glicocalix (înveliş glicoproteic dispus în jurul membranei citoplasmatice) şi dintr-un material neomogen.

S t r a t u l g r a n u l o s este format din 3–4 rânduri de celule cu aspect romboidal, aşezate orizontal. Celulele sunt lipsite de spini intercelulari, nucleul este abia vizibil, iar citoplasma este bogată în granule de keratohialină.

S t r a t u l l u c i d u m este alcătuit din 2–3 rânduri de celule alungite, aşezate orizontal şi este mai evident la palme şi plante. Celulele din acest strat au nucleul picnotic sau sunt anucleate şi lipsite de organite celulare.

S t r a t u l c o r n o s este format din mai multe rânduri de celule aplatizate anucleate, lipsite de organite celulare, şi punţi intercelulare, astfel încât coeziunea intercelulară dispare şi celulele de la suprafaţa pielii se desprind unele de altele şi se exfoliază în mod spontan (stratul disjunct), asigurând reînnoirea fiziologică a epidermului. Acest fapt se realizează într-o perioadă de 26–28 zile, care reprezintă turnover-ul keratinocitelor normale.

Epidermul se hrăneşte prin osmoză, deoarece nu are vase proprii.

Dermul este constituit din ţesut conjunctiv şi are două părţi: *dermul superficial* (papilar) care la contactul cu epidermul prezintă ondulaţii numite papile dermice şi *dermul profund* (corion).

Papilele dermice sunt separate între ele de prelungiri epidermice cu aspect digitiform, numite creste epidermice (interpapilare).

Structural este alcătuit din trei componente: substanţa fundamentală, fibrele dermice (de colagen, elastice şi de reticulină) şi celulele dermice (fibrocite, mastocite, limfocite, plasmocite, histiocite). Dermul este bine vascularizat de două plexuri: subdermic şi subpapilar (vezi vascularizaţia pielii).

Hipodermul este situat în profunzime, deasupra aponevrozei şi este format din celule adipoase organizate sub formă de lobuli despărţiţi de septuri conjunctive. Între lobuli se găsesc vase sanguine, nervi, bulbi pilari şi glomeruli sudoripari.

ANEXELE PIELII

Anexele pielii sunt reprezentate de glandele sudoripare, glandele sebacee, părul şi unghiile.

Glandele sudoripare sunt de două tipuri: ecrine şi apocrine.

Scanned with OKEN Scanner

structural, are patru componente: membranele plasmatice ale celulelor bazale, lamina lucida, lamina densa şi lamina fibrosa.

Stratul bazal (stratul germinativ) este format dintr-un rând de celule cilindrice, aşezate perpendicular pe membrana bazală, „în palisadă". Au un nucleu oval, voluminos şi sunt legate între ele prin desmozomi, iar de membrana bazală prin hemidesmozomi. Între celulele stratului bazal se găsesc: cimentul intercelular şi melanocite.

Stratul spinos (stratul mucos al lui Malpighi) este format din 6–8 rânduri de celule poligonale, care pe măsură ce se apropie de suprafaţă se turtesc; în spaţiile dintre ele se observă filamente intercelulare, cu o structură deosebită care constă din plăci desmozomiale, ovale, dispuse între celule, având structura densă, lamelară şi din tonofilamente, fibrele ce pleacă din placa desmozomială, sunt dispuse intracitoplasmatic şi ajung perinuclear. Între celulele malpighiene se află cimentul interkeratinocitar, format din glicocalix (înveliş glicoproteic dispus în jurul membranei citoplasmatice) şi dintr-un material neomogen.

Stratul granulos este format din 3–4 rânduri de celule cu aspect romboidal, aşezate orizontal. Celulele sunt lipsite de spini intercelulari, nucleul este abia vizibil, iar citoplasma este bogată în granule de keratohialină.

Stratul lucidum este alcătuit din 2–3 rânduri de celule alungite, aşezate orizontal şi este mai evident la palme şi plante. Celulele din acest strat au nucleul picnotic sau sunt anucleate şi lipsite de organite celulare.

Stratul cornos este format din mai multe rânduri de celule aplatizate anucleate, lipsite de organite celulare, şi punţi intercelulare, astfel încât coeziunea intercelulară dispare şi celulele de la suprafaţa pielii se desprind unele de altele şi se exfoliază în mod spontan (stratul disjunct), asigurând reînnoirea fiziologică a epidermului. Acest fapt se realizează într-o perioadă de 26–28 zile, care reprezintă turnover-ul keratinocitelor normale.

Epidermul se hrăneşte prin osmoză, deoarece nu are vase proprii.

Dermul este constituit din ţesut conjunctiv şi are două părţi: *dermul superficial* (papilar) care la contactul cu epidermul prezintă ondulaţii numite papile dermice şi *dermul profund* (corion).

Papilele dermice sunt separate între ele de prelungiri epidermice cu aspect digitiform, numite creste epidermice (interpapilare).

Structural este alcătuit din trei componente: substanţa fundamentală, fibrele dermice (de colagen, elastice şi de reticulină) şi celulele dermice (fibrocite, mastocite, limfocite, plasmocite, histiocite). Dermul este bine vascularizat de două plexuri: subdermic şi subpapilar (vezi vascularizaţia pielii).

Hipodermul este situat în profunzime, deasupra aponevrozei şi este format din celule adipoase organizate sub formă de lobuli despărţiţi de septuri conjunctive. Între lobuli se găsesc vase sanguine, nervi, bulbi pilari şi glomeruli sudoripari.

ANEXELE PIELII

Anexele pielii sunt reprezentate de glandele sudoripare, glandele sebacee, părul şi unghiile.

Glandele sudoripare sunt de două tipuri: ecrine şi apocrine.

Scanned with OKEN Scanner

Glandele sudoripare ecrine sunt răspândite pe întreaga suprafață a tegumentului și secretă zilnic cca 800 ml sudoare fluidă, fără alterarea celulelor glomerulare (glande merocrine). Sunt glande tubulare care se deschid la suprafața pielii independent de orificiul pilar.

Glandele sudoripare apocrine sunt localizate la nivelul axilelor, regiunii genitale și perigenitale, în jurul anusului și mamelonului. Sunt glande mari, care secretă o sudoare vâscoasă, în momentul secreției detașându-se microfragmente citoplasmatice (secreție holomerocrină). Secreția se efectuează intermitent, cu accese secretorii urmate de perioade lungi de repaus.

Glandele sebacee sunt glande holocrine, acinoase, care la om apar în toate zonele care prezintă pori. Ele sunt compuse din mai mulți acini înconjurați de o membrană bazală pe care este așezat un strat de celule bazale, mici, bazofile. În interiorul acinului celulele se diferențiază, devin acidofile și se înnoiesc progresiv prin acumulare treptată de grăsimi. Fiecare acin are conduct propriu care duce la un canal principal ce se deschide în foliculul pilo-sebaceu. Există și glande sebacee care se deschid direct la suprafața pielii (la nivelul pleoapelor, prepuțului etc.).

Sistemul pilar

Glandele sebacee formează împreună cu sistemul pilar o unitate anatomo-funcțională – aparatul pilo-sebaceu.

În funcție de momentul apariției lor, se descriu patru tipuri de peri: *lanugo* subțiri, scurți, hipopigmentați, existenți la făt și la nou-născut; *vellus*, părul de la nivelul pielii capului copiilor până la vârsta de 6 luni; *intermediari,* scurți și hiperpigmentați, apar între 11 și 16 ani; *definitivi* sau *terminali*, peri maturi care apar după vârsta de 20 ani.

Din punct de vedere structural, firul de păr prezintă următoarele componente:

– *papila foliculară,* situată în derm, în scobitura din porțiunea inferioară a bulbului, foarte bogat vascularizată;

– *bulbul,* porțiunea epitelială voluminoasă care coafează papila, asigurând regenerarea firului de păr;

– *rădăcina,* formată din centru spre periferie dintr-un sistem de tuburi dispuse concentric, și anume: medulara, alcătuită din 3–4 rânduri de celule globuloase, bogate în grăsimi și pigment; corticala, formată din celule fuziforme încărcate cu keratină și granulații fine de melanină și epidermiculul, care constă într-un strat de celule turtite anucleate, lipsite de melanină, intricate ca olanele unui acoperiș. Toate acestea formează firul de păr propriu-zis, înconjurat de foliculul pilos care este alcătuit din teaca epitelială internă, teaca epitelială externă și teaca fibroasă. Teaca epitelială internă acoperă rădăcina părului de la nivelul bulbului până la ostiumul folicular și este alcătuită din trei straturi (din exterior spre interior): stratul Henle, stratul Huxley și cuticula.

La învelișul dermo-epidermic care alcătuiește peretele foliculului se atașează glanda sebacee și mușchiul erector al părului, împreună alcătuind foliculul pilo-sebaceu. Porțiunea foliculului cuprinsă între suprafața epidermului și orificiul de deschidere a glandelor sebacee se numește ostium folicular;

– *tija* firului de păr este porțiunea sa liberă la nivelul căreia medulara dispare, scoarța se keratinizează și firul de păr se eliberează de tecile epiteliale, care dispar

Scanned with OKEN Scanner

şi ele. Culoarea firului de păr este dată de pigmentul melanic din celulele corticalei. Ea diferă după abundenţa şi dispoziţia pigmentului la suprafaţa sau în profunzimea filamentului pilos, de unde şi nuanţele de păr blond, castaniu sau negru. Pigmentul dispare cu vârsta sau în legătură cu stări patologice, când vom găsi goluri de aer între celulele corticalei.

Unghiile sunt plăci cornoase situate pe faţa dorsală a extremităţii degetelor mâinilor şi picioarelor, având rolul de a proteja ultimele falange. Sunt alcătuite din *rădăcina* şi *corpul unghial*. Baza inferioară a şanţului de implantare a rădăcinii se numeşte *matrice* şi reprezintă organul regenerator al unghiei. *Lunula*, porţiunea semilunară vizibilă la capătul proximal al lamei unghiale, este o porţiune din matricea unghială.

Locul pe care unghiile sunt aşezate poartă numele de *pat unghial*.

VASCULARIZAŢIA ŞI INERVAŢIA PIELII

Vascularizaţia este asigurată de două plexuri duble (arteriale şi venoase): plexul subpapilar şi plexul subdermic. Acestea sunt paralele cu suprafaţa pielii; din plexul papilar pleacă spre suprafaţa pielii arteriole cu caracter terminal. Vasele limfatice prezintă capilare şi plexuri analoge cu cele sanguine.

Nervii organului cutanat sunt senzitivi şi motori.

Nervii senzitivi sunt de origine cerebrospinală şi prezintă două feluri de terminaţii: libere şi cu corpusculi tactili. Aceştia, la rândul lor, sunt de două categorii: cu celule înconjurate de fibre nervoase (corpusculii Merkel) şi cu celule cuprinse într-o capsulă conjunctivă (corpusculii Ruffini, Vater-Pacini, Krause). Nervii senzitivi asigură sensibilitatea cutanată, care este de patru feluri: tactilă (corpusculii Meisner, Merkel), dureroasă (terminaţiile nervoase libere), la cald (corpusculii Ruffini), la rece (corpusculii Krause).

Nervii motori sunt de origine vegetativă şi stimulează secreţia sudorală şi sebacee (nervii secretori), determină contracţia muşchilor erectori piloşi şi acţionează asupra vaselor (nervii vasomotori).

Numărul terminaţiilor nervoase diferă de la o regiune la alta, ele fiind mai numeroase la nivelul pulpei degetelor (corpusculii Vater-Pacini, Merkel şi Meissner), feţei, buzelor (corpusculii Merkel), organelor genitale (corpusculii Krause) şi mai puţin numeroase pe spate şi scalp.

FUNCŢIILE PIELII

Funcţiile pielii pot fi împărţite în funcţii elementare, specifice diferiţilor săi componenţi (epiderm, derm, hipoderm) şi funcţii de ansamblu, în cadrul corelaţiilor pe care le are pielea cu celelalte organe şi sisteme.

Funcţiile epidermului sunt keratinogeneza şi melanogeneza. De asemenea, epidermul este capabil să inducă, să regleze şi să inhibe un răspuns imunitar declanşat de diferiţi factori. Sistemul imunitar epidermic este reprezentat de celulele

Scanned with OKEN Scanner

Langerhans, celulele Granstein, keratinocite (secretoare de citokine: IL 1, IL 3, IL 6 etc.) şi de limfocitele T epidermice.

Funcţiile dermului sunt fibrilogeneza şi sinteza substanţei fundamentale, funcţia de protecţie fizico-mecanică şi funcţia de suport pentru epiderm, anexe, vase de sânge şi nervi periferici. Totodată, dermul, ca şi epidermul, are şi un rol imunologic, prin intermediul histiocitelor, care intervin în metabolizarea antigenelor ce induc anticorpii şi prin intermediul mastocitelor, care conţin amine vasoactive (heparină, histamină, serotonină etc.), cu rol important în reacţiile inflamatorii.

Funcţiile hipodermului constau în protecţia mecanică şi termică, suport pentru unele formaţiuni glandulare, foliculare şi vasculo-nervoase şi funcţia de depozit energetic.

Funcţiile pielii corelate cu fiziologia generală sunt termoreglarea, funcţia secretorie, protecţia mecanică, chimică, antimicrobiană, fotoprotecţia, hematopoieză, funcţii exteroceptoare (asigură sensibilitatea tactilă, termică şi dureroasă), funcţii endocrine şi imunobiologice. La acestea se adaugă rolul pe care organul cutanat îl joacă în homeostazia internă şi adaptarea fiziologică a omului la mediul ambiant, precum şi respiraţia şi absorbţia percutană.

STRUCTURA ŞI FUNCŢIILE MUCOASEI BUCALE

Cavitatea bucală sau orală reprezintă prima porţiune a aparatului digestiv şi este situată în partea inferioară a feţei, sub fosele nazale, fiind mărginită anterior de buze, lateral de obraji, iar în partea posterioară se continuă cu faringele. Cavitatea bucală este divizată prin arcadele dentare în două compartimente:

– vestibulul bucal – spaţiul în formă de potcoavă, mărginit de arcadele dentare, de buze şi de obraji. El are doi pereţi: unul extern, musculo-cutanat şi altul intern, osos;

– cavitatea bucală propriu-zisă – porţiunea gurii circumscrisă anterior şi pe părţile laterale de arcadele dentare, fiind cuprinsă între bolta palatină şi limbă.

Pereţii cavităţii bucale sunt tapetaţi pe faţa lor internă de mucoasa bucală, care trece fără să se întrerupă de pe un perete pe altul.

Zona situată între piele şi mucoasa buzelor se numeşte *zona de tranziţie* şi se întâlneşte doar la om. Ea este roşie şi este formată dintr-un epiteliu stratificat pavimentos, nekeratinizat, cu strat cornos foarte subţire sau absent şi cu stratul lucidum dezvoltat şi bogat în eleidină. Corionul prezintă papile scurte, cu capilare abundente care, prin transparenţa epiteliului, conferă culoarea roşie.

Structura mucoasei bucale

Mucoasa bucală prezintă o structură asemănătoare pielii, cu unele particularităţi şi variaţii regionale, astfel încât, din acest punct de vedere, s-au descris trei tipuri principale, şi anume:

– *mucoasa gingivală şi a palatului dur*, are epidermul format dintr-un epiteliu pluristratificat bine keratinizat, iar dermul este dens şi strâns aderent la osul subiacent sau la dinţi;

Scanned with OKEN Scanner

– *mucoasa buzelor, a obrajilor şi a planşeului bucal,* prezintă un epiderm format dintr-un epiteliu pluristratificat pavimentos. Celulele epidermice nu se keratinizează, degenerescenţa lor fiind de tip vacuolar şi nu cornos. Dermul este format din ţesut conjunctiv lax slab ataşat oaselor subiacente;

– *mucoasa înalt specializată de la nivelul limbii (faţa dorsală)* limba este formată din două segmente – corpul şi rădăcina – separate printr-un şanţ în formă de V – şanţul terminal. Faţa dorsală a corpului limbii este acoperită de o mucoasă formată din epiteliu pluristratificat pavimentos, de tip moale, fără keratinizare, care prezintă o serie de ridicături – papile linguale – prevăzute cu muguri gustativi, receptori periferici ai analizatorului gustativ. Se descriu patru grupe de papile gustative (linguale):

• papile circumvalate, voluminoase şi vizibile cu ochiul liber, sunt situate în partea posterioară a limbii, unde formează V-ul lingual, paralel şi înaintea şanţului terminal;

• papile fungiforme, comparate cu o ciupercă, se găsesc pe partea dorsală a limbii, înaintea şanţului terminal;

• papile filiforme, cilindrice sau conice, se află pe toată partea dorsală a limbii, pe margini şi pe vârf;

• papile foliate – sunt situate pe laturile limbii.

O porţiune importantă a limbii este şi rădăcina sa, care începe de la V-ul lingual şi ţine până la plica gloso-epiglotică. Ea prezintă nişte ridicături date de noduli limfatici ce alcătuiesc amigdala linguală. Aceasta, împreună cu amigdala palatină, cu ţesutul limfoid al vălului palatin, cu amigdala tubară (Gerlach) şi cu amigdala faringiană formează inelul limfatic Waldeyer, unul din locurile de formare a celulelor imunocompetente, cu rol important în biosinteza anticorpilor.

Epidermul mucoasei bucale este mai gros decât cel al pielii, iar crestele interpapilare se extind mai adânc în dermul subiacent. Stratul bazal este format din celule cuboidale şi fără pigment intracitoplasmatic. Stratul spinos constă în celule poliedrice cu nuclei mai palizi, iar stratul granulos lipseşte, excepţie făcând papilele linguale şi unele părţi ale palatului dur. De aceea epiteliul mucoasei bucale este transparent, culoarea roşie a mucoasei bucale datorându-se vaselor subiacente care astfel pot fi observate. În marea majoritate a regiunilor, stratul cornos este prezent, fiind bine dezvoltat la nivelul mucoasei gingivale şi virtual absent în unele regiuni ale mucoasei buzelor, obrajilor şi a planşeului bucal. Epidermul este separat de derm printr-o membrană bazală fibroasă.

Dermul este alcătuit din ţesut conjunctiv, a cărui densitate diferă de la o regiune la alta a cavităţii bucale.

Anexele pielii – glandele sudoripare, sebacee, foliculii piloşi – lipsesc la nivelul mucoasei orale. În schimb, întregii mucoase orale îi sunt anexate glandele salivare, mai numeroase la nivelul palatului şi limbii. Majoritatea glandelor salivare sunt acinoase şi sunt reprezentate de numeroase glande mici, localizate în membrana mucoasei bucale şi de încă trei perechi de glande mari: glandele parotide, submaxilare şi sublinguale.

Funcţiile mucoasei bucale

Mucoasa bucală are rol de *protecţie* mecanică, fizică, chimică şi antimicrobiană a cavităţii bucale. Referitor la acest ultim aspect merită o menţiune specială unele enzime din salivă, precum lizozimul, inhibinele şi mutinele, care au

Scanned with OKEN Scanner

acţiune distructivă asupra microorganismelor patogene. Totodată glandele salivare au şi o activitate *imunosecretorie*, principalul constituent imunoglobulinic fiind Ig A, urmat de Ig M. Tot aici trebuie menţionat rolul imunologic al inelului limfatic Waldeyer.

Mucoasa bucală îndeplineşte şi *funcţia secretorie* prin care are rol în *digestia* alimentelor, care începe încă de la nivelul cavităţii bucale. Datorită permeabilităţii sale, mucoasa cavităţii bucale prezintă capacitatea de *absorbţie* a diverse substanţe chimice şi medicamentoase, saliva acţionând ca un solvent. Absorbţia orală şuntează circulaţia portală. Localizarea de predilecţie în aplicarea terapiei orale este regiunea sublinguală şi vestibulul, aria mucoasei nekeratinizate.

Cavitatea bucală are rol şi în *respiraţie*, permiţând trecerea aerului şi participă la efectuarea unor funcţii de relaţie, prin intermediul *funcţiei exteroceptive*. Astfel, mucoasa cavităţii bucale asigură sensibilitatea gustativă, tactilă, dureroasă, depresivă, termică, dar furnizează şi stimulii senzoriali necesari funcţiilor complexe ale cavităţii bucale, precum: vorbire, prehensiune, masticaţie, supt. Funcţia exteroceptivă este realizată prin intermediul papilelor linguale. Perceperea gustului este asigurată de papilele circumvalate, foliate şi, în mai mică măsură, de cele fungiforme. Diferitele zone ale limbii nu sunt sensibile în mod egal la cele 4 categorii de stimuli gustativi primari. Faţa inferioară este insensibilă la acţiunea substanţelor sapide. Faţa dorsală, în partea anterioară, percepe acidul foarte bine, dulcele şi săratul mai slab şi nu percepe de loc amarul. Marginile percep acidul, dulcele şi săratul, iar baza este impresionată de amar. Papilele filiforme nu au rol în perceperea gustului, dar au rol tactil şi rol mecanic.

Tot funcţie exteroceptivă este cea olfactivă (mirosul), îndeplinită însă de mucoasa cavităţii nazale, cu care cavitatea bucală comunică prin intermediul endofaringelui.

3. LEZIUNI ELEMENTARE CUTANATE

Leziunile elementare cutanate reprezintă baza semiologiei dermatologice. Ele sunt eflorescenţe tegumentare care constituie principalele semne de manifestare a diverselor afecţiuni cutanate.

Leziunile elementare cutanate pot fi clasificate în:

– **primitive**, care apar direct pe pielea sănătoasă – macula sau pata, papula, tuberculul, goma, tumora, vezicula, bula, pustula;

– **secundare**, care derivă din prima categorie – excoriaţia, ulceraţia, fisura, crusta, lichenificarea, cicatricea etc.

După unii autori, ar exista şi o a treia categorie de leziuni elementare şi anume cele *primitivo-secundare*, reprezentate de: pustulă, scuamă, macula, atrofia, lichenificarea, vegetaţia, scleroza, keratoza etc.

Scanned with OKEN Scanner

De fapt, o serie de leziuni cum ar fi: maculele, pustulele sau scuamele, pot fi atât primitive cât şi secundare, de cele mai multe ori leziunile cutanate fiind intricate, elementele eruptive fiind asocieri de leziuni elementare.

De aceea este considerată mai adecvată o clasificare bazată pe criterii morfoclinice, clasificare care cuprinde următoarele leziuni elementare ale pielii:

– leziuni elementare prin modificări de coloraţie a tegumentelor;
– leziuni elementare solide;
– leziuni elementare cu conţinut lichid;
– leziuni elementare prin lipsă de substanţă sau soluţii de continuitate;
– leziuni elementare prin deşeuri cutanate;
– leziuni elementare prin sechele cutanate;
– alte leziuni elementare dificil de încadrat.

I. LEZIUNI ELEMENTARE PRIN MODIFICĂRI DE COLORAŢIE A TEGUMENTELOR

Leziunile elementare prin modificări de coloraţie a tegumentelor sunt reprezentate de pată sau maculă. Acestea pot fi circumscrise sau difuze, fără să fie însoţite de schimbări de relief sau consistenţă. În funcţie de modificările morfofiziologice ale elementelor care determină culoarea normală a tegumentelor, petele pot fi de patru tipuri:

1. – pete prin modificări ale melanogenezei;
2. – pete prin hemosiderină;
3. – pete vasculare;
4. – pete sanguine sau purpurice.

I.1. – Pete prin modificări ale melanogenezei

Se împart în două categorii:

a) pete hiperpigmentate, care se datoresc unui exces de melanină conţinut în melanociţi, în celulele bazale ale epidermului, în celulele nevice sau în melanoforele dermice.

Ele pot fi circumscrise (nevii pigmentari) sau difuze (cloasma, melanodermiile) şi congenitale (nevii pigmentari) sau dobândite. Acestea din urmă pot fi primitive (cloasma, efelidele) sau secundare (pigmentări reziduale din lichen plan, pemfigus vulgar, impetigo streptococic etc.).

b) pete acromice, care se datoresc reducerii impregnării cu melanină datorită deprimării melanogenezei, a reducerii până la dispariţie a melanociţilor sau incapacităţii acestora de a reţine melanina. Ele pot fi congenitale (albinism) sau dobândite – primitive (vitiligo) sau secundare altor leziuni cutanate, precum eczematide, pitiriazis versicolor acromiant, hematodermii.

Uneori se pot asocia pete hiperpigmentate sau pete acromice, realizând leucomelanodermia (sifilisul secundar: colierul lui Venus).

Scanned with OKEN Scanner

I.2. – Pete prin hemosiderină

Sunt modificări ale coloraţiei tegumentare, datorate unor variaţii mai mult sau mai puţin persistente, dar reversibile, ale calibrului vaselor sanguine cutanate. La presiunea digitală aceste pete dispar. Ele sunt reprezentate de:

a) eritem – se datorează vasodilataţiei capilarelor şi arteriolelor din plexul subpapilar. Ele sunt calde, de diferite tente de la roz la roşu şi pot fi circumscrise (punctiforme, miliare, lenticulare, numulare, inelare, circinate etc.) sau difuze – localizate (eritemul pudic) sau generalizate, în acest ultim caz denumindu-se exanteme (eritemul scarlatiniform, morbiliform, rozeolic).

Eritrodermia reprezintă o formă de eritem generalizat, căruia i se asociază sau îi urmează leziuni exsudative şi descuamare lamelară. Eritrodermiile pot fi primitive sau secundare, când se spune că erupţia s-a eritrodermizat.

b) cianoza – se datorează congestiei pasive, prin atonia venulelor şi a capilarelor venoase, sau prin spasme arteriolare. Petele sunt roşii-violacee, cu temperatura scăzută. Cianoza poate fi difuză sau circumscrisă. Cel mai frecvent se localizează la nivelul extremităţii membrelor (acrocianoza). Uneori pot descrie desene reticulate, realizând aspectul de livedo.

I.3. – Pete vasculare

Sunt determinate de modificări vasculare persistente:
– modificări de calibru (ectazie);
– proliferări anormale ale vaselor sanguine.

De obicei sunt circumscrise, dispar la digitopresiune, au culoare roşie-violacee, nu au caracter inflamator şi persistă timp îndelungat.

Pot fi congenitale (hemangioame plane) sau dobândite (telangiectazii).

I.4. – Pete sanguine sau purpurice

Apar prin extravazări sanguine la nivelul dermului. Culoarea lor se modifică în funcţie de stadiul de degradare a hemoglobinei (roşu purpurie – violaceu albăstrui – verzui galbene). Când leziunile sunt recurente, se produc acumulări de hemosiderină, putând persista pete pigmentare brun-arămii (capilarite purpurice).

Petele sanguine se instalează rapid, evoluează spre resorbţie în 10–20 zile, nu sunt însoţite de leziuni inflamatorii şi nu dispar la digitopresiune.

În funcţie de întindere şi aspect clinic, se disting:

a) peteşiile – leziuni punctiforme hemoragice;

b) vibicele – leziuni hemoragice liniare;

c) echimozele – pete hemoragice mai întinse, cu contur neregulat, de obicei după traumatisme superficiale;

d) hematoamele – pete întinse, difuze şi neomogene, datorate unor hemoragii mai profunde, subcutanate, în urma unor traumatisme puternice.

Scanned with OKEN Scanner

II. LEZIUNI ELEMENTARE SOLIDE

Se caracterizează prin modificarea arhitecturii tegumentului afectat, având totdeauna un substrat material, de obicei celular. În această grupă sunt incluse:

1 – papula urticariană;
2 – papula propriu-zisă;
3 – nodulul sau tuberculul;
4 – nodozitățile;
5 – tumorile;
6 – vegetația.

II.1. – Papula urticariană

Constă în mici proeminențe turtite sau hemisferice (papule), sau plate, rotunde sau ovalare (plăci). Epidermul este indemn, catifelat la palpare. Leziunile au caracter fugace (efemere) și se însoțesc de senzații subiective: prurit. Morfologia se situează între macule și adevăratele leziuni cu conținut solid.

II.2. – Papula propriu-zisă

Constă într-o mică ridicătură circumscrisă pe suprafața pielii, cu diametrul de 1–5 mm, cu conținut solid. Pot fi izolate sau confluate în plăci și placarde. De obicei se resorb, fără să lase cicatrice. În funcție de formă, pot fi: ovalare, rotunde, poligonale (lichen plan), turtite, aplatizate (veruci plane), hemisferice (sifilis secundar), ombilicate (lichen plan), fațetate-lucioase (lichen plan), ascuțite-acuminate (papule foliculare).

În funcție de culoare, pot fi: eritematoase (alergodermii), violacee cu evoluție spre brun (lichen plan), arămii (sifilis secundar).

Din punct de vedere histologic, se descriu trei categorii:
– *papule epidermice* – prin hiperplazia localizată a epidermului (acantoză), de exemplu: veruci plane;
– *papule dermice* – prin infiltrate celulare în dermul superficial (sifilide papuloase din sifilisul secundar);
– *papule dermo-epidermice* – prin hiperplazie epidermică asociată cu infiltrat celular dermic subiacent (lichen plan).

O formă particulară de papule sunt cele dismetabolice, care se datoresc acumulării de substanțe rezultate din procese degenerative și tulburări metabolice generale sau exclusiv cutanate. Aceste substanțe au fost identificate prin tehnici histochimice ca fiind: mucină, amiloid, hialin, grăsimi etc. Clinic, aceste papule au formă hemisferică, aspect translucid și-și păstrează individualitatea chiar când au tendință la grupare.

II.3. – Nodulul sau tuberculul

Este o leziune elementară solidă, cu diametrul mai mare de 5 mm, circumscrisă sau confluentă în plăci infiltrative. Histopatologic se relevă prezența unui infiltrat celular dermic situat mai profund decât în cazul papulelor. Evoluția lor este, în general, cronică, putând ulcera sau nu. În ambele situații rezultă cicatrice.

Scanned with OKEN Scanner

În funcție de dermatozele în care se întâlnesc, s-au descris:

a) nodulul tuberculos (lupomul) – caracteristic pentru lupusul vulgar tuberculos. Se evidențiază prin vitropresiune, având culoare brun-gălbuie, ca jeleul de mere. E de consistență moale, poate ulcera și se poate identifica și în cicatricele unor leziuni anterioare, aparent vindecate. Histopatologic se evidențiază un infiltrat tuberculos tipic.

b) nodulul sifilitic – caracteristic pentru sifilisul terțiar, tuberculoid, este de culoare brun-arămie și de consistență fermă. Leziunile au tendință la grupare și pot ulcera sau nu. Evoluția este spre cicatrice deprimate. Histopatologic se relevă infiltrat dermic constituit din limfocite, plasmocite, celule epiteliale, rar celule gigante cu dispoziție perivasculară și leziuni de panvascularită care duc la tromboză vasculară și necroze.

c) nodulul lepros (leprom) – caracteristic pentru lepra lepromatoasă. El are culoare roșiatică sau culoarea pielii normale și consistență elastică și se caracterizează prin dispariția sensibilităților termoalgice. Histopatologic se constată un infiltrat masiv format din histiocite spumoase ce conțin bacili Hansen (celule Virchow).

II.4. – Nodozitățile

Sunt noduli situați profund în derm și hipoderm și proemină relativ puțin pe suprafața cutanată. Pot avea un caracter inflamator evoluând acut, subacut (dermo-hipodermite nodulare, eritem nodos), sau cronic, torpid (sarcoidoză).

Nodozitatea poate fi și expresia unui proces neoplazic proliferativ sau al injectării unor substanțe străine (oleom).

Goma este tot o nodozitate, situată în hipoderm, care după o fază de cruditate, evoluează rapid spre ramolire, ulcerare, evacuarea conținutului necrotic și, în final, cicatrizare. Gomele se întâlnesc în afecțiuni ca: tuberculoza cutanată, sifilis terțiar, micoze profunde. Examenul histopatologic evidențiază un proces granulomatos cu evoluție necrotică și ulcerativă, cu prezența caracterelor specifice fiecărui tip de gomă (descrierea amănunțită a gomelor o să fie la fiecare afecțiune în parte).

II.5. – Tumorile

Sunt neoformații persistente cu tendință la creștere și fără caractere inflamatorii.

Tumorile se pot clasifica, din punct de vedere clinic și evolutiv, în benigne și maligne.

Tumorile benigne sunt bine delimitate, neinvazive și nu dau metastaze.

Tumorile maligne sunt invazive și au un prognostic grav producând uneori metastaze și, în final, generalizări cu alterarea stării generale, caşexie, exitus.

II.6. – Vegetația

Este o excrescență situată pe mucoase sau tegumente, de dimensiuni și forme variate (filiforme, globuloase, conopidiforme). Ele pot fi primitive (vegetațiile veneriene), sau secundare (piodermita vegetantă, vegetațiile de la nivelul tumorilor

Scanned with OKEN Scanner

neoplazice ulcerate, iodide, bromide vegetante). Există şi afecţiuni vegetante de etiologie incertă, precum pemfigusul vegetant, şi acanthosis nigricans.

Asocierea unor leziuni vegetante cu îngroşări ale stratului cornos determină aspectul clinic de *verucozitate* (veruci vulgare, tumori verucoase).

Alte leziuni elementare solide

Hiperkeratoza – are ca substrat histopatologic hiperplazia stratului cornos. Poate fi circumscrisă (calozităţi, corn cutanat), sau difuză (ihtioză, keratodermii palmo-plantare).

Leucokeratoza – leziuni albicioase la nivelul mucoaselor, datorate apariţiei stratului cornos şi granulos la acest nivel.

Lichenificarea – îngroşarea unui teritoriu cutanat la nivelul căruia cadrilajul normal este accentuat, delimitând pseudopapule. Se asociază frecvent hiperpigmentaţia. Poate fi primitivă sau secundară unor dermatite pruriginoase (eczemă cronică, prurigo cronic etc.).

Histopatologic se constată hiperkeratoză, hiperacantoză, hipergranuloză şi infiltrat în dermul papilar.

III. LEZIUNI ELEMENTARE CU CONŢINUT LICHID

III.1. Vezicula

Este o colecţie lichidiană cu diametrul între 1 şi 3 mm, care evoluează prin erodarea elementului cutanat fragil, spre o mică eroziune secretândă. Conţinutul lichidian este limpede, de culoare galben-citron, dar prin suprainfecţie se poate tulbura şi apare pustula.

Veziculele pot fi de două feluri, în funcţie de locul şi mecanismul de producere:

a) vezicule dermoepidermice – se produc ca urmare a edemului din dermul papilar (dermatita herpetiformă);

b) vezicule intraepidermice – vezicule propriu-zise, care se pot clasifica, la rândul lor, în: vezicule interstiţiale sau spongiotice, vezicule parenchimatoase sau citolitice (viroze cutanate) şi vezicule formate prin obstrucţia conductelor sudoripare (miliaria sau sudamina).

III.2. Bulele sau flictenele

Sunt colecţii lichidiene cu diametrul de peste 3 mm, care se datoresc afectării coerenţei intraepidermice sau a aderenţei dermoepidermice. Ele sunt situate intraepidermic sau la joncţiunea dermoepidermică şi, în funcţie de afectarea stratului bazal germinativ, ele pot să lase sau nu cicatrice.

După locul de apariţie a clivajului, la nivelul epidermului, bulele se pot clasifica în două categorii:

a) bule intraepidermice – acestea pot fi:

– subcornoase: bulele diabeticilor, bulele de fricţiune (post-traumatice), impetigo bulos, pemfigus foliaceu;

Scanned with OKEN Scanner

– la nivelul stratului spinos: pemfigus benign familial, pemfigus „like"-iatrogen, dishidroza;

– suprabazal: pemfigus vulgar, pemfigus vegetant, dermatoza acantolitică tranzitorie, diskeratoza foliculară (Darier);

– în stratul bazal: necroliza epidermică toxică (Lyell), eritem polimorf (tip epidermic), epidermoliza buloasă simplă etc.

b) bule ale joncțiunii dermo-epidermice:

– la nivelul laminei lucide: pemfigoid bulos, herpes gestationes, pemfigoid cicatriceal, dermatita buloasă benignă cronică a copilului, epidermoliza buloasă joncțională (Herlitz), arsuri sau congelări cu azot lichid;

– la nivelul laminei bazale și în țesutul conjunctiv sublaminar (bule subepidermice): dermatita herpetiformă Dühring-Brocq, eritem polimorf (tip dermic), epidermoliza buloasă distrofică, porfiria cutanată tardivă, lichen sclero-atrofic.

III.3. Pustula

Este o colecție lichidiană purulentă, bine circumscrisă, de diferite forme și dimensiuni. În funcție de locul de apariție, pustulele pot fi:

a) pustule foliculare – care apar la nivelul foliculilor piloși, fiind de forma unui con centrat de un fir de păr. Ele se datoresc unor fenomene inflamatorii de natură microbiană, micotică sau parazitară, fiind favorizate de hipersecreția sebacee și igiena defectuoasă.

Foliculitele microbiene pot fi superficiale sau profunde (caz în care lasă cicatrice inestetice: sicozisul stafilococic, furunculul, furunculul antracoid, hidrosadenita). Agentul etiologic cel mai frecvent implicat este Stafilococul auriu, dar pot fi răspunzători și germeni gram negativi: *Klebsiella, Escherichia coli, Proteus.*

Foliculitele micotice se datoresc unor specii de *Trichophyton (mentagrophytes, verrucosum, violaceum*, mai rar *rubrum).* Clinic sunt descrise următoarele forme:

– sicozis tricofitic;

– eczema marginatum;

– foliculite provocate de *Pityrosporum ovale.*

Acneea se caracterizează prin prezența pustulelor și a unei hiperactivități a glandelor sebacee. Ca forme clinice de acnee sunt: acneea juvenilă, erupțiile acneiforme postmedicamentoase, acneea rozacee.

Dermita perioralã de etiologie incertă, dar în mod sigur favorizată și agravată de topicele cortizonice fluorinate. Se caracterizează printr-o erupție papulo-pustuloasă și micropapuloasă pe fond eritematos, dispusă simetric peribucal.

b) pustule nefoliculare – apar independent de orificiile pilo-sebacee și au diverse etiologii:

– *microbiene* – pustule primitive, în cursul unor streptococii;

– *micotice* – intertrigo candidozic;

– *virale* – ectodermoviroze (herpes, varicelă, zona zoster, vaccina, variola);

– *parazitare* – infecții cu acarieni;

– *amicrobiene* – psoriazis pustulos, pustuloza subcornoasă Sueddon-Wilkinson.

Scanned with OKEN Scanner

IV. LEZIUNI ELEMENTARE PRIN LIPSĂ DE SUBSTANȚĂ SAU SOLUȚIE DE CONTINUITATE

IV.1. Eroziunea

Este o pierdere de substanță superficială care interesează epidermul și vârful papilelor dermice. Stratul bazal germinativ se păstrează, ceea ce permite procesul de reparare, epitelizarea având loc fără cicatrice.

Factorii determinanți pot fi:

– agresiuni externe, precum factori traumatici, termici, chimici sau infecțioși, sau

– afecțiuni cutanate eruptive (eczema, herpes, zona zoster, impetigo streptococic).

IV.2. Ulcerația

Este o pierdere de substanță mai profundă care interesează atât epidermul cât și dermul. Vindecarea se face cu cicatrice.

Descrierea clinică a unei ulcerații presupune precizarea formei, dimensiunilor, profunzimii, caracterului marginilor și a fundului ulcerației, conținutului sau caracterului secrețiilor ce se exteriorizează, bazei pe care se află ulcerația, zonei topografice unde este situată, existenței unor eventuale leziuni asociate, precum și a simptomelor subiective care însoțesc ulcerația și a evoluției acesteia. Evoluția poate fi:

– favorabilă, în ulcerațiile traumatice sau infecțioase;

– torpidă, în ulcerațiile vasculare;

– progresivă, în ulcerațiile neoplazice.

În funcție de întindere și suprafață, ulcerațiile pot fi:

– *fagedenice,* când lipsa de substanță progresează rapid în suprafață, probabil datorită unei infecții microbiene supraadăugate;

– *terebrante,* când sunt afectate planurile profunde, cartilaginoase, osoase etc.

Ulcerațiile cronice, atone, cu margini scleroase, fără tendință la epitelizare, au fost denumite ulcere. Cel mai frecvent acestea sunt localizate la nivelul gambelor, perimaleolar intern, realizând *ulcerul cronic de gambă*, care se asociază cu edem, dermatită ocră, eczematizări difuze sau periulceroase, cicatrice după ulcerații anterioare. Frecvent sunt nedureroase. Tot la nivelul gambelor, pe fața externă, sunt localizate *ulcerele arteriale* (Martorel), care sunt foarte dureroase și apar în cadrul unor afecțiuni arteriale, precum: ateroscleroză, hipertensiune arterială, trombangeită obliterantă etc. Ulcerele de gambă se pot datora, mai rar, și unor boli hematologice: anemii hemolitice, poliglobulie, disglobulinemie sau unor colagenoze, precum poliartrita cronică evolutivă.

O formă particulară de ulcer este *malul perforant,* de etiologie neurotrofică, situat pe zone hiperkeratozice, pe locurile de presiune la nivelul regiunilor plantare (lepră, sifilis, sindrom Bureau-Barrière).

Ar mai fi de amintit ulcerațiile provocate chiar de bolnav, pentru a simula, sau în cadrul unor dezechilibre psihice. Acestea sunt *patomimii.*

Scanned with OKEN Scanner

IV.3. Fisura sau ragada

Este o lipsă de substanță liniară, localizată în jurul orificiilor naturale (ragada) sau a pliurilor (fisura). Pot fi superficiale sau profunde, caz în care lasă cicatrice caracteristice, liniare (sifilida infiltrativă difuză peribucal sau perianal, din sifilisul congenital precoce, lasă cicatrice liniare albe, radiare).

IV.4. Excoriația

Este o lipsă de substanță provocată traumatic, cu caracter liniar și acoperită de cruste hematice. Pot fi superficiale sau profunde, lăsând sau nu cicatrice. Ele apar în bolile cutanate însoțite de prurit, fiind provocate de scărpinat. Uneori ele pot fi profunde și se vindecă cu cicatrice (prurit biopsiant).

V. LEZIUNI ELEMENTARE PRIN DEȘEURI CUTANATE

Se definesc ca fiind produse patologice care apar la nivelul epidermului lezat în cursul unor fenomene patologice, urmând a fi eliminate.

V.1. Scuamele

Sunt structuri cornoase situate pe suprafața epidermului, în arii izolate sau pe teritorii întinse, uneori generalizate, care se detașează și se datoresc tulburării procesului de keratinizare, în sensul unei hiperplazii cornoase.

În funcție de mecanismul de producere, scuamele pot fi:

– *hiperkeratozice,* când sunt constituite din celule cornoase maturate, anucleate (ihtioză);

– *parakeratozice,* când sunt constituite din celule nucleate, ca urmare a unei epidermopoeze accelerate, cu scurtarea ciclului epidermic, astfel încât celulele cornoase nu mai au timp să se matureze (psoriazis).

În funcție de dimensiuni, scuamele pot fi:

– *furfuracee sau pitiriaziforme,* mici, subțiri, pulverulente sau tărâțoase (pitiriazis versicolor, eczematide etc.);

– *lamelare sau psoriaziforme,* mai mari, groase, pluristratificate, asemănătoare cu lamelele de mică (psoriazis);

– *lambouri,* scuame întinse, adevărate decolări epidermice (secundar unor eriteme profuze precum cele din scarlatină sau eritrodermii exfoliative).

Culoarea scuamelor poate fi:

– alb-sidefie – psoriazis;

– cenușie – lupus eritematos cronic;

– gălbui-onctuoasă – leziuni seboreice.

În cadrul examenului clinic se urmărește și precizarea gradului de aderență a scuamelor. Unele se pot detașa ușor, ca în psoriazis sau eritrodermii, altele se detașează greu, fiind aderente, cu prelungiri sub forma unor dopuri keratozice intrafoliculare, ca în lupusul eritematos. Detașarea poate fi strat cu strat (psoriazis), sau în monobloc (parapsoriazis sau eczematide psoriaziforme).

Scanned with OKEN Scanner

V.2. Crusta

Este produsul de solidificare prin uscare a unor exsudate, puroi sau sânge, la nivelul suprafeței unui epiderm lezat. Crustele pot acoperi pierderi de substanță, sau pot fi secundare unor leziuni, precum: vezicula, bula, pustula.

În funcție de dimensiuni, ele pot fi:

– subțiri, fine, friabile;

– groase, mai mult sau mai puțin aderente.

Culoarea lor poate fi:

– gălbuie – crusta melicerică din impetigo streptococic;

– galben-verzuie – prin solidificarea unor secreții purulente;

– brun-roșiatic-hematică – prin solidificarea sângelui.

Crustele se pot asocia cu scuamele, rezultând scuamo-crusta (eczema).

O formă particulară de crustă este *rupia sau crusta ostreacee* sub formă de scoică, formată din straturi suprapuse, marcate de contururi concentrice (sifilis malign).

V.3. Escara

Este o necroză epidermică datorată unei ischemii. Apare ca un depozit uscat, negru, aderent, încastrat în țesutul din jur.

Escara poate fi:

– *punctiformă* (capilaritele și vascularitele necrotice, tuberculidele papulo-necrotice etc.);

– *extinsă* (gangrenele ischemice, care pot afecta segmente de membre sau degete).

V.4. Sfacelul

Este un depozit necrotic, alb-cenușiu, ce apare datorită acțiunii necrobiotice a unor agenți microbieni (burbionul din furuncule, conținutul necrotic din gome, depozitele de pe fundul unor ulcerații trofice).

VI. LEZIUNI ELEMENTARE PRIN SECHELE CUTANATE

Sunt leziuni cutanate consecutive altor fenomene patologice tegumentare, având, de obicei, un caracter definitiv.

VI.1. Cicatricea

Apare în urma procesului normal de reparare a unei ulcerații, prin neoformare de țesut conjunctiv format din colagen dens, dispus în fascicule orizontale, rare fibrocite, fragmente de țesut elastic, puține vase. Glandele și firele de păr sunt dispărute.

După aspectul clinic, cicatricele pot fi:

– *suple, fine* – recunoscându-se prin lipsa cadrilajului cutanat caracteristic, a elasticității și supleții normale a tegumentelor și a anexelor;

Scanned with OKEN Scanner

– *hipertrofice* – ca urmare a proliferării exuberante a colagenului;
– *dură* – fibroasă, proeminentă, cu potențial evolutiv – cicatricea *cheloidiană;*
– *vicioasă* – inestetică, neregulată, reliefată, aderentă (după vindecarea scrofulodermiei).

În funcție de culoare, cicatricele pot fi:
– *hipopigmentate sau acromice* – alb-sidefii;
– *hiperpigmentate* în totalitate sau doar la periferie.

O formă particulară de cicatrice este *cicatricea interstițială* care apare ca urmare a înlocuirii infiltratului inflamator dermic cu țesut conjunctiv dens, *fără să existe o lipsă de substanță* prealabilă (lupus eritematos cronic, lupus tuberculos neulcerat, sifilis terțiar neulcerat).

VI.2. Atrofia

Constă în subțierea, reducerea elasticității și turgescenței tegumentelor, cu pierderea glandelor și a firelor de păr. Crestele interpapilare sunt aplatizate sau dispărute, iar dermul papilar este dipărut.

Atrofia poate fi fiziologică, apărând la persoanele vârstnice, sau este secundară unor leziuni preexistente (acrodermatita cronică atrofiantă Pick-Herxheimer, anetodermii etc.).

O formă particulară de atrofie sunt *vergeturile,* care apar ca leziuni atrofice liniare, ușor deprimate, acoperite de un epiderm încrețit, de culoare violacee-purpuric la început, devenind albe-sidefii ulterior (apar după sarcină sau în sindromul Cushing – patologic și iatrogen).

VII. ALTE LEZIUNI ELEMENTARE DIFICIL DE ÎNCADRAT

În această grupă sunt de amintit leziuni cutanate, precum:
– comedonul;
– godeul favic;
– miliumul;
– tunelul acarian;
– fistula.

Examenul clinic obiectiv de specialitate (dermatologic) relevă existența leziunilor elementare descrise și distribuția lor.

Astfel, erupția cutanată poate fi localizată, diseminată sau generalizată. Ea poate fi alcătuită dintr-un singur fel de leziuni elementare sau se pot asocia două sau mai multe astfel de leziuni. În funcție de acest aspect, erupțiile pot fi:

– *monomorfe,* când sunt alcătuite dintr-un singur tip de leziuni elementare (papula urticariană, rozeola sifilitică);

– *polimorfe* (cel mai frecvent întâlnite) când sunt alcătuite din două sau mai multe leziuni elementare (psoriazis – eritem și scuamă; lupus eritematos cronic – eritem, scuamă și atrofie);

– *pseudopolimorfe,* când este vorba de o singură categorie de leziuni elementare – de exemplu, bulele din pemfigus vulgar – care apar în valuri succesive,

Scanned with OKEN Scanner

juxtapunerea la un moment dat a diverselor faze evolutive ale leziunilor primitive conferind ansamblului eruptiv cutanat un aspect fals polimorf.

Pe lângă manifestările obiective descrise, din discuţia cu bolnavul pot să fie relevate o serie de manifestări subiective, care preced, însoţesc şi/sau urmează erupţiei.

Principalul simptom în dermatologie este **pruritul**, senzaţie de iritare sau mâncărime ce impune acţiunea de grataj (scărpinat). În unele afecţiuni pruritul are caractere revelatoare. Astfel, în dermatozele parazitare (scabia, pediculozele) este intens, permanent, cu exacerbare nocturnă şi la căldură şi contagios. Pruritul poate fi localizat (anal, genital, pielea păroasă a capului, nas etc.), sau generalizat (în urticarie, exanteme medicamentoase, prurigo-uri etc.). Totodată, pruritul poate apare ca unică manifestare clinică, în absenţa oricăror leziuni cutanate. Astfel, se notează pruritul din boli hepatice, renale, hematologice, diabet zaharat, pruritul senil sau psihogen.

Un alt simptom prezent în dermatologie este **durerea**, care poate fi discretă, percepută ca senzaţie de usturime sau arsură (herpes simplex, dermatită herpetiformă, impetigo etc.), sau poate fi intensă, pulsatilă (furuncul, celulite, limfangite). S-a descris, de asemenea, durerea cu caracter nevralgic, uneori atroce, localizată în bandă unilateral, oprindu-se la nivelul liniei mediane a corpului şi localizată pe traiectul unui nerv, din zona zoster; durerea poate să persiste şi după dispariţia erupţiei, fiind atroce şi greu de tratat (algia postzosteriană). De amintit sunt şi durerile articulare şi musculare din lupus eritematos, eritem nodos, eritem polimorf etc.

Simptome mai puţin frecvente sunt **parestezиile**, resimţite mai ales la nivelul extremităţilor în afecţiuni precum: acrocianoză, sindrom Raynaud, insuficienţă cronică venoasă.

Cunoaşterea temeinică a leziunilor cutanate elementare şi a simptomelor asociate reprezintă o condiţie esenţială în vederea abordării pertinente a patologiei cutanate.

4. VIROZELE CUTANEO-MUCOASE. AFTELE BUCALE

Virozele cutanate sunt afecţiuni produse de virusuri cu tropism cutaneo-mucos. Fiind, de obicei, uşor transmisibile, apar frecvent în epidemii dar, de cele mai multe ori, au o evoluţie benigă.

Dintre clasificările virozelor cutanate existente la ora actuală am reţinut-o, ca fiind cea mai didactică, pe următoarea (prof. dr. Al. Colţoiu):

I. Epidermovirozele: proliferative, degenerative şi exsudative

II. Virozele cu interesare muco-cutanată

Scanned with OKEN Scanner

III. Epidermoneurovirozele
IV. Virozele cutanate produse de virusuri zoofili
V. Dermatoze de etiologie probabil virală

Fiecare dintre acestea se caracterizează prin leziuni care pot interesa şi tegumentele *extremităţii cefalice şi mucoasa cavităţii bucale*, fiind astfel de interes şi pentru medicii stomatologi.

I. EPIDERMOVIROZELE

Epidermovirozele pot fi subdivizate din punct de vedere etiologic în papovaviroze şi poxviroze. Acestea din urmă pot fi degenerative (moluscum contagiosum) şi exsudative (nodulii mulgătorilor), cele exsudative urmând să fie descrise în cadrul virozelor cutanate produse de virusuri zoofili.

Epidermovirozele proliferative

Au ca agenţi etiologici virusuri din grupul papova şi cuprind o largă varietate de veruci şi papiloame.

VERUCILE VULGARE sunt papule rotund-ovalare dure, cu suprafaţa aspră, scuamoasă, de dimensiuni ce merg de la câţiva milimetri la câţiva centimetri, asimptomatice. Cel mai adesea se întâlnesc la copii, pe dosul mâinilor şi pe degete. Localizarea la nivelul *extremităţii cefalice*, deşi rară, este posibilă şi, când interesează pleoapele, se poate asocia o conjunctivită sau o keratită. Uneori verucile vulgare apar şi pe buze sau mucoasa cavităţii bucale, singure sau asociate cu localizările comune. Datorită salivei, care macerează scuama, verucile vulgare de la nivelul cavităţii bucale apar albe, dar suprafaţa lor rămâne verucoasă sau granulară. Leziunile sunt superficiale şi nu prezintă indurație periferică.

Diagnosticul verucilor vulgare este, de obicei, uşor de efectuat pe baza aspectului clinic al leziunilor, rareori fiind necesar examenul virusologic şi histopatologic.

Diagnosticul diferenţial se face cu alte tipuri de veruci, cu tuberculoza verucoasă etc., iar în cazul localizării faciale, cu un keratoacantom (pentru veruca solitară) şi cu keratoza foliculară inversată.

VERUCILE PLANE JUVENILE sunt papule puţin proeminente, rotunde sau poligonale, cu suprafaţa netedă şi aplatizată, de culoarea pielii normale sau galben-cenuşii. Dimensiunile lor sunt cuprinse între 1 şi 5 mm. Uneori ele pot fi pruriginoase şi se localizează cel mai frecvent pe *faţă*, fiind mai des întâlnite la copii şi femei tinere.

Diagnosticul verucilor plane juvenile se bazează, ca şi în cazul verucilor vulgare, pe aspectul clinic al leziunilor.

Diagnosticul diferenţial trebuie făcut cu alte tipuri de veruci, cu lichenul plan, adenoamele sebacee, milium şi boala Darier, tuberculidele lichenoide etc.

VERUCILE PLANTARE sunt veruci vulgare localizate la nivelul plantelor, topografia conferindu-le anumite particularităţi clinice. Datorită presiunii care se

Scanned with OKEN Scanner

exercită aproape în permanență asupra lor, verucile plantare se dezvoltă în profunzime, luând aspectul unor formațiuni keratozice lenticulare, foarte dureroase datorită compresiunii care se exercită pe filetele nervoase de la acest nivel.

Diagnosticul, în general, este ușor de pus clinic.

Diagnosticul diferențial trebuie făcut cu melanomul malign acromic, cu keratodermiile congenitale și cu bătăturile (clavusul).

PAPILOAMELE. La nivelul tegumentelor se pot întâlni *papiloame cornoase,* care sunt proeminențe de 3–5 mm lungime, filiforme sau emisferice, de culoarea pielii, cu extremitatea verucoasă, localizate la nivelul *feței (pleoape, gât, barbă)* și *papiloame cheratozice digitate,* care se prezintă ca un buchet de prelungiri filiforme, localizate la nivelul pielii păroase a capului și bărbii, mai ales la bărbați. Ele sângerează cu ușurință la contactul cu pieptenele sau lama de ras.

Papiloamele cavității bucale constau în formațiuni proeminente alungite sau rotunjite, cu suprafața având aspectul fie al mucoasei normale, fie albicioasă și plată. Se pot localiza la nivelul buzelor, mucoasei jugale, gingivale, a limbii și la nivelul bolții palatine.

Diagnosticul papiloamelor nu este dificil, având în vedere aspectul clinic destul de caracteristic al leziunilor.

Diagnosticul diferențial este uneori necesar a se face cu nevii epidermici și cu verucile vulgare.

EPIDERMODISPLAZIA VERUCIFORMĂ LEWANDOWSKY-LUTZ este o verucoză generalizată rară, caracterizată printr-o erupție de veruci plane, vulgare și plantare, care debutează cel mai adesea la vârsta copilăriei, interesând persoane cu răspuns imun anormal. Leziunile au tendință la dispoziție simetrică, fiind mai numeroase pe față, gât și dosul mâinilor și picioarelor. Cele de la nivelul *extremității cefalice* îmbracă aspectul verucilor plane juvenile, în timp ce leziunile de pe trunchi și extremități se prezintă mai ales ca veruci vulgare.

Leziunile mici, verucoase, pot interesa și mucoasele, remarcându-se, ocazional, la nivelul buzelor sau intrauretral.

Epidermodisplazia veruciformă este persistentă și poate rămâne nemodificată mai multe decenii. În circa 20% din cazuri au loc transformări maligne, mai ales în epitelioame spinocelulare, fiind interesată în special pielea expusă (extremitatea cefalică), ceea ce sugerează acțiunea posibil favorizantă a soarelui, alături de agresivitatea tipului de virus papova incriminat în etiologia acestei afecțiuni.

Diagnosticul bolii este clinic și anamnestic (leziuni verucoase, cu evoluție lentă, din copilărie, la persoane cu defecte imune). Uneori este necesar examenul histopatologic.

Diagnosticul diferențial se face cu acrokeratoza veruciformă, foarte asemănătoare, și cu lichenul plan, în ambele situații examenul histologic fiind necesar pentru diagnostic. De asemenea, epidermodisplazia veruciformă se impune a se diferenția și de alte verucoze generalizate.

VEGETAȚIILE VENERIENE (condiloma acuminata) sunt leziuni papilomatoase virale cu localizare la nivelul regiunii anogenitale, care se transmit pe cale sexuală. Au un aspect caracteristic, sub forma unor excrescențe roz sau roșii, cu suprafața dințată în „creastă de cocoș". Inițial sunt mici, milimetrice, dar pot ajunge la dimensiuni gigantice, cu aspect „conopidiform", care se transformă malign.

Scanned with OKEN Scanner

Diagnosticul se pune uşor, pe baza aspectului clinic.

Diagnosticul diferenţial trebuie făcut cu condiloma plata.

PAPILOMATOZELE GIGANTE MUCO-CUTANATE sunt papovaviroze proliferative care, în condiţii cu totul excepţionale, pot avea o evoluţie rapid exuberantă, cu apariţia de leziuni gigante, recidivante, rebele la tratament şi cu posibilă transformare malignă. Ele apar la tineri, pe un teren hiporeactiv moştenit şi, în funcţie de localizare, s-au descris *condilomatoza gigantă Buschke-Löwenstein*, la nivel genital şi *papilomatoza orală floridă*, care interesează mucoasa cavităţii bucale. În primul caz este vorba de vegetaţii veneriene gigante, cu dezvoltarea rapidă şi rebele la tratament. Papilomatoza orală floridă constă în leziuni care se dezvoltă pe o mucoasă normală sau leucoplaziformă, având aspectul unor excrescenţe roşii, dure, de dimensiuni gigante, cu suprafaţa dinţată în „creastă de cocoş" şi presărată cu puncte albicioase. După circa 10–20 ani de evoluţie aceste leziuni pot degenera într-un epiteliom spinocelular.

Diagnosticul clinic trebuie să aibă confirmarea examenului histopatologic.

Diagnosticul diferenţial se face cu alte tumori benigne ale mucoaselor, inclusiv cu papiloamele banale şi, în cazul localizării genitale, cu vegetaţiile veneriene comune.

Tratamentul papovavirozelor proliferative este în special local şi constă în cauterizarea cu azot lichid, masaj cu zăpadă carbonică sau electrocoagulare. Se pot utiliza şi aplicaţii de unguente cu acid tricloracetic 33%, vitamina A acidă 0,3%, 5-fluorouracil (Efudix). În cazul vegetaţiilor veneriene se folosesc aplicaţiile cu podofilină 25%. Dacă este posibil, se recomandă distrugerea tuturor verucilor într-o singură şedinţă. În formele cu leziuni gigante cele mai bune rezultate s-au obţinut prin excizie chirurgicală largă; în afara acestei metode, unii autori recomandă roentgenterapia locală sau bisturiul cu laser CO_2, tratamentul fiind însă mai puţin eficace în aceste afecţiuni, datorită recidivelor frecvente.

Tratamentul general este util în special în epidermodisplazia veruciformă, unde se recomandă retinoizii aromatici (Tigason), care încetinesc extinderea leziunilor. În papilomatozele gigante s-a încercat administrarea bleomicinei, cu rezultate neconcludente. Tot în aceste cazuri, precum şi în verucile cu caracter profuz, se recomandă imunostimulare nespecifică cu Levamisol, BCG, DNCB, isoprinosine, sau specifică, cu un „filtrat" de papiloame. În verucile obişnuite (vulgare sau plane) tratamentul general are mai mult efect placebo şi constă în administrarea de Mecopar sau Ulcostop (conţin metionină) timp de 3–4 săptămâni.

Poxvirozele degenerative (Moluscum contagiosum)

Moluscum contagiosum este o viroză cutanată care are ca agent etiologic un poxvirus transmis prin hetero- sau autoinoculare. Manifestările clinice apar după o perioadă de incubaţie de 2–7 săptămâni şi constau în papule emisferice ferme, albicioase, translucide, ombilicate, care au uneori un por central. Iniţial sunt de mici dimensiuni, cât o gămălie de ac, dar cresc lent, până la 1–1,5 cm diametru. Rareori, leziunile devin gigante, de obicei fiind vorba de forme unice, solitare, cu aspect pseudotumoral. După traumatisme sau spontan, după mai multe luni, leziunile pot suferi modificări inflamatorii de supuraţie, crustificare şi, eventual, distrugerea

Scanned with OKEN Scanner

lor. Leziunile conţin un material alb-cenuşiu ce poate fi exprimat prin presiunea puternică a lor. Acest conţinut reprezintă epiderm necrozat sub acţiunea virusului, remarcându-se prezenţa aşa-numiţilor „corpusculi Patterson", grăunţi ovoizi refringenţi, alcătuiţi din celule malpighiene anormal keratinizate. Leziunile de molluscum sunt asimptomatice şi se localizează mai ales pe faţă, pe gât, trunchi (în special periaxilar) şi mai rar genital (când transmiterea se face pe cale sexuală). La nivelul feţei sunt interesate mai ales pleoapele şi scalpul şi au fost descrise şi *localizări la nivelul mucoasei bucale (buze, limbă, mucoasa jugală).*

Diagnosticul este, de obicei, evident în formele cu leziuni multiple. Examinarea directă la microscop a unei leziuni chiuretate, întinsă pe lamă şi necolorată, confirmă diagnosticul clinic, în cazurile incerte, prin evidenţierea corpusculilor Patterson. Examenul histologic al leziunilor este frecvent necesar în cazul unui molluscum solitar.

Diagnosticul diferenţial se impune a se face, în special în cazul leziunilor unice şi voluminoase, cu granulomul piogenic, keratoacantomul şi epiteliomul bazocelular. Leziunile multiple şi mai mici trebuie uneori diferenţiate de verucile plane, de veziculele perlate din scabie şi, pentru localizările de pe teaca penisului, de nodulii scabioşi.

Tratamentul este ales în funcţie de vârsta pacientului, de numărul şi distribuţia leziunilor şi de prezenţa sau absenţa modificărilor inflamatorii. Leziunile puţin numeroase se chiuretează. După aceea se aplică alcool iodat sau unguent cu tetraciclină. Se vor distruge toate leziunile într-o singură şedinţă, iar pacientul va fi reexaminat periodic, timp de 2 luni. Când sunt prezente multe leziuni uneori se preferă badijonarea punctată cu soluţie de fenol sau aplicarea de podofilină 20% de 2 ori pe săptămână. Se mai poate recurge şi la electrocoagularea superficială şi centrală a elementelor şi eliminarea resturilor prin presiune. Apoi se aplică alcool iodat sau unguent cu tetraciclină. În cazul leziunilor diseminate pe faţă, perioral şi la copii mici, se recomandă tratament general cu antibiotice (tetraciclină, eritromicină) timp de 7–8 zile şi imunostimulare antivirală cu isoprinosin.

II. VIROZELE CU INTERESARE MUCO-CUTANATĂ

Herpangina este provocată de diverse tipuri de virusuri *Coxsackie* A (2, 3, 4 etc.) şi afectează mai ales copiii între 1 şi 7 ani, putând fi însă întâlnită şi la adulţi. Apare în mici epidemii sau sub formă de cazuri sporadice, în special vara şi toamna. Frecvent debutează brusc, cu febră de 38,5–40° C, care durează 4–5 zile. Aceasta se însoţeşte sau este repede urmată, la 24 ore, de dureri în gât şi disfagie, ocazional de vomă şi dureri abdominale. La scurt timp de la apariţia acestei simptomatologii, *pe mucoasele faringiană, palatină, pe amigdale şi pe luetă* apar *vezicule mici de 1–2 mm diametru, înconjurate de o areolă intens roşie.* Leziunile se rup lăsând exulceraţii care se lărgesc timp de 2–3 zile şi se vindecă în următoarele 4–5 zile.

Diagnosticul poate fi confirmat prin izolarea virusului din materiile fecale, mai rar din nazofaringe şi prin examenul serologic, cu evidenţierea creşterii titrului anticorpilor.

Scanned with OKEN Scanner

Diagnosticul diferențial se face cu alte viroze muco-cutanate, precum boala mână-picior-gură, stomatita veziculoasă, gingivostomatita herpetică, stomatita aftoasă etc.

Tratamentul este simptomatic și constă în antipiretice și antiseptice locale, alături de o igienă bucală riguroasă. Cu rezultate foarte bune se poate utiliza și acyclovirul (Zovirax).

Boala mână-picior-gură apare în mici epidemii, mai ales la copii, și are ca agent etiologic virusul Coxsackie A16. Din punct de vedere clinic, leziunile mucoasei bucale se aseamănă cu cele din herpangină, dar sunt mai mari și mai puțin numeroase și se *distribuie neregulat pe palat, mucoasa jugală, gingii și limbă*. Febra este, de obicei, moderată și durează puțin. Inconstant se asociază leziuni cutanate, caracteristice, care la copii pot domina tabloul clinic. Este vorba de vezicule cu diametrul de până la 5 mm, cu perete subțire, gri-perlat, înconjurate de o areolă îngustă, roșie. Apar mai ales pe dosul degetelor de la mâini și picioare, în special în jurul unghiilor.

Boala are o incubație de 5–7 zile și nu durează mai mult de 7 zile.

Diagnosticul se confirmă prin izolarea virusului, fapt ce durează câteva săptămâni, astfel încât se utilizează doar în formele clinice neobișnuite și pentru studii epidemiologice.

Diagnosticul diferențial se face cu alte viroze cu interesare muco-cutanată.

Tratamentul este simptomatic.

Viroze cu interesare muco-cutanată produse de virusuri din grupul Echo. Este vorba de afecțiuni care apar în epidemii cu caracter sezonier (vara, toamna), mai ales la copii și debutează cu febră (38,5–40°C), care durează 2–15 zile. Se pot asocia dureri în gât, dureri abdominale, vărsături și stare generală alterată, mai ales la adulți. Tabloul clinic este completat de un exantem aseptic, de o meningită sau de amândouă. Erupția cutanată este maculo-papuloasă sau peteșială și apare inițial pe față, gât și toracele superior, la scurt timp după debutul febril. Uneori disemineză rapid pe trunchi și membre și poate simula rubeola. *La nivelul mucoasei bucale apar, în 50% din cazuri, rare leziuni galbene sau cenușii care interesează palatul moale și obrajii.* Se asociază adenopatie cervicală și suboccipitală precum și coriză.

Diagnosticul este confirmat prin examenul virusologic și serologic.

Diagnosticul diferențial se face cu alte sindroame muco-cutanate.

Tratamentul este simptomatic.

Stomatita veziculoasă este o infecție virală specifică vitelor și cailor, transmisă ocazional la om prin contact direct sau indirect. După o incubație de 2 zile, boala debutează cu febră, mialgii și stare generală alterată, urmate de o stomatită discretă, cu vezicule pe *gingii, mucoasa jugală și faringiană*. Se asociază și o limfadenită cervicală, iar unii pacienți pot prezenta vezicule și pe degete.

Diagnosticul este confirmat prin examenul serologic.

Diagnosticul diferențial se face cu alte sindroame muco-cutanate.

Tratamentul este simptomatic.

Scanned with OKEN Scanner

III. EPIDERMONEUROVIROZELE

Epidermoneurovirozele încadrează herpes simplex şi zona zoster, afecţiuni ai căror agenţi etiologici aparţin grupului herpesvirus, microorganisme care au o serie de caractere comune (Conu A.):

– afectează ţesuturile ce derivă din ectoderm (piele, sistem nervos);
– leziunile cutanate sunt reprezentate de vezicule;
– celulele infectate conţin incluzii intranucleare;
– virusul poate fi izolat din ţesuturi;
– virusul rămâne latent în organism, cantonat în neuronii ganglionilor posteriori ai nervilor periferici. De aici el este reactivat, în anumite condiţii favorizante, precum stări febrile, infecţii respiratorii, traumatisme, expunere la soare, stress, menstruaţie, tratamente imunosupresive, boli de sistem etc.

Herpes simplex este o epidermoneurovirozã provocată de *herpes virus hominis,* fiind una din cele mai frecvent întâlnite infecţii. S-au descris două tipuri antigenice ale acestui virus: tipul I, care provoacă herpesul labial sau cu alte localizări negenitale din 1/2 superioară a corpului şi tipul II, care produce herpesul localizat în jumătatea inferioară a corpului, genital şi perigenital. În afara localizărilor muco-cutanate s-au înregistrat şi afectări ale sistemului nervos central şi/sau viscerale, la persoane cu deficite imune. Transmiterea infecţiei se face prin contact direct intim sau pe cale transplacentară, de la mamă la făt. De mare importanţă epidemiologică sunt cazurile inaparente clinic, care constituie surse necunoscute de contaminare.

Herpes simplex are două etape evolutive. Este vorba de primoinfecţia herpetică, ce constă în apariţia de leziuni specifice la locul inoculării şi infecţia herpetică recidivantă, care apare ca urmare a reactivării virusului rămas în stare latentă în organism, în urma primoinfecţiei. În ambele situaţii, manifestările clinice obiective constau în vezicule grupate în buchet, situate pe un fond eritematos, la care se pot adăuga, din punct de vedere subiectiv, simptome locale (prurit, durere, usturime, senzaţie de arsură) şi semne generale (febră, cefalee, curbatură). Frecvent se asociază şi adenopatie regională.

Primoinfecţia herpetică apare, de obicei, la copii, după o incubaţie de 5–7 zile şi poate avea o evoluţie infraclinică sau cu o simptomatologie mai mult sau mai puţin zgomotoasă, rareori, la copiii cu deficite imune, înregistrându-se cazuri grave, letale. De obicei leziunile se remit spontan în 10–14 zile. Herpesul simplex recidivant are un tablou clinic mai discret şi o durată mai scurtă (circa 7 zile). Recidivele se înregistrează cu precădere la adulţi şi rareori pot îmbrăca forme grave.

În ceea ce priveşte localizarea leziunilor, cea mai frecvent întâlnită este *gingivostomatita herpetică, care, în cazul primoinfecţiei, interesează mucoasele gingivală, jugală, palatină şi linguală.* Debutul bolii se caracterizează prin câteva simptome prodromale, frecvent de mică intensitate, după care se instalează febra, congestia mucoasei bucale şi hipersalivaţia. Apoi apar leziuni veziculare localizate la nivelul mucoasei bucale, după cum am amintit, dar uneori ele pot interesa şi buzele, faţa, nasul, degetele sau chiar amigdalele, realizând angina herpetică. Veziculele, variate ca număr şi dimensiuni, se deschid prin macerare rapidă şi

Scanned with OKEN Scanner

leziunile iau aspectul unor exulcerații galben-cenușii strălucitoare, cu contur policiclic datorită confluării mai multor vezicule sparte și acoperite cu o crustă; de aceea se spune că herpesul apare în „buchet". Ele sunt foarte dureroase, însoțite de foetor bucal și adenopatie submaxilară sau cervicală foarte dureroasă la palpare. Mucoasa gingivală este difuz eritematoasă, edemațiată și moale, aspectul fiind uneori similar cu al unei gingivite necrotizante acute. Recidivele interesează, aproape în marea majoritate a cazurilor, buzele și regiunea peribucală și perinazală. Alte mucoase care pot fi interesate sunt cele conjunctivală și genitală.

La nivel cutanat, herpes simplex se localizează în special în zonele de trecere dintre piele și mucoase, precum buze, nas, pleoape, perigenital și se caracterizează prin aceeași erupție eritemato-veziculoasă deja descrisă, asociată cu simptomatologia caracteristică.

O formă gravă, generalizată și rar întâlnită de herpes simplex este *eczema herpeticatum,* una din cele două forme clinice de pustuloză variceliformă Kaposi-Juliusberg. Afecțiunea apare la copiii cu atopie, infectați cu virusul herpetic și se caracterizează prin stare generală deosebit de alterată, cu febră, vărsături, diaree, deshidratare, stare de șoc și uneori chiar exitus. La nivel cutanat se constituie o erupție întins diseminată, eritemato-veziculo-pustuloasă, în diferite stadii de evoluție, cu apariția de eroziuni, exulcerații, cruste, pete pigmentate. Sunt interesate frecvent și *mucoasele, în special cea bucală și faringiană*, la nivelul cărora se remarcă leziuni purulente și hemoragice. Complicațiile nervoase și viscerale sunt posibile (encefalita herpetică).

Diagnosticul de herpes simplex se bazează pe aspectul clinic, în formele obișnuite ale bolii, doar în cazurile grave, cu leziuni modificate și nespecifice, fiind necesară confirmarea de laborator prin examen virusologic și/sau serologic.

Diagnosticul diferențial se face, pentru localizările de la nivelul cavității bucale, cu alte viroze cu interesare orală, precum herpangina, angina produsă de adeno- și echovirusuri, stomatita aftoasă. De asemenea, mai trebuie făcută diferențierea de angina streptococică, stomatita ulceroasă fuso-spirilară, leziunile erozive ale cavității bucale din pemfigus, eritemul polimorf și sifilis. În cazul herpesului cutanat, diagnosticul diferențial se impune a se efectua cu impetigo streptococic, eczema vulgară, zona zoster, iar eczema herpeticatum trebuie deosebită de eczema vaccinatum și varicela.

Tratamentul constă în badijonări cu coloranți (streptomicozan, albastru de metilen, violet de gențiana), sau aplicații de unguente cu chimioterapice antivirale (acyclovir, iodoxuridin), alături de o igienă bucală riguroasă, prin spălături repetate cu soluții slabe antiseptice de apă oxigenată, îndepărtarea depozitelor și administrarea de faringosept pentru evitarea suprainfecțiilor. Calmarea durerilor se face prin aplicații de xilină 1%.

Tratamentul general urmărește ameliorarea fenomenelor inflamatorii și a durerii, prevenirea infecțiilor secundare și combaterea recidivelor. Pentru aceasta se administrează antialgice și antiinflamatoare (algocalmin), antibiotice (eritromicină) și chimioterapice antiherpetice (Zovirax). Ca tratament adjuvant se recomandă vitamine (B, C, E) și imunoprofilaxie pasivă, cu Ig umane specifice antiherpetice, sau activă, cu vaccin antiherpetic, sau cu imunomodulatori nespecifici (isoprinosin, levamisol, BCG etc.).

Scanned with OKEN Scanner

Zona zoster (Herpes zoster) este o dermatoză al cărei agent etiologic este virusul varicelei şi al zonei. Ca şi în cazul herpesului simplex şi aici se poate vorbi de o primoinfecţie, care de obicei se manifestă în copilărie sub forma varicelei, zona zoster fiind de fapt *o formă clinică de recidivă a infecţiei cu virusul varicelei şi al zonei.* Zona zoster a adultului este contagioasă pentru copiii care nu au făcut varicelă.

Din punct de vedere clinic, zona zoster se caracterizează printr-o erupţie eritemato-veziculoasă situată în bandă unilaterală pe teritoriul cutanat deservit de una sau mai multe rădăcini rahidiene alăturate. Veziculele au dimensiuni de 0,5–1–2 cm, sunt dispuse în buchet şi au conţinut clar la început, pentru ca după câteva zile să devină purulent şi, uneori, chiar hemoragic. Prin ruperea veziculelor rezultă eroziuni sau ulceraţii (după zona zoster necrotică) care se acoperă de cruste, după căderea cărora rămân pigmentaţii reziduale de durată variată, uneori cicatrice. Uneori, în caz de ulceraţii, erupţia se însoţeşte de adenopatie satelită dureroasă şi este precedată, însoţită şi urmată de o simptomatologie nervoasă dominată de dureri cu caracter nevralgic, de intensitate variată, localizate pe traiectul nervului interesat. Starea generală este uneori afectată, cu febră, cefalee, curbatură. Boala se vindecă spontan în 2–3 săptămâni.

S-au descris mai multe forme clinice de zona zoster: (1) zona zoster frustă; (2) zona zoster fără erupţie; (3) forma hemoragică; (4) forma gangrenoasă; (5) forme bilaterale; (6) rarisim, forme generalizate etc.

Din punct de vedere al localizării zonele zoster au fost clasificate în două mari categorii: (A) zonele zoster ale extremităţii cefalice şi (B) zonele zoster rahidiene.

Dintre zonele zoster rahidiene, cel mai frecvent întâlnite sunt zonele intercostale, urmate de zonele toraco-abdominale şi toraco-brahiale. Mai rar apar zonele cervicale şi cervico-brahiale. Dintre zonele zoster cefalice, zonele trigeminale au incidenţa cea mai crescută şi, în special, *zona zoster oftalmică.* Aceasta apare prin interesarea ramurii oftalmice a nervului trigemen şi se remarcă prin posibilele sale complicaţii oculare, care impun strânsa colaborare dintre dermatolog şi oftalmolog, în vederea asigurării unui tratament cât mai eficient. În cazul acestei localizări, erupţia caracteristică interesează fruntea de o singură parte, pleoapa superioară, unghiul intern al ochiului, aripa nasului şi, uneori, mucoasa nazală. În 50% din cazuri sunt interesate şi conjunctiva şi corneea (keratită), ceea ce poate duce la opacitate corneeană. Se asociază cu edem, fotofobie, fosfene şi dureri locale importante.

Leziunile cavităţii bucale apar atunci când este interesată ramura a II-a sau a III-a a nervului trigemen. *Zona zoster a ramurii maxilare a trigemenului* constă în apariţia de vezicule pe luetă şi amigdale, în timp ce *zona zoster a ramurii mandibulare a trigemenului* se caracterizează prin vezicule localizate pe regiunea anterioară a limbii, pe planşeul bucal şi pe mucoasa jugală, unilateral. Acestora li se asociază leziuni cutanate şi dureri, algiile dentare fiind uneori manifestările de debut a acestor forme de zona zoster.

Cantonarea virusului la nivelul ganglionului geniculat determină *zona zoster auriculară*, caracterizată prin triada:

– erupţie eritemato-veziculoasă dispusă în con la nivelul conductului auditiv extern şi al pavilionului urechii, cu vârful spre timpan;

Scanned with OKEN Scanner

– tulburări acustico-vestibulare, precum vertij, tulburări de echilibru, hipoacuzie, „zumzete" (acufene) în urechi;

– paralizie facială periferică.

Toate acestea realizează sindromul Ramsey-Hunt. Tulburările auditive pot conduce la pierderea auzului care, uneori, devine permanentă. Paralizia facială se însoţeşte de tulburări ale gustului în 2/3 anterioare ale limbii şi lăcrimare în cursul masticaţiei.

Afectarea perechilor a IX-a şi a X-a de nervi cranieni se observă foarte rar şi determină *zona zoster buco-faringiană*. Erupţia caracteristică se localizează în acest caz la nivelul regiunii posterioare a limbii, la nivelul vălului palatin, a faringelui şi, uneori, a laringelui, unilateral.

Cel mai frecvent întâlnită secheIă a unei zone zoster este nevralgia postzosteriană, deosebit de rebelă la tratament. Incidenţa şi severitatea ei cresc cu vârsta, la copii fiind cu totul excepţional întâlnită.

Diagnosticul zonei zoster este uşor de pus pe baza aspectului clinic caracteristic.

Diagnosticul diferenţial este uneori necesar a se face cu herpes simplex, erizipelul feţei, varicela, eczema acută papuloveziculoasă.

Tratamentul local constă în aplicarea, în stadiul iniţial, de pudre sau mixturi antiseptice, coloranţi (albastru de metilen, streptomicozan, cristal violet), spray cu bioxiteracor şi, mai târziu, de unguente cu antibiotice şi dermatocorticoizi sau cu chimioterapice antivirale (acyclovir, iodoxuridin). În zona zoster oftalmică se recomandă preparatul Dendrid-colir cu iodoxuridin, soluţie 1%. Recent a apărut şi colirul cu acyclovir 3%. În plus, se poate recurge la agenţi fizici (roentgenterapie semipenetrantă, UV), vibromasaje, kelenizări, acupunctură, în formele cu fenomene nevralgice intense şi rebele.

Tratamentul general are ca obiective principale combaterea fenomenelor inflamatorii şi dureroase, tratamentul antiinfecţios şi prevenirea nevralgiei postzosteriene. Ca urmare, se administrează antialgice şi antiinflamatoare (algocalmin, antinevralgice, aspirină) şi tranchilizante, neuroleptice sau anticonvulsivante (Tegretol, Stazepin), pentru evitarea algiilor postzosteriene. Corticoterapia generală este indicată în formele mai severe, pentru a preveni durerile postzosteriene. Se administrează în doze a 0,5 mg/kg corp, în cure scurte (7 zile) sub protecţia unui antibiotic sau chimioterapic antiviral. Cu acţiune antivirală se recomandă Rifampicina 600-900 mg/zi şi Zovirax 800 mgx5/zi, timp de 10 zile. Dacă este cazul, se asociază antibiotice cu spectrul larg, pentru prevenirea infecţiilor secundare, sau antibiotice selectate după antibiogramă, în formele deja suprainfectate.

IV. VIROZELE CUTANATE PRODUSE DE VIRUSURI ZOOFILI

Virozele cutanate produse de virusuri zoofili sunt afecţiuni virale de origine animală, care se pot transmite accidental şi la om. Sunt reprezentate, în principal de vaccină, paravaccină, febra aftoasă, ectima contagiosum de origine ovină şi boala ghearelor de pisică. Dintre acestea, vom insista asupra celor care pot prezenta interes pentru medicii stomatologi, datorită leziunilor cu posibilă localizare la nivelul extremităţii cefalice, în particular la nivelul mucoasei cavităţii bucale.

Scanned with OKEN Scanner

Vaccina este o viroză a animalelor produsă de *Poxvirus officinalis*. Îmbolnăvirea omului are loc prin inoculare artificială, ca urmare a vaccinării jenneriene sau a contactului cu persoane vaccinate, *Poxvirus officinalis*, datorită identității sale antigenice cu virusul variolei, fiind utilizat pentru vaccinarea antivariolică. Rareori se întâmplă ca afecțiunea să apară în urma contactului direct cu animalul bolnav.

Clinic, infecția vaccinală poate să îmbrace mai multe forme clinice:

1) *Vaccina secundară ectopică,* produsă prin auto- sau heteroinoculare, constă în papulo-vezicule ce se transformă în papulo-pustule, cu ombilicare centrală, localizate pe față și pe mucoase (nazală, conjunctivală, genitală) și asociate uneori cu simptome generale (febră).

2) *Vaccina generalizată ușoară,* apare la neeczematoși, între 7 și 11 zile de la vaccinare.

3) *Eczema vaccinatum* (pustuloza varioliformă Kaposi-Juliusberg) apare la copii cu eczemă atopică (până la 2–3 ani) care au fost vaccinați jennerian (prin autoinoculare de la pustula de vaccinare) sau prin heteroinoculare de la persoane recent vaccinate. Boala apare brusc, cu febră, erupție caracteristică generalizată, adenopatie regională, stare generală intens alterată, toxică și posibilă evoluție spre exitus.

4) *Vaccina gangrenoasă progresivă, generalizată și prelungită,* apare prin auto- sau heteroinoculare, la persoane cu deficite imune importante. Clinic, se caracterizează prin leziuni vaccinale generalizate care evoluează luni de zile, fără tendință la vindecare, asociindu-se la un moment dat cu metastaze viscerale, stare toxică și, frecvent, sfârșit letal.

Diagnosticul pozitiv se bazează pe aspectul clinic al leziunilor apărute la un pacient vaccinat sau care a venit în contact cu persoane vaccinate antivariolic. Diagnosticul de certitudine, etiologic, este precizat cu ajutorul laboratorului.

Diagnosticul diferențial se impune în special în cazul eczemei vaccinatum, care trebuie diferențiată de eczema herpeticatum, în care perioada de incubație este mai scurtă, erupția este mai polimorfă, cu vezicule grupate în buchet și fără ombilicare centrală. Leziunile se vindecă fără cicatrice și anamneza nu relevă corelația cu vaccinarea jenneriană.

Tratamentul local constă în deschiderea veziculo-pustulelor și tamponarea lor cu coloranți (albastru de metilen, streptomicozan, cristal violet) sau soluții slabe de fenosept (1/1000). Apoi se recomandă spray cu antibiotice asociate eventual cu corticoizi (Nebacetin, Bioxiteracor). În faza de crustificare se aplică unguent cu antibiotice și corticoizi.

Tratamentul general constă în administrarea timp de 3–4 zile de Methisazon (Morboran) 1–1,5 g/zi la copii sub 3 ani, 3 g/zi la copiii între 3 și 10 ani și 6 g/zi la adulți. În vaccina gangrenoasă, dozele de Morboran se cresc până la 12 g/zi, în cure repetate și prelungite și se asociază imunostimulante și antibiotice cu spectru larg, pentru prevenirea suprainfecțiilor. În cazurile cu reacții inflamatorii intense este utilă corticoterapie generală. În formele deosebit de grave, cu deshidratare și tendință la hipotensiune arterială, se vor asigura rehidratarea și reechilibrarea hidroelectrolitică.

Paravaccina (nodulii mulgătorilor) este o epidermoviroză exsudativă provocată de un virus apropiat celui al vaccinei (*Poxvirusul paravaccinei).* Afecțiunea

Scanned with OKEN Scanner

are caracter profesional, apărând la mulgători, veterinari, persoane care vin în contact cu ugerul vacilor afectate. După o incubație de 8–10 zile, leziunile apar pe dosul degetelor de la mâini, sub forma unor noduli duri, cât un bob de mazăre, roșii-violacei. Nodulii sunt ușor deprimați central, unde, după câteva zile, se erodează și se acoperă cu o crustă brună. Erupția este asimptomatică și se resoarbe spontan în 3–4 săptămâni, fără să lase cicatrice.

Diagnosticul se pune pe baza datelor epidemiologice, clinice și de laborator.

Diagnosticul diferențial trebuie făcut cu ectima contagiosum, vaccina, verucile vulgare infectate, piodermitele, nodulii de corpi străini.

Tratamentul constă în antibiotice cu spectru larg pentru a evita suprainfecția, iar local se aplică coloranți (albastru de metilen, violet de gențiana, streptomicozan) și apoi unguente cu antibiotice.

Febra aftoasă este o boală infecțioasă a bovinelor, porcinelor și caprinelor, la om întâlnindu-se în mod excepțional, ca urmare a contaminării sale fie direct, prin contactul cu animalele bolnave, fie indirect, prin lapte sau produse lactate infectate. Boala debutează după o perioadă de incubație de 2–3 zile, cu febră, cefalee și afte localizate inițial la locul inoculării, apoi pe *mucoasa bucală* sau pe piele. Stomatita aftoasă este, de obicei, difuză, de tip eritemato-edematos, în prima fază, apoi veziculo-pustulo-ulcerativă, însoțită de dureri locale importante, cu disfagie, sialoree și adenopatie regională. La nivelul pielii apar vezicule ce se exulcerează rapid și se localizează frecvent periunghial, luând aspectul de perionixis. După apariția erupției, febra cedează și starea generală se ameliorează, iar în 7–10 zile leziunile cutanate se vindecă spontan.

Diagnosticul trebuie bazat pe confirmarea laboratorului și nu pe aspectul clinic, care poate fi înșelător.

Diagnosticul diferențial se face cu aftele și aftozele.

Tratamentul este simptomatic, cu antipiretice, antialgice și antibiotice cu spectru larg, pentru a evita suprainfecțiile. Local se recomandă spălături cu infuzie de mușețel și atingeri cu albastru de metilen 1%.

Ectima contagiosum, de origine ovină (Orf), este o afecțiune de cauză virală, frecvent întâlnită la capre și oi și transmisă uneori la om, caz în care apare în mici epidemii, primăvara, la ciobani. Boala este produsă de un poxvirus din grupul variolei și conferă imunitate. Leziunile se localizează cu precădere la nivelul degetelor, mai rar pe față, buze și gât și constau în papule roșii sau roz, dure, care apar după o incubație de 5–6 zile. În evoluție, papulele se transformă în pustule sau bule cu centrul ombilicat. Acestea se sparg și rezultă cruste înconjurate de câte un halou violaceu. Frecvent se asociază adenita regională. Leziunile se resorb spontan în 3–4 săptămâni.

Diagnosticul se bazează pe aspectul clinic al leziunilor, pe datele epidemiologice și de laborator.

Diagnosticul diferențial se face cu paravaccina.

Tratamentul constă în electrocoagularea leziunilor sau aplicarea de comprese umede, urmate de topice cu antibiotice și dermatocorticoizi. Foarte eficient s-a dovedit a fi unguentul cu iodoxuridină, aplicat timp de 6 zile, de 3 ori pe zi. Tratamentul general cu antibiotice se asociază în caz de infecții secundare cu piococi. În mod profilactic se recomandă vaccinarea persoanelor expuse.

Scanned with OKEN Scanner

Aftele şi aftozele. *Aftele simple* reprezintă o dermatoză veziculo-exulceroasă localizată la nivelul mucoaselor, de cauză incomplet elucidată, etiologia virală fiind luată în considerație de mulți autori.

Boala debutează printr-o fază eritematoasă şi veziculoasă de scurtă durată, urmată de apariția pe mucoasa bucală, mai rar genitală, a unor exulcerații rotunde sau ovalare, puțin profunde, de dimensiuni cuprinse între 2 şi 10 mm, acoperite cu un depozit aderent, alb-gălbui. Leziunile au marginile tăiate drept şi sunt înconjurate de o areolă inflamatorie roşie-vie. Aftele bucale se însoțesc de sialoree şi sunt *foarte dureroase,* jenând masticația, deglutiția şi vorbirea. Leziunile pot fi unice sau, cel mai ades, multiple, izolate sau confluate şi au o evoluție de 6–10 zile, vindecându-se spontan. Recidivează însă cu uşurință perioade lungi de timp, întretăiate de pauze de luni de zile.

Localizarea aftelor concomitent la nivelul mucoaselor bucală şi genitală poartă numele de *aftoză bipolară* (Touraine).

Asocierea aftozei bipolare cu aftele cutanate, cu o reacție conjunctivală şi cu afectarea stării generale, realizează *aftoza Neumann,* sindrom rar, întâlnit cu precădere la femeile tinere.

Asocierea aftozei bipolare cu leziuni cutanate de tip acneiform, cu atingeri oculare şi nervoase, poartă numele de *sindrom Behçet,* afecțiune care interesează mai ales bărbații de vârstă medie.

O formă gravă de aftoză este *marea aftoză Touraine,* caracterizată prin afte bipolare trenante, care lasă cicatrice şi leziuni cutanate de tip eritem polimorf, eritem nodos sau papulo-pustule localizate pe trunchi şi față. La acestea se adaugă manifestări oculare progresive, grave, tulburări neurologice, digestive, respiratorii şi stare generală alterată.

Diagnosticul se bazează pe aspectul clinic al leziunilor, rareori fiind necesar examenul histopatologic.

Diagnosticul diferențial trebuie făcut cu herpes simplex, plăcile mucoase sifilitice, candidoza bucală (genitală), leziunile de tip aftoid din diverse avitaminoze şi leziunile buloase erodate pe mucoase ale eritemului polimorf, pemfigusului vulgar şi ale ectodermozei pluriorificiale Rendu-Fiessinger.

Tratamentul local constă în gargarisme de 3–4 ori pe zi, cu soluții slab antiseptice (infuzie de muşețel, soluție apoasă de clorhexidin 0,05%, apă borată) şi xilină 1–2%, băi bucale cu soluții alcaline (bicarbonat de sodiu) sau badijonări cu coloranți (streptomicozan, albastru de metilen, violet de gențiana).

Tratamentul general urmăreşte combaterea durerilor prin administrarea de antialgice şi sedative, la care se asociază vitamine (B_6, B_2, PP, C, acid folic). În formele întinse, recidivante, rebele la tratament, se recomandă în plus antibiotice şi imunoterapie (vaccin BCG, Corynebacterium parvum, Isoprinosin).

Acroeritemul papulos infantil Gianotti-Crosti este o afecțiune rară, caracterizată printr-o erupție eritemato-veziculo-papuloasă nepruriginoasă, asociată cu adenopatii şi hepatomegalie, produsă, se pare, de virusul hepatitei epidemice.

Scanned with OKEN Scanner

Apare mai frecvent la copii, fiind precedată de febră şi astenie. Leziunile se instalează rapid, într-un singur puseu, pe membre, *obraz şi gât,* mucoasele şi trunchiul fiind respectate. Elementele eruptive eritemato-papuloase sunt de aspect lenticular cu diametrul de 4–5 mm şi de culoare roşu-aprins. Durează 2–8 săptămâni, după care se resorb spontan, lăsând o descuamare fină.

Diagnosticul se pune pe baza aspectului clinic şi histologic al leziunilor.

Diagnosticul diferenţial se face cu eritemele infecţioase şi boala Letterer-Siwe.

Tratamentul leziunilor cutanate este simptomatic, cu antipiretice, adevăratul tratament fiind cel al hepatitei (repaus, regim alimentar adecvat, hepatoprotectoare, vitamine).

5. PIODERMITELE

Piodermitele sunt boli cutanate inflamatorii, infecţioase, provocate de stafilococi şi streptococi (piococi). Aceşti germeni se găsesc pe pielea normală, făcând parte din flora microbiană cutanată care este alcătuită dintr-o floră permanentă şi una tranzitorie.

Flora tranzitorie constă într-o mare varietate de microorganisme care ajung la suprafaţa pielii din mediul înconjurător. Acestea se presupune că nu proliferează şi sunt rapid îndepărtate prin simpla spălare cu apă şi săpun.

Flora rezidentă constă într-un număr mai redus de microorganisme care se multiplică la suprafaţa pielii şi sunt prezente în mod obişnuit fără a putea fi îndepărtate cu uşurinţă, doar prin spălare cu apă şi săpun. Flora rezidentă este reprezentată de Micrococcaceae, Corynebacterium acnes şi difteroizii aerobi.

Stafilococii sunt de circa 10 ori mai numeroşi decât streptococii. Ei colonizează ostiumul folicular, în timp ce streptococii se găsesc în spaţiile interfoliculare.

Dintre ei, cel mai frecvent întâlniţi sunt stafilococii albi, nepatogeni. Streptococii viridans şi cei nehemolitici sunt următorii în ordinea frecvenţei.

Germenii cutanaţi pot proveni din contactul cu obiecte sau cu persoane purtătoare sau prin migrare din cavităţile naturale ale organismului. Această modalitate de infecţie este cea exogenă. Există cazuri în care germenii sunt vehiculaţi pe cale hematogenă într-o regiune a pielii (infecţia endogenă). La realizarea leziunilor cutanate contribuie atât exacerbarea virulenţei germenilor cât şi scăderea rezistenţei organismului şi mai ales scăderea rezistenţei organului cutanat la infecţie prin diferite condiţii.

Dintre cauzele favorizante ale piodermitelor, cele locale sunt reprezentate de leziunile cutanate de grataj, bărbierit, epilat etc., precum şi de hipersudoraţie, mace-

Scanned with OKEN Scanner

rație, erupțiile cutanate exsudative preexistente, igiena deficitară etc. Dintre condițiile de ordin general fac parte bolile metabolice (diabetul, obezitatea, alcoolismul, tulburări de nutriție, carențe vitaminice ş.a.), bolile de sistem însoțite de imunodepresie (leucozele, reticulozele etc.), deficiențele imunitare congenitale sau câştigate, corticoterapia prelungită, terapia imunosupresivă etc.

STAFILOCOCIILE CUTANATE

Stafilococul este un germen din familia *Micrococcaceae,* gram-pozitiv, sferic, imobil, necapsulat, dispus în grămezi sau izolat, aerob, foarte heterogen în ceea ce priveşte antigenitatea. După unii autori (Prof. Dr. Conu ş.a.) există un antagonism între stafilococ şi streptococ, lucru demonstrat de absența streptococului din leziuni produse de acesta, dar colonizate ulterior de unele tipuri antigenice de stafilococ.

Speciile patogene de stafilococ sunt cunoscute sub numele de *Staphylococcus aureus.* Sursa principală a stafilodermiilor o reprezintă purtătorii cronici şi bolnavii. Principalul habitat al stafilococului auriu este vestibulul nazal (20% din indivizi sunt purtători permanenți şi 60% purtători temporari). Urmează tubul digestiv şi perineul (13%), scalpul. De aici germenii pot fi colonizați intermitent în alte zone, cu ajutorul mâinilor (față, gât, pumn, subunghial). Transmiterea stafilococului auriu de la persoanele bolnave se face direct sau indirect, prin intermediul obiectelor contaminate.

Patogenitatea stafilococului auriu este asigurată de o serie de toxine şi enzime microbiene, precum: coagulaza, hemolizinele, leucocidina, enterotoxina etc.

Infecțiile stafilococice sunt mai frecvente la copiii mici datorită imaturității lor imunologice. Bătrânii şi persoanele tarate, anergice, pot reacționa mai grav la infecția stafilococică.

Stafilocociile cutanate pot fi: stafilococii pilosebacee, stafilococii ale glandelor sudoripare, stafilococii ale unghiilor şi stafilococii ale pielii glabre.

Stafilocociile pilosebacee

Pot fi foliculite sau perifoliculite. După gradul de penetrație a tegumentului de către procesul infecțios se pot deosebi foliculitele superficiale sau profunde.

I. Foliculitele superficiale se manifestă mai ales prin forma acută. O grupare de leziuni elementare de foliculită pot realiza impetigo-ul stafilococic Bockhart. Leziunile pot să apară pe *față,* pe *pielea capului* (mai ales la copii), în regiunea pubiană, în jurul unei plăgi infectate. Leziunea elementară de foliculită trece prin stadiul de maculă punctiformă şi apoi de pustulă, uneori cu o areolă îngustă, roşie şi centrată de un fir de păr. Pustula are dimensiuni de la un vârf de ac la un bob de linte şi este situată superficial în infundibulul ostiofolicular. De obicei aceste elemente de foliculită sunt grupate într-un placard într-o zonă a pielii din regiunile tegumentului menționate mai sus şi constituie impetigo-ul stafilococic. Impetigo-ul stafilococic apare şi în jurul arsurilor şi plăgilor, după pansamente umede menținute

Scanned with OKEN Scanner

mai mult timp sau, uneori, după tratamentul cu gudron. Se vindecă spontan în 7–10 zile, dar uneori, în lipsa tratamentului se poate croniciza.

Diagnosticul este uşor de pus pe baza examenului clinic, doar în formele cronice, s-ar putea să fie necesar examenul bacteriologic.

Diagnosticul diferenţial se face cu foliculitele tricofitice, foliculitele de ulei, cu perii încarnaţi, cu pustuloza subcorneană etc.

Tratamentul foliculitelor superficiale este numai local, cu dezinfecţie după deschiderea pustulelor (cu apă oxigenată), urmată de badijonări cu coloranţi antimicrobieni (cristal violet 1%) şi aplicare de pomezi cu tetraciclină sau neomicină 2–3% şi antiinflamatoare (hidrocortizon 1%).

II. Foliculitele profunde pot fi acute sau subacute. Cel mai caracteristic aspect pentru foliculita profundă acută este *ulciorul* (orgelet) sau foliculita profundă a genelor. Evoluţia este cu tumefacţie mică pe marginea pleoapei, dureroasă, urmată de pustulă. Poate fi urmată de recidive. Se mai poate descrie foliculita narinară care poate apărea după rinite cronice şi după grataj local sau epilaţie. Poate evolua către furuncul.

Foliculitele subacute profunde sunt reprezentate de sicozisul stafilococic. În sicozis infecţia stafilococică porneşte de la o foliculită superficială. Pătrunderea microorganismelor patogene în profunzime duce la apariţia foliculitei profunde. Elementele acestei forme de foliculită sunt mici colecţii purulente, situate de obicei în profunzimea foliculului pilos, de cele mai multe ori la nivelul bărbii, mustăţii, axilelor, regiunii pubiene şi uneori la ceafă sau sprâncene. În cazul în care coexistă o foliculită superficială şi una profundă la nivelul aceluiaşi folicul pilos, se realizează abcesul în „buton de cămaşă". Nodozităţile profunde din sicozis sunt supurate în centru şi pot fi izolate sau confluente în placarde inflamatorii. Aceste placarde apar mai ales în sicozisul bărbiei şi al mustăţii. O formă particulară de sicozis stafilococic profund este sicozisul lupoid sau foliculita decalvantă, în care procesul (inflamator) de foliculită, evoluând mai profund, ajunge la nivelul papilei, ceea ce duce la căderea firului de păr cu apariţia unei alopecii cicatriceale. După unii autori (Prof. Dr. Longhin ş.a.), sicozisul lupoid este foliculita profundă care se localizează la nivelul pielii păroase a mustăţii şi a bărbiei, având leziunile grupate într-un placard, iar foliculita decalvantă are leziunile localizate în pielea păroasă a capului, ele fiind discrete şi neconfluând în placarde.

Diagnosticul se pune cu uşurinţă, pe baza examenului clinic asociat, uneori, cu cel bacteriologic.

Diagnosticul diferenţial. Sicozisul stafilococic se poate confunda cu sicozisul parazitar (tricofitic) care prezintă leziuni inflamatorii mai puţin evidente, mai puţin numeroase, dar mai circumscrise. Examenul micologic poate preciza diagnosticul. De asemenea, se mai pune problema diagnosticului diferenţial cu reacţiile la halogeni şi pseudofoliculitele. Sicozisul lupoid trebuie diferenţiat de lupusul vulgar tuberculos şi lupusul eritematos cronic, în care nu se observă pustule.

Tratamentul constă în epilaţia cu raze Roentgen în doză mică de 450 R şi medicaţie adjuvantă (pomadă cu neomicină aplicată după dezinfecţie cu antiseptice blânde, precum soluţie Burov 1/80, hipermanganat de potasiu 1/10 000). În formele

Scanned with OKEN Scanner

cronice se recomandă mici doze de corticoizi asociate cu antibioterapie generală după antibiogramă. La acestea se adaugă măsuri de igienă foarte riguroasă. Se recomandă schimbarea zilnică a lamei de ras sau menținerea părții tăioase a aparatului de ras în alcool. Cel mai bine însă se va întrerupe bărbieritul până la vindecare. Totodată se vor trata eventualele focare nazo-faringiene.

III. Perifoliculitele sunt reprezentate de *furuncul*. Furunculul este o piodermită stafilococică necrozantă, inflamația interesând foliculul și țesuturile perifoliculare. Leziunea poate debuta cu o foliculită acută superficială foarte dureroasă, înconjurată de un edem inflamator. Evoluează rapid și se infiltrează în profunzime, formându-se un nodul cât o alună sau o nucă. Nodulul este foarte dureros, devine fluctuent, iar pustula centrală se deschide, sub ea aflându-se un dop necrotic, burbionul (materialul rezultat din necrozarea țesuturilor perifoliculare). După eliminarea burbionului rămâne o ulcerație crateriformă care se cicatrizează în 2–3 săptămâni. De multe ori furunculul este unic, dar există cazuri de furuncule multiple sau de furunculoză generalizată, boală generală cu evoluție uneori trenantă și cu leziuni care se succed în timp. În apariția sa, un rol important revine și reactivității deficitare (diabet zaharat, alcoolism, tratamente imunosupresoare). Leziunea sau leziunile de perifoliculită apar în special în regiunile descoperite (fața dorsală a mâinilor, antebrațe, coapse, față, ceafă și altele). În rare cazuri furunculul sau furunculoza pot evolua grav. Astfel, se pot descrie două aspecte de perifoliculită cu evoluție severă: furunculul antracoid și furunculul malign al feței.

Furunculul antracoid este un proces de perifoliculită multiplă la nivelul unui grup de foliculi învecinați, prin propagarea infecției de vecinătate. La acest nivel nervul se necrozează, se ulcerează și se elimină sub formă de sfacele prin mai multe orificii care se deschid la exterior. Leziunea poate fi localizată pe tegument mai gros și mai puțin elastic, cum ar fi ceafa și spatele etc. Poate debuta cu un placard inflamator indurat, cu un diametru uneori mai mare de 10 cm. În scurt timp apare fluctuația superficială și apoi numeroase pustule foliculare prin care se elimină puroi și burbioane. În final rămân multe orificii „în stropitoare". Vindecarea se face lent, prin cicatrice neregulate, deseori cheloidiene. Evoluția mai îndelungată a leziunii produce afectarea stării generale (febră, dureri, tulburări dispeptice, limfangită), sau se complică cu tromboflebite septice, bacteriemie, abcese metastatice. Poate fi confundată cu pustula cărbunoasă malignă care însă nu e dureroasă, are o crustă neagră la suprafață, iar examenul bacteriologic evidențiază prezența bacilului cărbunos.

Furunculul malign al feței. Caracterul său de gravitate constă în localizarea la buza superioară, la vârful nasului, în șanțul nazo-genian, pe obraz sau în regiunea periorbitară de unde prin propagare poate produce tromboflebita sinusului cavernos. În astfel de cazuri, starea generală este alterată, cu frison, febră, edem important al feței, dureri locale deosebite și tendință spre expansiune flegmonoasă. În caz de tromboflebită de sinus cavernos, pacientul prezintă chemozis conjunctival, protruzia globilor oculari, frison, ascensiune febrilă marcată și manifestări nervoase. Evoluția poate fi fatală dacă nu se intervine energic și de urgență cu tratament general antibiotic.

Scanned with OKEN Scanner

Tratamentul local al perifoliculitelor este, după unii autori, cel de aşteptare (de temporizare a drenajului), iar după alţii, se preferă deschiderea focarelor şi drenarea lor prin diatermocoagulare. După deschiderea spontană sau provocată se impune (după caz) terapie generală cu antibiotice, cu anatoxină, vaccin stafilococic sau seroterapie care poate fi asociată corticoterapiei. În furunculele cu evoluţie mai gravă, în care există pericolul diseminării, se impune antibioterapie de urgenţă cu antibiotic activ pe germeni gram-pozitivi, ca penicilinele semisintetice rezistente la penicilinază (oxacilina, cloxacilina, meticilină). În cazurile de intoleranţă la penicilină se folosesc eritromicină sau antibioticele de rezervă (cefalosporine, chinolone etc.). Antibioticele se dau, de obicei, în doze mari şi pe cale parenterală. Se mai poate folosi fizioterapia (raze ultrascurte reci). Dietă hipoglucidică, fără alcool, conserve şi mezeluri şi asigurarea unui tranzit intestinal regulat şi a diurezei sunt benefice.

Stafilocociile glandelor sudoripare

Sunt reprezentate de:

I. Hidrosadenita. Aceasta este o infecţie stafilococică a unuia sau mai multor, respectiv a unui grup de glande sudoripare apocrine din axila adultului, sau mai rar de la nivelul areolelor mamare sau din regiunea perineală. Evoluţia este progresivă, mergând de la induraţia congestivă dureroasă către ulceraţie şi eliminare de puroi cremos, dar fără sfacele. De multe ori evoluţia sa se prelungeşte prin prinderea altor glande din vecinătate.

Diagnosticul este în general uşor de pus, *diferenţierea* fiind uneori necesară cu furunculul, care prezintă burbion şi cu chisturile sebacee infectate.

II. Se mai descriu **abcese multiple ale glandelor sudoripare** ecrine, la nou-născuţi şi sugari, la care apar noduli inflamatorii dermici, de mărimea unui bob de mazăre sau mai mari, localizaţi pe pielea capului, la ceafă, pe spate sau în alte părţi ale pielii. Afecţiunea debutează cu pustule miliare sau papulo-vezicule la nivelul feţei şi gâtului, în jurul marilor pliuri şi la nivelul toracelui. Dintre acestea unele devin pustule care se resorb, dar câteva pot să crească în dimensiuni şi se indurează, transformându-se în noduli. Leziunile pot abceda, dar nu produc burbion ca furunculul. După vindecare lasă cicatrice. În formele cu leziuni numeroase, starea generală poate fi afectată, cu febră, limfangită, toxemie.

Diagnosticul se pune clinic şi bacteriologic.

Diagnosticul diferenţial trebuie făcut cu furunculoza.

Tratamentul este antiinflamator, cu roentgenterapic şi, eventual în iminenţa de abcedare, incizie şi drenaj.

Stafilocociile unghiilor

Sunt perionixisul şi onixisul.

I. Perionixisul este o stafilococie a pielii din imediata apropiere, vecinătate a unghiei. În jurul unghiei se formează un burelet inflamator la a cărui presiune apare un puroi galben, cremos. Extinderea infecţiei la baza unghiei, cu modificări

Scanned with OKEN Scanner

la nivelul lamei unghiale duce la **II. Onixis** secundar. Onixisul poate fi însă şi primitiv. În onixis, lama cornoasă a unghiei se îngroaşe şi devine friabilă, cu puncte supurative în grosimea ei şi depresiuni transversale. Sunt afectate unghiile de la unul sau mai multe degete.

Local se tratează cu pansamente umede cu coloranţi sau antiseptice şi pomezi cu antibiotice. Formele extinse la mai multe degete beneficiază de antibioterapie pe cale generală după antibiogramă.

Stafilocociile pielii glabre

Pot lua mai multe forme clinice.

I. Botriomicomul (granulomul piococic), formaţiune polipoidală, de multe ori pediculată, înconjurată de un guler epidermic, apare pe tegumentele mâinilor, *feţei sau pe pielea capului*, fiind formată din ţesut conjunctiv şi vase de neoformaţie. Are mărimea unui bob de mazăre sau a unei alune, este de consistenţă moale, iar suprafaţa neregulată roşie-brună prezintă un ţesut de granulaţie care sângerează uşor, fiind acoperită de cruste hematice.

Diagnosticul clinic nu este totdeauna uşor de pus, fiind necesar examenul histopatologic.

Diagnosticul diferenţial se face cu o serie de tumori cutanate (keratoacantom, epiteliom, angiom, melanom malign, tumori glomice, sarcomatoză Kaposi etc.), cu cheratozele seboreice inflamate, cu nevii melanotici etc.

Tumoreta trebuie excizată.

II. Piodermita vegetantă se prezintă în placarde uşor reliefate, inflamatorii, localizate pe braţe sau gambe, sau generalizate. Afecţiunea debutează, de regulă, în jurul unei soluţii de continuitate (plagă, înţepătură), printr-o bulă sau o pustulă care se sparge şi lasă eroziuni ce se extind, dând naştere unui placard rotund-ovalar, de câţiva centimetri. Suprafaţa este neregulată, similară celei a botriomicomului şi acoperită de cruste de sub care iese un puroi galben-cenuşiu. Leziunile sunt mai active la marginea placardului, care apare mai reliefată, vegetantă. Piodermita vegetantă se mai poate prezenta într-o formă pseudoepiteliomatoasă sau într-o formă asemănătoare tuberculozei verucoase.

Hallopeau a descris o formă de piodermită vegetantă cu placarde multiple. Este foarte rară, se însoţeşte de febră, astenie, inapetenţă. Evoluţia este, de obicei, mai îndelungată, cu puseuri şi remisiuni, pe un teren de multe ori afectat anterior (diabet, endocardită, rectocolită etc.).

Diagnosticul clinic este confirmat de examenul bacteriologic.

Diagnosticul diferenţial trebuie făcut cu tuberculoza vegetantă şi cu iodidele şi bromidele vegetante.

Tratamentul este cu antibiotice şi corticoterapie asociate dezinfecţiei locale cu coloranţi.

III. O formă severă de stafilococie a pielii glabre este **eritrodermia Ritter von Rittersheim** sau dermatita exfoliativă a nou-născutului. Începe, de obicei, la faţă prin hiperemie intensă periorificială care cuprinde repede tot tegumentul de pe care epidermul se poate detaşa cu uşurinţă. Boala evoluează cu semne generale

Scanned with OKEN Scanner

importante (vărsături, diaree, balonări, refuză alimentația) și frecvent se asociază atingeri ale mucoaselor (conjunctivită erozivă; ulcerații ale mucoasei bucale).

Diagnosticul clinic este susținut de examenul bacteriologic.

Diagnosticul diferențial trebuie făcut cu boala Leiner-Moussous, cu epidermoliza buloasă severă și cu impetigo bulos.

Tratamentul trebuie instituit de urgență și constă în antibioterapie energică, rehidratare și reechilibrare hidroelectrolitică.

IV. Se mai descrie **piodermita gangrenoasă**, în care leziunea ulcerată evoluează progresiv în profunzime și în suprafață realizând un placard circular sau neregulat ovalar, cu margini nete inflamatorii. Se localizează pe orice zonă de tegument, dar mai ales la nivelul membrelor inferioare.

V. Piodermita șancriformă a feței se localizează în apropierea pleoapelor și gurii. Este mai rar întâlnită, mai ales la copii, și este considerată ca o reacție necrotizantă a tegumentelor față de anumite tulpini de stafilococ inoculate prin traumatisme minore.

Clinic se constată o ulcerație de 1–2 cm, bine delimitată, care progresează lent, putând să ajungă la dimensiuni foarte mari, în special la anergici. Este prezentă și o adenopatie satelită cu caracter inflamator.

Diagnosticul clinic este confirmat prin examenul bacteriologic.

Diagnosticul diferențial trebuie făcut cu un epiteliom, cu leishmanioza, șancrul luetic și tuberculos etc.

Tratamentul constă în antibioterapie generală, iar local se aplică unguente cu antibiotice și dermatocorticoizi.

Alte stafilococii cutanate se manifestă ca *forme particulare de acnee: acneea necrotică, acneea pseudocheloidiană a cefei* și *acneea conglobată.*

Leziunile elementare în aceste stafilococii sunt cele de tip pilosebaceu.

Tratamentul acestor forme este corticoterapia și antibioterapia locală.

STREPTOCOCIILE CUTANATE

Streptocociile cutanate sunt piodermite produse de streptococ. Streptococii sunt microorganisme sferice, grampozitive, uneori capsulați, dispuși în lanțuri lungi sau scurte sau în perechi și sunt aerobi. În patologia cutanată un rol important îl au streptococii din grupa A, care determină marea majoritate a piodermitelor streptococice.

Streptocociile cutanate se pot clasifica cel mai convenabil după aspectul leziunilor, în 5 grupe: streptococii eritematoase, streptococii buloase, streptococii erozive și ulceroase, streptococii scuamoase și streptococii papuloase.

Streptocociile cutanate eritematoase

Cuprind două entități mai importante care pot evolua mai grav, și anume erizipelul și limfangita streptococică.

I. Erizipelul apare mai mult la față și la gambe sau, mai rar, în alte teritorii tegumentare (pielea capului, regiunea peno-scrotală). Substratul său histopatologic

Scanned with OKEN Scanner

este o limfangită reticulară care interesează limfaticele reticulare ale dermului. Afecțiunea este favorizată de deficiențe imunologice, malnutriție, alcoolism, diabet zaharat și de starea de purtător cronic de streptococ piogen. Erizipelul feței are ca punct de plecare o rinită, o conjunctivită sau o otită streptococică, iar erizipelul de la nivelul gambelor are ca poartă de intrare fisurile provocate de o micoză interdigitală.

Debutul este brusc, cu frison, febră, curbatură, uneori chiar delir. Leziunea cutanată este placa erizipelatoasă, edematoasă, proeminentă, roșie-vie și bine delimitată de un burelet dureros spontan și la presiune, cu suprafața lucioasă și acoperită cu vezicule sau bule, uneori cu conținut hemoragic (la bătrâni, anergici). Leziunea este unică, de obicei, și crește treptat în dimensiuni până la circa 10–15 cm diametru. Se asociază adenopatie regională. La nivelul feței, erizipelul interesează cu precădere nasul și obrajii bilateral, luând aspect de fluture, sau zonele periorbitare, cu edem important și chemozis. La nivelul pavilionului urechii leziunile sunt foarte dureroase. În lipsa tratamentului, boala are o evoluție lentă, cu posibilă vindecare spontană, cu descuamare locală și pigmentare reziduală discretă. La persoanele tarate, însă, afecțiunea poate lua evoluție gravă, cu stare toxico-septică și mortalitate ridicată. Uneori, în convalescență, poate surveni o glomerulonefrită acută, dacă erizipelul a fost provocat de o tulpină nefritogenă de streptococ.

S-au descris mai multe forme clinice: edematoase, ulceroase, flegmonoase, buloase, pustuloase, gangrenoase, erizipelul alb (predomină edemul), erizipelul negru (placard violet-negricios, datorită asocierii unei flebite septice), erizipelul serpiginos (cu prelungiri în diferite direcții), erizipelul eratic (cu focare la distanță).

Erizipelul are tendința la recidive, astfel încât limfedemul, inaparent inițial, se accentuează cu ocazia fiecărui episod și poate deveni, la un moment dat, permanent. Acest fapt determină la nivelul buzelor apariția macrocheilitei, iar la nivelul gambelor apariția edemului elefantiazic.

Diagnosticul este susținut de investigații de laborator, care urmăresc punerea în evidență a streptococului și a modificărilor bioumorale provocate de infecție (leucocitoză, titrul ASLO crescut după o săptămână de la debut, uneori albuminurie tranzitorie).

Diagnosticul diferențial. Erizipelul nu trebuie confundat cu dermitele sau celulitele streptococice „erizipelatoide" care se localizează pe gambe dar sunt afebrile, starea generală este bună, iar placardul nu este bine delimitat. Erizipelul feței nu trebuie confundat cu lupusul eritematos al feței, sau zona zoster, cu dermite de contact, eczeme și angioedemul Quincke.

Tratamentul. Erizipelul se vindecă, de obicei, în câteva zile cu tratamentul antibiotic general (penicilină, eritromicină), eventual asociat cu corticoterapie. Se recomandă repaus la pat, iar local se aplică comprese reci, umede, coloranți (albastru de metilen, streptomicozan), unguente cu antibiotice. Se va trata o micoză interdigitoplantară în erizipelul gambei.

II. Limfangita streptococică este o streptococie eritematoasă care apare în vecinătatea unor plăgi infectate sau a altor piodermite streptococice. Se poate însoți și de semne generale. În limfangita tronculară se observă traiectul eritematos

Scanned with OKEN Scanner

caracteristic interesării trunchiurilor limfatice mai mari ale pielii, iar în limfangita reticulară traiectele eritematoase sunt multiple şi mai fine. În limfangită ganglionii regionali pot fi măriţi şi dureroşi. Nu trebuie confundată cu tromboflebita. Tratamentul vizează de obicei leziunea de la poarta de intrare.

Se mai descriu:

III. Celulita streptococică, care se deosebeşte de obicei greu de erizipel;

IV. Eritemele scarlatiniforme streptococice, confundate şi tratate cu succes drept scarlatină.

Streptocociile cutanate buloase

Sunt reprezentate în special de impetigoul streptococic şi de pemfigusul epidermic al nou-născutului.

I. Impetigo streptococic (Tilbury-Fox) este o streptococie cutanată contagioasă, mai frecventă la copilul în vârstă de 3–8 ani şi la tineri şi interesează pielea feţei. Se prezintă ca flictene rotunde, cu diametrul de câţiva milimetri, la nivelul cărora apar, după spargerea bulelor, cruste melicerice. Leziunile se multiplică repede, realizând flictene mari care pot ocupa zone cutanate mai întinse la nivelul feţei şi chiar pe pielea capului. Prin asocierea leziunilor de impetigo streptococic cu pustule foliculare stafilococice se realizează aspectul de impetigo vulgar. Alteori această streptococie cutanată evoluează cu exsudat discret, sub formă de pată rotundă acoperită de o crustă gălbuie şi cu o zemuire discretă la periferie (impetigo uscat).

Impetigo streptococic poate apărea la copil sub formă de impetigo circinat, aspect în care bulele mai puţin exsudative sunt dispuse sub formă de arc de cerc. O altă formă mai rară este impetigo-ul flictenular, cu elemente izolate sau grupate în placarde dispuse pe trunchi şi membre. Uneori elementele flictenulare se pot extinde în suprafaţă progresând excentric cu un contur circinat. Impetigo-ul streptococic evoluează 8–10 zile sau mai mult şi se poate vindeca şi spontan fără cicatrice. Uneori poate să apară o glomerulonefrită acută.

Diagnosticul se susţine clinic şi bacteriologic, iar *diagnosticul diferenţial* se face cu herpes simplex, eczeme, unele erupţii medicamentoase, varicela, herpesul circinat.

Tratamentul este general, cu antibiotice (penicilină, eritromicină) şi local, cu comprese umezite cu soluţii cu antibiotice, pentru îndepărtarea crustelor, urmate de coloranţi şi apoi de unguente cu antibiotice şi dermatocorticoizi.

II. Pemfigusul epidermic al nou-născutului este o streptococie cutanată a primului an de viaţă. Flictenele rare sunt dispuse pe trunchi şi membre. Durata leziunilor este de câteva zile; sub tratament cu penicilină evoluţia este favorabilă. Deosebirea de pemfigusul sifilitic se face constatând dispoziţia bulelor, inclusiv pe palme şi plante la acesta din urmă.

III. Alte streptococii cutanate buloase, de aspect particular, sunt: *keratita flictenulară, turniola streptococică periunghială* şi *cheilita* (dermatita buzelor) şi *zăbăluţa.* În cheilita streptococică buzele, mai ales cea inferioară, prezintă edem, congestie, zemuire şi cruste. Apare mai frecvent în cazurile de hipovitaminoză B_2.

Scanned with OKEN Scanner

Zăbăluța sau perleșul streptococic constă într-o fisură sau în fisuri multiple superficiale, acoperite de cruste melicerice, leziunea fiind localizată la comisura labială. Trebuie deosebită de sifilidele mucoase ale comisurii labiale.

Tratamentul este mai mult local, asemănător cu cel recomandat în impetigo streptococic.

Streptocociile cutanate erozive și ulceroase

Sunt reprezentate respectiv (primele) de intertrigo streptococic și (ultimele) de ectimă.

I. Intertrigo-ul streptococic este o piodermită localizată la plicile cutanate, cel mai frecvent la nivelul plicii retroauriculare, dar și la plica inghino-crurală sau submamar. Se manifestă prin eritem difuz și edem al celor două suprafețe învecinate pliului. Pe acest fond apar apoi vezicule și eroziuni care zemuiesc și se acoperă de cruste melicerice. Pruritul rebel se asociază cu usturimi și dureri la nivelul fisurilor din fundul pliului. După unii autori (Prof. Dr. Longhin) este considerat drept o streptodermie de sensibilizare la toxinele germenului.

Trebuie diferențiat de intertrigo-ul cu levuri, care are alt aspect: cu margini policiclice mai bine delimitate printr-un guleraș epidermic.

Tratamentul este asemănător celui din streptocociile cutanate buloase.

II. Ectima este o streptococie piogenică mai profundă a pielii. Se manifestă sub formă de ulcerații acoperite de cruste. Flictena, leziunea inițială, se transformă în ulcerație, care e înconjurată de o zonă congestivă. Sediul de predilecție al ectimei este pe gambe. Se asociază cu boala varicoasă și cu insuficiența venoasă a gambelor, fiind mai frecventă la bolnavi debili, tarați, subnutriți, diabetici sau la copii. Unele leziuni cutanate pruriginoase (scabia) se pot complica cu ectima, atunci când la nivelul leziunilor de grataj se poate inocula streptococul piogen. De obicei, leziunile de ectimă sunt multiple, iar urmările ulcerațiilor sunt hiperpigmentate la periferie.

Diagnosticul diferențial. Ulcerația ectimei trebuie deosebită de sifilidele ulceroase terțiare, în care caz se asociază simptomele de sifilis. Unele localizări ale ectimei (la coate, la genunchi sau fese), uneori fără prurit, pot fi forme particulare de scabie piodermizată (chiar în lipsa șanțului acarian caracteristic).

Tratamentul ectimei este local, în cele mai multe cazuri (mai ușoare) fiind identic cu cel al streptocociilor buloase. Tratamentul general antibiotic se practică numai în ectimele multiple, recidivante.

Streptocociile scuamoase

Sunt reprezentate de pitiriazisul alb al feței și de streptococia scuamoasă a pielii capului.

I. Pitiriazisul alb al feței este o streptodermie a copilului. Constă într-o descuamație fină, dispusă pe obraji, în plăci de dimensiuni reduse. Boala trebuie diferențiată de dermatita seboreică și micoze. Se tratează cu pomezi dezinfectante (saprosan, săruri de mercur și acetat de vitamina A).

Scanned with OKEN Scanner

II. Streptococia scuamoasă a pielii capului se caracterizează prin producerea în mod continuu de scuame abundente, furfuracee sau scuamo-cruste care acoperă în întregime pielea capului şi se refac continuu. Două forme de streptococie scuamoasă a pielii capului pot atrage atenţia în mod deosebit: t e n i a a m i a n t a c e e, în care descuamarea se produce în scuame mari, uscate, suprapuse, lamelare şi p s e u d o-t e n i a a m i a n t a c e e s a u i m p e t i g o s c a b i d a, în care formaţiunile ce acoperă pielea capului constau în scuame şi cruste (umede) prin adăugarea unui proces exsudativ; pielea capului este acoperită ca o cască de leziunile amintite.

Diagnosticul diferenţial se face cu dermatita seboreică, cu psoriazisul pielii păroase a capului şi cu unele pilomicoze.

Tratamentul. Se tratează cu pomezi antiseptice cu sau fără antibiotice sau hidrocortizon.

Streptocociile papuloase (prurigo streptococic)

Se manifestă prin papulo-vezicule care pot conflua, sunt pruriginoase şi produc cruste melicerice. În cazurile cu evoluţie prelungită se produc lichenificări secundare.

Tratamentul. Se tratează cu soluţii dezinfectante cu coloranţi sau cu pomezi antiseptice cu sau fără bacteriostatice.

6. TUBERCULOZELE CUTANEO-MUCOASE

Tuberculozele cutanate sunt afecţiuni ale pielii provocate de bacilul Koch sau de reacţii de sensibilizare a tegumentelor la produşii de metabolism ai bacililor din focare tuberculoase aflate la distanţă (pulmonar, osteoarticular, ganglionar).

Bacilul Koch este microorganism care la microscop apare sub formă de bastonaş de 1,5–3,5 microni lungime, drept sau incurbat, izolat sau grupaţi câte 2–3, formând litere majuscule, unghiulare (V, X, Y, Z sau N etc.). În mod caracteristic sunt acido-alcoolo-rezistenţi şi se colorează prin metoda Ziehl-Nielsen. Ambele particularităţi sunt valabile pentru tot grupul de bacili *MYCOBACTERIUM*. Cea mai frecvent implicată specie în infecţiile cutanate este *MYCOBACTERIUM TUBERCULOSIS*. În cazuri rare (4–6%) s-au izolat bacili din specia *MYCOBACTERIUM BOVIS*. Cu totul excepţionale sunt cazurile de îmbolnăviri cutanate cu *MYCOBACTERIUM AVIUM*.

Şi la nivel cutanat tuberculoza cunoaşte o evoluţie în două etape. Este vorba de primoinfecţia şi reinfecţia tuberculoasă.

Scanned with OKEN Scanner

Primoinfecția tuberculoasă reprezintă procesul de pătrundere a bacilului Koch în organismul neimunizat și nevaccinat și evoluează, în marea majoritate a cazurilor, inaparent (97% din cazuri). Primoinfecția produce de obicei un focar infecțios – complexul primar localizat în țesutul pulmonar. Acest focar este anihilat întotdeauna relativ repede în lipsa repetării pătrunderii germenilor care l-au produs în organism; organismul gazdă îl delimitează eficient prin imunitatea instalată în scurt timp după apariția focarului. Astfel, reacția la tuberculină devine pozitivă după primoinfecție și pătrunderile ulterioare de germeni patogeni nu se mai soldează cu apariția de noi focare de reinfecție, decât în cazul organismelor cu defecte de apărare locală, la hiporeactivi sau la bolnavii anergici și în condiții de mediu și viață precare.

Pentru aprecierea naturii tuberculoase a unei manifestări patologice cutanate se folosesc 6 probe. Dintre acestea, 3 au valoare diagnostică absolută și sunt prezente în tuberculozele cutanate tipice. Aceste probe sunt: (1) prezența bacilului Koch în leziune; (2) izolarea bacilului Koch din leziunile cutanate pe medii de cultură speciale (mediul Löwenstein Jensen); (3) inocularea pozitivă la cobai cu fragmente din leziunile cutanate.

Celelalte 3 probe au valoare relativă și se întâlnesc în tuberculozele cutanate atipice. Este vorba de: (4) reacția la tuberculină (IDR) pozitivă; (5) structura histologică de aspect specific tuberculos a leziunilor; (6) antecedentele tuberculoase sau a unor boli de natură tuberculoasă, coexistente.

Infectarea pielii cu bacilul Koch se face pe *cale endogenă* sau *exogenă*. Tuberculoza cutanată de natură endogenă presupune existența unui factor infecțios tuberculos în organismul respectiv, de unde infecția se poate propaga la piele din aproape în aproape (prin contiguitate), pe cale limfatică sau pe cale hematogenă (embolii baciliare). În tuberculoza cutanată exogenă, pielea se contaminează cu bacili de la o sursă exogenă, respectiv din afara organismului, sau și de la o sursă de infecție care aparține organismului, prin reinfecție cu proprii microbi, când aceștia se elimină prin căile respiratorii sau prin tubul digestiv.

Tuberculoza cutanată predomină în climatul rece și umed și preferă lipsa expunerii la lumina solară. Sexul feminin, în special fetițele și fetele tinere, contactează boala mai frecvent și face mai ales formele tipice. Formele atipice predomină la adulți și la sexul masculin.

Clasificarea tuberculozelor cutanate se poate face în două mari grupe:

I. TUBERCULOZELE CUTANATE TIPICE

1) Tuberculoze cutanate primare:

– Șancrul tuberculos (complexul primar tuberculos cutanat)

2) Tuberculoze cutanate de reinfecție sau supra-infecție:

– Lupusul vulgar tuberculos
– Tuberculoza verucoasă și tuberculul anatomic
– Scrofuloderma sau goma tuberculoasă
– Tuberculoza periorificială sau ulcerul tuberculos
– Tuberculoza fongoasă și vegetantă

II. TUBERCULOZELE CUTANATE ATIPICE

– Lichenul scrofulosorum sau tuberculidele lichenoide
– Tuberculidele papulo-nodulare necrotice

Scanned with OKEN Scanner

– Tuberculidele miliare ale feţei
– Tuberculidele ulceroase Pautrier
– Eritemul indurat Bazin
– Eritemul nodos la copii, când este expresia unei sensibilizări la primo-infecţie.

La acestea s-ar putea adauga o serie de afecţiuni cutanate care pot fi uneori de origine tuberculoasă (pseudotuberculoze cutanate):
– Sarcoidele Darier-Roussy
– Boala Besnier-Boeck-Schaumann.

I. TUBERCULOZELE CUTANATE TIPICE

Şancrul tuberculos (complexul primar tuberculos cutanat)

Şancrul tuberculos apare la copiii de vârstă sub 5 ani, fiind localizat la faţă, ca urmare a contaminării prin sărut de la persoane bolnave (părinţi ftizici).

Aspecte clinice. La început apare o pustulă care se transformă în ulceraţie neregulată, dureroasă, cu baza infiltrată, la care se asociază adenopatia submaxilară inflamatorie care poate ajunge la supuraţie. Şancrul tuberculos se poate localiza şi la nivelul *buzelor* (luând acelaşi aspect clinic descris mai sus) şi la nivelul mucoasei cavităţii bucale, unde este extrem de rar, nedureros şi constă într-un nodul care ulcerează rapid. Şancrul tuberculos se vindecă în câteva săptămâni, cu cicatrice, iar copiii rămân predispuşi la o tuberculoză secundară.

Diagnosticul se precizează pe aspectul clinic şi pe prezenţa bacilului Koch în frotiuri şi culturi.

Diagnosticul diferenţial trebuie făcut cu şancrul sifilitic, care nu e dureros, are o bază dură, se însoţeşte de adenopatie neinflamatorie, iar ultramicroscopia evidenţiază prezenţa *Treponemei pallidum.*

Lupusul vulgar tuberculos

Lupusul tuberculos este o leziune cutanată cu aspect distructiv şi evoluţie cronică, fiind mai des întâlnit la copii (fete în vârstă de 6–10 ani). Lupusul tuberculos apare mai frecvent la nivelul *feţei*, în care caz este, de obicei, o tuberculoză cutanată exogenă. Ea se poate localiza însă şi la nivelul membrelor sau poate îmbrăca forma generalizată de lupus diseminat, când este vorba mai ales de o tuberculoză cutanată endogenă.

Aspecte clinice. Lupusul cutanat tuberculos se prezintă sub formă de lupus plan, lupus proeminent sau sub formă de lupus tuberculos ulcerat. Toate aceste forme de lupus au în comun, ca leziune elementară, tuberculul sau lupomul, formaţiune rotundă (sferică sau ovalară), de 3–4 milimetri diametru, de culoare roşie-gălbuie, comparată cu marmelada de mere, la vitropresiune, situată în dermul profund. Indiferent de forma clinică (plană, proeminentă sau ulcerată) lupusul tuberculos lasă *cicatrice* atrofice.

Scanned with OKEN Scanner

Lupusul tuberculos plan sau forma atrofică, prezintă tuberculi turtiți, astfel încât ei nu ies în relief dar sunt grupați, de obicei, într-un placard fără limite precise, deşi pot fi şi izolați. Evoluția afecțiunii este de lungă durată (chiar ani de zile), timp în care pot rămâne în aceeaşi stare sau să se modifice puțin, în sensul unei evoluții excentrice sau a cicatrizării leziunilor cu persistența, de multe ori, a tuberculilor chiar în interiorul cicatricelor şi recidiva ulterioară în acelaşi loc. Lupusul tuberculos plan nu ulcerează niciodată, dar lasă cicatrice atrofice.

Lupusul tuberculos proeminent este o formă de tuberculoză cutanată în care leziunea elementară – tuberculul – proemină la suprafața pielii feței, de obicei pe nas sau obraji. Mai mulți tuberculi apropiați între ei proemină sub forma unui placard. Lupusul tuberculos proeminent are tendință de ulcerare a leziunilor, cu excepția lupusului mixomatos şi a lupusului tumidus.

Lupusul mixomatos, localizat la lobul urechii, de cele mai multe ori are tuberculii mari, până la 1–2 cm, iar histologic există un aspect de degenerescență mucoasă a unor categorii celulare.

Lupusul tumidus este localizat, de obicei, la vârful nasului şi constă în tuberculi înglobați într-un țesut infiltrativ moale.

Lupusul tuberculos ulcerat poate fi ulcerat de la început, ca exemplu lupusul localizat pe membre, sau poate fi ulcerat secundar, cum este cazul lupusului tuberculos proeminent al feței (este afectat mai ales nasul) şi conduce la mutilări importante, asemănătoare muşcăturii de lup, de unde şi numele afecțiunii. Ulcerația este neregulată, cu margini dezlipite. Sunt mai multe varietăți de lupus tuberculos ulcerat:

– forma ulcero-crustoasă, cu ulcerații superficiale, acoperite de cruste subțiri;

– forma ulcero-vegetantă, localizată cel mai frecvent pe nas, care constă în ulcerații cu fundul papilomatos;

– forma terebrantă (lupus vorax), toate trei localizate mai ales la față;

– lupusul ulcero-serpiginos, fagedenic, mai frecvent în cazul localizării pe membre.

Toate aceste forme pot ajunge la mutilări grave, mai frecvente la ulcerul terebrant-fagedenic sau la lupusul vorax.

Lupusul tuberculos poate interesa şi *mucoasele*. Se menționează leziunile *mucoasei nazale*, care constau în noduli ce sângerează cu uşurință şi apoi ulcerează, conducând la distrugerea septului nazal. De la nivelul vestibulului nazal infecția se poate extinde spre sacul lacrimal (determină scurgerea lacrimilor pe obraji) şi spre conjunctivă. *Mucoasa cavității bucale* este afectată, fie primar, fie secundar, prin extinderea infecției de la nivelul mucoasei nazale prin nazofaringe sau pe cale limfatică. Leziunile mucoasei cavității bucale interesează gingia, în dreptul incisivilor şi caninilor, printre care herniază o mucoasă roşie, tumefiată, acoperită de granulații burjonate şi ulcerații. La nivelul *palatului moale* se poate dezvolta forma plană de lupus tuberculos, care nu ulcerează, sau forma proeminentă, cu tuberculi care ulcerează conducând la distrugerea vălului palatin şi a stâlpilor amigdalieni. Pe mucoasa obrajilor şi faringe, leziunile iau aspectul unor mase difuze cenuşiu-roşietice, ulcerate pe alocuri.

Diagnosticul pozitiv se pune pe baza datelor epidemiologice, clinice şi de laborator. În acest ultim caz, un rol foarte important îl au cele 3 probe cu valoare

Scanned with OKEN Scanner

absolută pentru diagnosticul tuberculozei cutanate tipice. Examenul histopatologic permite precizarea formei clinice de tuberculoză cutanată tipică. În lupusul vulgar tuberculos nu apar deosebiri esențiale față de tuberculoza pulmonară, remarcându-se mase de celule epiteloide cu celule gigante de tip Langerhans. În centrul tuberculului sunt limfocite, celule plasmatice, fibroblaşti. Structura normală a pielii este modificată radical prin distrugerea glandelor sebacee, sudoripare şi a foliculilor piloşi şi înlocuirea tuturor acestor formațiuni, în cele din urmă, cu cicatrice dermice.

Diagnosticul diferențial al lupusului tuberculos se face cu lupusul eritematos, care nu are tuberculi şi nu ulcerează, cu sifilidele tuberculoase terțiare, cu lepra – care are noduli anestezici şi tulburări de sensibilitate, cu acneea rozacee, cu sicozisul lupoid, cu epitelioma şi cu psoriazisul (lupusul tuberculos psoriaziform).

Tuberculoza verucoasă

Tuberculoza verucoasă se întâlneşte la persoane care lucrează în mediu cu produse bacilifere. Contagiunea exogenă este calea obişnuită de transmitere a infecției. Leziunile apar de obicei pe mâini şi picioare, putând sugera, pentru anumite persoane, un caracter profesional (lucrători care manipulează carnea de animale bolnave şi medici anatomopatologi).

Aspecte clinice. Tuberculoza verucoasă are ca leziune un placard cu margini neregulate, cu o zonă centrală cicatriceală şi o zonă periferică eritematoasă, roşie-violacee. Între cele două zone este o porțiune papilomatoasă mai reliefată, neregulată. Anterior apariției placardului caracteristic, există un mic nodul hiperkeratozic care ulcerează şi procesul evoluează excentric, realizând aspectul descris mai sus. De obicei există adenopatie satelită.

Diagnosticul pozitiv se bazează şi aici pe datele epidemiologice, clinice şi de laborator, cele 3 probe cu valoare absolută pentru diagnosticul tuberculozei cutanate tipice fiind de mare importanță. Examenul histopatologic relevă o structură particulară, cu hiperkeratoză foarte accentuată şi mici abcese intraepidermice. Epiteliul vegetant este acoperit de cruste sau scuamo-cruste realizate prin procesul hiperkeratozic şi prin evacuarea microabceselor. În derm există un infiltrat tuberculos de aspect special prin asocierea unei inflamații banale. În leziuni există bacili Koch, mai numeroşi decât în lupusul vulgar tuberculos.

Diagnosticul diferențial trebuie făcut cu piodermita vegetantă, cu evoluție mai rapidă, cu bromidele vegetante, care însă sunt generalizate, cu lichenul verucos şi cu lichenificările gigante, care însă sunt intens pruriginoase.

Tuberculul anatomic

Tuberculul anatomic (verruca necrogenica) este tot o tuberculoză verucoasă, cu evoluție mai rapidă. Aspectul inițial este de verucă vulgară care apare pe fața dorsală a unui deget. Leziunea se ulcerează şi se acoperă de cruste. Evoluează excentric, prinzând tegumentul din vecinătate, când poate lua aspectul tuberculozei verucoase cu mers mai rapid. Produce adenopatie regională şi, uneori, tuberculoză generalizată.

Scanned with OKEN Scanner

Scrofuloderma sau goma tuberculoasă

Goma tuberculoasă apare mai des la copii şi tineri cu tuberculoză viscerală ganglionară sau osoasă, de unde inocularea tegumentelor se face pe cale limfatică sau prin contiguitate.

Aspecte clinice. Ca orice gomă, şi cea tuberculoasă trece prin cele 4 stadii evolutive: faza de cruditate, de ramolire, de ulcerare şi de cicatrizare. În faza de cruditate, goma constă într-o nodozitate hipodermică mobilă şi nedureroasă, de circa 1 centimetru diametru, acoperită de un tegument de aspect normal. În faza de ramoliţie goma creşte în dimensiuni până la volumul unei alune sau nuci, aderă la piele, devine fluctuentă şi capătă o culoare roşie-violacee. Urmează faza de ulceraţie, care debutează în centrul leziunii, pe unde se scurge o secreţie grunjoasă, gălbuie. Ulceraţia care rezultă are margini neregulate, decolate, violacei şi fundul murdar, anfractuos. Cicatricea, care încheie procesul, survine lent şi este vicioasă, cu suprafaţa neregulată, cu bride retractile, inestetice.

Are o evoluţie cronică şi se localizează mai ales în regiunea cervicală, fie submaxilar, fie latero-cervical. Se poate localiza şi la faţă, de-a lungul ramurii ascendente a maxilarului şi, mai rar, se întâlneşte axilar, presternal, inghinal etc.

Diagnosticul pozitiv se pune pe baza aceloraşi criterii ca şi în formele descrise anterior.

Diagnosticul diferenţial se face cu hidrosadenita, pentru localizarea axilară, cu goma sifilitică, sporotricotică şi actinomicotică, iar în faza de cruditate cu lipomul, chistul sebaceu, fibromul.

Tuberculoza periorificială sau ulcerul tuberculos

Ulcerul tuberculos este o tuberculoză a *mucoasei bucale* sau *anale*, apărută ca urmare a eliminărilor de bacili de la o tuberculoză pulmonară sau intestinală.

Aspecte clinice. La nivelul mucoasei bucale sediul de predilecţie este buza inferioară, frecvent excoriată şi îmbibată de spută baciliferă şi, mai rar, pe limbă. Leziunea iniţială este un nodul violaceu, urmat de o ulceraţie rotundă sau ovalară, pe fundul căreia se pot recunoaşte tuberculi cazeificaţi, mici ridicături alb-gălbui (granulaţiile lui Trélat), acoperite de un exsudat purulent. Marginile ulceraţiei tuberculoase sunt neregulate, decolate, moi şi violacei.

Leziunea se însoţeşte de adenopatie regională şi manifestări subiective precum sialoree, disfagie, durere locală.

Ulcerul tuberculos anal se localizează într-un pliu al mucoasei anale şi este foarte dureros.

Diagnosticul pozitiv se face pe baza datelor epidemiologice, clinice şi de laborator, criteriile cele mai importante pentru diagnostic fiind: coexistenţa leziunilor descrise cu o tuberculoză viscerală şi prezenţa bacililor Koch în leziuni, din abundenţă.

Diagnosticul diferenţial se face cu goma sifilitică ulcerată, cu epiteliomul, ambele având marginile ulceraţiei mai dure.

Scanned with OKEN Scanner

Tuberculoza fongoasă şi vegetantă

Tuberculoza fongoasă şi vegetantă apare prin propagarea infecţiei prin contiguitate de la un focar profund.

Sediul de predilecţie este pe membre. Se manifestă ca noduli profunzi sau ca un placard mai reliefat, neregulat, presărat cu ulceraţii vegetante.

II. TUBERCULOZELE CUTANATE ATIPICE

Sunt considerate drept tuberculoze cutanate atipice leziunile tuberculoase cutanate la care , deşi inoculările la cobai şi examenele bacteriologice sunt negative, examenele microscopice arată o structură tuberculoasă, intradermoreacţia la tuberculină este pozitivă şi coexistă cu leziuni tuberculoase viscerale. Actualmente se consideră răspunzător pentru aceste leziuni un mecanism alergic, bacilii Koch atenuaţi chiar din leziuni latente având potenţial antigenic pentru apariţia hipersensibilizării (se are în vedere descărcarea în circulaţia de la nivelul leziunilor viscerale a produşilor de metabolism microbian, precum lipopolizaharizi şi un complex protidic cu rol alergizant).

Tuberculozele cutanate atipice sau tuberculidele, pot fi:

– tuberculoze atipice superficiale de aspect lichenoid (lichenul scrofulosorum);
– tuberculoze atipice nodulare dermice;
– tuberculidele papulo-nodulare necrotice;
– tuberculidele miliare ale feţei;
– tuberculidele ulceroase Pautrier;
– tuberculoze atipice nodulare hipodermice;
– eritemul indurat Bazin;
– eritemul nodos la copii.

Tuberculozele atipice superficiale lichenoide sau lichenul scrofulosorum

Aspecte clinice. Leziunile sunt micropapule dispuse mai ales perifolicular, interesând trunchiul şi, mai rar, membrele copiilor şi tinerilor purtători ai unei tuberculoze latente pulmonare, osteoarticulare sau ganglionare. Există două feluri de papule, şi anume: foliculare şi plane (lichenoide), ce se asociază frecvent în acelaşi placard sau coexistă în regiuni diferite. Ele se vindecă spontan după câteva luni, fără urmă, sau pot fi urmate de o pigmentaţie discretă. Elementele eruptive se grupează în plăci, placarde.

Diagnosticul se pune pe baza aspectului clinic şi al probelor cu valoare diagnostică relativă. Reacţia focală la tuberculină este întotdeauna pozitivă, indiferent dacă se poate depista sau nu tuberculoza viscerală coexistentă. Examenul

Scanned with OKEN Scanner

histopatologic evidențiază granuloame, în care predomină celulele epiteloide, situate în jurul foliculului pilosebaceu sau, independent de acesta, în dermul papilar.

Diagnosticul diferențial se face cu eczematidele foliculare din cadrul piodermitelor, care sunt mai congestive și pruriginoase, sau cu o keratoză foliculară localizată mai ales pe membre.

Tuberculoze atipice nodulare dermice

Tuberculidele papulo-nodulare necrotice

Aspecte clinice. Tuberculidele papulo-nodulare necrotice apar sub formă de erupții de papule dermice mici, care cresc în dimensiune până la mărimea unui bob de linte, când se ulcerează și se acoperă cu o crustă galbenă-brună. Cicatricele care urmează după câteva săptămâni sunt deprimate, cu o zonă hiperpigmentată la periferie. Erupția poate fi constituită la un moment dat din leziuni de diferite vârste, de la papule sau papulo-pustule, la cicatrice. Afecțiunea apare la adolescenți și adulți care au focare de tuberculoză profundă. Erupția poate să dispară, dar recidivează de obicei mai ales primăvara și toamna. În ceea ce privește localizarea erupției, se descriu două forme de tuberculide: *forma foliclis,* care se localizează pe membre, pe fața lor de extensie și *forma acnitis,* localizată pe față (obraji, frunte, regiunea temporală). Leziunile nodulare sunt reprezentate de 10–20 de elemente ceva mai mari decât în forma foliclis, care cresc în dimensiuni și devin proeminente, au culoare roșie-violacee, se necrozează central și se acoperă de o mică crustă. Se vindecă în 3–4 săptămâni și lasă cicatrice adâncă.

Diagnosticul se pune pe baza aspectului clinic și al celor 3 criterii minore de diagnostic.

Diagnosticul diferențial se face cu foliculitele banale care sunt mai inflamatoare (mai congestive), cu acneea polimorfă și cu acneea necrotică (stafilococică).

Tuberculidele miliare ale feței

Tuberculidele miliare ale feței reprezintă o formă rară de tuberculoză cutanată atipică, localizată numai la nivelul feței.

Aspecte clinice. Tuberculidele miliare ale feței constau în leziuni papulo-nodulare infiltrate, mai mult sau mai puțin numeroase, de dimensiuni variate, de la 1–2 milimetri la 1 centimetru, de culoare roșie-gălbuie. Evoluția este cronică, leziunile se resorb lăsând cicatrice deprimate. Rareori ulcerează și se acoperă de o crustă, după eliminarea căreia rămâne o cicatrice. O formă aparte de tuberculide miliare ale feței este reprezentată de tuberculidele rozaceiforme Lewandowsky, în care leziunile, localizate exclusiv la față, constau în micronoduli situați pe fond eritematos și telangiectazic.

Diagnosticul se pune pe baza aspectului clinic al leziunilor și pe baza probelor relative de diagnostic. Intradermoreacția Mantoux este constant pozitivă, fără însă să se poată pune în evidență bacilul Koch în leziuni.

Diagnosticul diferențial se face cu lupusul tuberculos, cu sarcoidele miliare și cu acneea rozacee.

Scanned with OKEN Scanner

Tuberculidele ulceroase Pautrier

Tuberculidele ulceroase Pautrier apar mai ales la fete tinere cu tuberculoze mai vechi.

Aspecte clinice. Tuberculidele ulceroase Pautrier evoluează sub formă de erupție constituită din ulcerații izolate sau confluente la nivelul pielii gambelor. Cicatricele rezultate sunt neregulate și hiperpigmentate.

Diagnosticul se bazează în special pe examenul histologic care relevă infiltratul tuberculoid situat în jurul unor arteriole ce prezintă leziuni de endarterită.

Diagnosticul diferențial se face cu eczema streptococică, de care se deosebesc prin evoluția lor îndelungată cu caracterul mai puțin inflamator, și cu alte leziuni ulceroase localizate la nivelul gambelor.

Tuberculoze atipice nodulare hipodermice

Eritemul indurat Bazin

Această afecțiune apare la fetele tinere cu antecedente de tuberculoză viscerală. Dintre factorii favorizanți importanți ai bolii, se menționează și expunerea la frig, ortostatismul prelungit și tulburările circulatorii (acrocianoza), unii dintre acești factori găsindu-se la anumite profesii: spălătorese, bucătărese, chelnerițe, curiere etc.

Aspecte clinice. Erupția este constituită din nodozități indurate profunde, hipodermie, care cresc în dimensiuni, putând ajunge până la diametrul de 2–3 cm și rareori se ulcerează (forma ulcerată Hutchinson), iar ulcerațiile pot conflua în placarde.

Diagnosticul se bazează pe cele 3 probe cu valoare relativă, în eritemul indurat Bazin intradermoreacția la tuberculină fiind intens pozitivă și mergând până la escară locală. Din punct de vedere histologic, se remarcă alterarea vasculară (arterială și venoasă) din hipoderm, mergând de la leziunile parietale vasculare până la obstrucția și chiar dispariția vaselor. Infiltratul tuberculoid apare secundar în jurul acestor zone de leziuni vasculare. Tot în această afecțiune se observă o formă particulară de modificare a țesutului adipos, cunoscută sub numele de atrofie proliferativă („Wucheratrophie"), localizată pe fața dorsală a gambelor.

Diagnosticul diferențial. Prin localizare, formele de eritem indurat neulcerate pot fi confundate cu eritemul nodos neulcerat și localizat pe fața anterioară a gambelor, care are o evoluție mai rapidă și mai zgomotoasă, sau cu goma sifilitică, care e unilaterală, anestezică.

TRATAMENTUL TUBERCULOZELOR CUTANATE

Tratamentul tuberculozelor cutanate este dietetic, medicamentos general și local.

Dieta este hiperproteică și hiposodată, echilibrată energetic, fără conserve dar cu crudități, în limita toleranței digestive.

Scanned with OKEN Scanner

Medicația generală constă în antibiotice și chimioterapice antituberculoase, și anume: hidrazida izonicotinică, rifampicina, etambutolul. Dozele terapeutice sunt, pentru hidrazida izonicotinică (izoniazida, HIN), de 5–6 mg/kg corp/zi (doză de întreținere), cu doză dublă inițiala pentru adulți și 10 mg/kg corp pentru copii, până la o doză totală de 40–80 g pentru o cură; pentru rifampicină, 600 mg/zi în cură continuă (7/7), sau câte 900–1 200 mg de două ori pe săptămână (2/7); pentru etambutol câte 15 mg/kg corp/zi (doză de întreținere), cu doză de atac de 25 mg/kg corp/zi. Toate acestea au avantajul administrării orale. Tot tuberculostatic este și streptomicina, la care însă s-a renunțat din cauza toxicității crescute. Se administra în doză zilnică de 1 g, cu un total de 30–40 g pentru o cură.

Toate aceste medicamente manifestă și reacții adverse, având în vedere durata îndelungată a tratamentului pentru o cură. Cea mai puțin toxică este hidrazida izonicotinică, deși și în cazul ei se observă fenomene neuropsihice: crize maniacale, polinevrită. De asemenea, se constată în timpul tratamentului cu hidrazidă, un consum mai mare de vitamine din grupul B. Se mai remarcă icterele precoce și anemia hemolitică după rifampicină, retinopatia și nevrita optică, după etambutol.

Tuberculozele cutanate beneficiază, de obicei, de anumite asocieri medicamentoase, cum ar fi: Rifampicină-Etambutol (RMP+ETB), Rifampicină-Hidrazidă izonicotinică (RMP+HIN), sau Rifampicină-Etambutol-Hidrazidă izonicotinică (RMP+ETB+HIN).

Se mai folosește *corticoterapia* obligatoriu în tuberculozele cutanate atipice sau asociată la tratamentul combinat descris mai sus, în lupusul tuberculos, și *desensibilizarea cu endotoxină BCG* (după metoda prof. dr. Longhin).

Tratamentul local este mai rar folosit și constă în: *electrocoagularea* sau *exereza totală* a leziunilor în lupusul tuberculos sau *curățarea gomelor* tuberculoase ulcerate.

Profilaxia tuberculozelor cutanate se face prin profilaxia tuberculozei pulmonare. Măsurile preconizate sunt depistarea precoce a tuberculozelor cutanate și internarea cazurilor de tuberculoză cutanată depistate. De asemenea, se preconizează continuarea tratamentului antituberculos prin dispensarele antituberculoase teritoriale și urmărirea bolnavilor în continuare și după vindecare.

DERMATOZE DE NATURĂ TUBERCULOASĂ ÎNDOIELNICĂ

Sarcoidele Darier-Roussy sunt considerate a nu face parte neapărat din patologia tuberculoasă cutanată. Ele ating în mod egal ambele sexe și au o incidență maximă la vârsta de 30–40 ani.

Aspecte clinice. Sarcoidele Darier-Roussy se prezintă ca o erupție de nodozități hipodermice dispuse pe trunchi și membre. Tegumentul care le acoperă are aspectul cojii de portocală, iar leziunile au dimensiuni cuprinse între o boabă de cireașă și o nucă. Nodulii au o evoluție lentă, putând să rămână luni de zile în același stadiu. Uneori se resorb și dispar spontan. Starea generală se menține nealterată aproape întotdeauna.

Diagnosticul se bazează pe datele clinice și de laborator. Reacția la tuberculină este pozitivă și, în majoritatea cazurilor, coexistă leziuni bacilare viscerale. Aspectul

Scanned with OKEN Scanner

histologic poate să fie asemănător celui din eritemul indurat Bazin, pentru că se regăseşte aspectul „Wucheratrophie" şi s-au descris şi leziuni vasculare care interesează mai ales venele şi, mai rar, arterele.

Diagnosticul diferenţial se face cu eritemul indurat Bazin, prin dispoziţia şi în alte teritorii cutanate în afara feţei externe a gambelor şi prin aferenţa predispoziţiei la ulcerare.

Tratamentul constă în administrarea tuberculostaticelor descrise mai sus, iar sub protecţia acestora, corticoterapia are rezultate destul de bune.

Boala Besnier-Boeck-Schaumann este o sarcoidoză cu localizări multiple în diferite organe, printre care şi organul cutanat. A fost descrisă pentru prima dată în 1889 de Besnier, ca o afecţiune strict cutanată, sub numele de lupus pernio. În 1899, Boeck, păstrând denumirea, a descris şi alte cazuri, considerând boala de natură tuberculoasă. În 1914, Schaumann face o analogie a bolii cu limfogranulomatoza malignă Hodgkin, observând modificările histologice ganglionare limfogranulomatoase. Mai târziu, acelaşi autor o descrie ca o boală generală, cu localizări multiple, viscerale, denumind-o granulomatoză epiteloid-celulară.

Aspecte clinice. Sindroamele cutanate ale bolii sunt: a) sarcoidele diseminate Besnier-Boeck; b) lupusul pernio; c) angiolupoidul Brock-Pautrier.

Majoritatea leziunilor cutanate interesează *faţa.*

Sarcoidele diseminate sunt erupţii de noduli mai mici sau mai mari (lupoide miliare sau lupoide tuberculoase), care la vitropresiune arată un infiltrat cu coloraţie asemănătoare sucului de portocală (gălbui-oranj) şi care evoluează îndelung până când se resorb, lăsând cicatrice plană, brună sau depigmentată.

Lupusul pernio este format din placarde dispuse pe faţă sau extremităţi, puţin reliefate, ca nişte împăstări limitate, cu limite nesigure, roşii-violacee. Uneori, infiltratele de pe faţă sunt simetrice, dispuse pe *nas şi pe feţele laterale ale obrajilor.* La degete, aspectul leziunilor simulează degerăturile. Evoluţia este îndelungată şi aceste forme de sarcoidoză cutanată coexistă cel mai frecvent cu alte manifestări viscerale: osoase, ganglionare, pulmonare etc., acestea din urmă putând să ia diverse aspecte (hipertrofia ganglionilor hilari, limfangita reticulară, forma miliară, opacifieri difuze de mărimi variabile).

Angiolupoidul Brock-Pautrier este format din plăci rotunde sau ovalare, dispuse pe *nas, în şanţurile nazogeniene, pe frunte.* Ele au culoare roşie-violacee şi sunt bine delimitate, cu diametrul de 2–4 cm, fiind în număr mic (1, 2, cel mult 3, 4).

Au mai fost descrise şi alte aspecte atipice cutanate ale acestei reticuloze (forme eruptive papulare, forme cu placarde, rotunde, forma miliară, forme eritrodermice, forme nodulare pruriginoase, forme elefantiazice ale membrelor inferioare sau forme acute).

Diagnosticul se pune pe baza datelor clinice şi de laborator (examen histopatologic).

Diagnosticul diferenţial se face cu lupusul tuberculos, cu lupusul eritematos, cu tuberculidele micropapuloase, cu sifilidele tuberculoase terţiare sau cu lepra (forma tuberculoidă).

Tratamentul se face cu medicaţia antituberculoasă descrisă mai sus, la care se asociază corticoterapia.

Scanned with OKEN Scanner

7. LEPRA

Lepra este o boală infecțioasă cronică. Ea se caracterizează prin leziuni polimorfe cutanate, nervoase, ganglionare și viscerale. Agentul său etiologic este bacilul Hansen (*Mycobacterium leprae*), un bacil acid-alcoolo-rezistent, care se transmite prin contact direct și prelungit cu bolnavul. Acesta elimină bacilii prin secrețiile nazale, salivă, materiile fecale, urină, lapte, spermă, secrețiile vaginale, sânge, secrețiile plăgilor deschise. Contaminarea este favorizată de condițiile precare de igienă, de aglomerații, denutriție, climatul cald și umed, cei mai receptivi fiind copiii. Principala poartă de intrare este mucoasa nazo-laringiană, fiind însă posibilă și contaminarea digestivă, cutanată sau pulmonară.

În conformitate cu statisticile OMS (Al. Colțoiu), astăzi în lume există aproximativ 12 milioane de leproși, din care 4 milioane cu infirmități și aproape 110 000 cazuri noi în fiecare an. Boala este endemică în toate țările tropicale și subtropicale, fiind în general apanajul țărilor sărace. Se constată o dispariție gradată a leprei în anumite țări mediteraneene și o scădere marcată a incidenței sale în țările Americii Centrale și a zonei Caraibelor.

În Europa, lepra este practic, pe cale de dispariție, existând totuși focare foarte limitate.

În România, au existat, în trecut, câteva zone contaminate de lepră, cazurile depistate fiind izolate și tratate în cadrul Leprozeriei de la Tichileşti, înființată în anul 1921.

În prezent, ca urmare a măsurilor eficiente de depistare precoce, izolare și tratament, care au fost luate după cel de-al doilea război mondial, boala a fost practic eradicată, nemaisemnalându-se decât recidive rarisime.

O contribuție deosebită la aceasta a avut prof. dr. Pavel Vulcan, care a urmărit pe o perioadă importantă de ani cazurile de lepră de la Tichileşti.

Cea mai recentă clasificare a leprei se bazează pe criterii clinice, biologice și bacteriologice și împarte această afecțiune în următoarele forme sau tipuri:

I. Forme stabile (tipice sau polare):
- Lepra tuberculoidă
- Lepra lepromatoasă

II. Forme instabile (intermediare):
- Lepra indeterminată
- Lepra Border-Line (dismorfică)

La acestea se adaugă reacțiile leproase sau puseele reacționale.

ASPECTE CLINICE

Boala debutează după o perioadă de incubație lungă, cuprinsă între 3–5 ani și chiar 10–15 ani, cu fenomene prodromale precum curbatură, artralgii, mialgii, urmate de ascensiuni febrile în pusee simulând malaria sau o afecțiune reumatismală.

Scanned with OKEN Scanner

Totodată, pacientul prezintă o coriză persistentă asociată cu epistaxisuri repetate, toate aceste manifestări putând să dureze ani de zile până la apariția aspectelor clinice revelatoare și până la sistematizarea leziunilor cu realizarea uneia din formele clinice de lepră.

Lepra tuberculoidă (tipul „T") este o formă mai puțin gravă, necontagioasă, caracterizată prin leziuni reduse ca număr, uneori solitare, care interesează nervii și pielea.

Manifestările cutanate constau în lepride eritematoase sau eritemato-pigmentare, papule, plăci infiltrate sau noduli.

Lepridele eritematoase sunt pete roșii-închis, uneori discret scuamoase, cu diametrul de 1–3 centimetri, care pot conflua în placarde. Lepridele eritemato-pigmentare sunt brun-arămii, dispuse circinat sau serpiginos pe spate, fese și coapse, iar lepridele pigmentare se prezintă ca pete de culoare brună-închis, cu depigmentare în centrul leziunilor (leucomelanodermie). Toate lepridele au tendința la resorbție centrală și extindere periferică, realizând aspecte policiclice, circinate.

Papulele sunt roșu-arămii, cu pielea din jur normală sau diferit colorată (roșie, depigmentată, hiperpigmentată).

Plăcile infiltrate sunt netede, roșu-violacei, cu aceeași tendință la extensie periferică și aspect circinat, iar nodulii hemisferici apar izolați sau grupați în placarde infiltrative cu contur neregulat și aspect geografic.

Manifestările nervoase constau în dureri și îngroșări ale nervilor afectați, urmate de pierderea sensibilității termice și dureroase, cu conservarea celei tactile. Cel mai frecvent afectați sunt nervii cubitali, sciatici poplitei externi și nervii plexului cervical. Pot exista și forme nervoase pure, fără leziuni cutanate.

În funcție de intensitatea atingerii nervoase și de aspectul leziunilor cutanate, s-au descris:

– *Lepra tuberculoidă minoră*, care constă în lepride și tulburări de sensibilitate localizate doar în centrul leziunilor;

– *Lepra tuberculoidă majoră*, caracterizată prin noduli emisferici izolați sau prin plăci sau placarde infiltrate, cu periferia micropapuloasă sau nodulară și cu evoluție excentrică. Manifestările nervoase sunt precoce și interesează leziunile în întregime și tegumentul sănătos din jur.

În stadiile mai avansate ale bolii pot apărea atrofii musculare (grefa cubitală), tulburări trofice (mal perforat plantar), mutilări (osteolize) și atingeri oculare secundare anesteziei corneene.

Lepra lepromatoasă (tipul „L") este forma cea mai gravă de lepră, caracterizată prin atingeri nervoase, leziuni cutaneo-mucoase, ganglionare și viscerale.

Manifestările cutanate constau în macule, papule, noduli și plăci infiltrate, singure sau asociate. Pielea este uscată, fără sudorație și pilozitate.

Maculele sunt multiple, eritematoase (rozeola lepromatoasă), cu contur rotund sau ovalar, evoluând însă spre aspecte serpiginoase, policiclice, cu centrul decolorat și periferia roșie sau hipercromă. Suprafața lor este netedă, lucioasă sau ușor scuamoasă și lipsită de sensibilitate termică și dureroasă.

Papulele și plăcile infiltrate sunt de culoarea tegumentului normal sau eritematoase.

Scanned with OKEN Scanner

Caracteristice pentru această formă de lepră sunt însă leproamele, noduli (tuberculi) dermici sau hipodermici indolori, care apar pe tegument indemn sau pe o lepridă şi sunt proeminenţi, cu diametrul de la câţiva milimetri la 3–4 centimetri, cu suprafaţa netedă, de culoare roz-cenuşie, violacee sau brună şi de consistenţă elastică. Pot rămâne izolaţi sau confluează în placarde înconjurate de un edem inflamator şi pot evolua spre ulcerare.

Leziunile au distribuţie bilaterală şi simetrică, interesând *în special faţa* şi membrele, dar se pot localiza oriunde, cu excepţia scalpului, axilelor, perineului şi abdomenului, regiuni cu temperatura cea mai ridicată.

Interesarea extremităţii cefalice conduce la aspectul caracteristic de „facies leonin". Fruntea devine îngustă şi este brăzdată de şanţuri adânci, sprâncenele şi genele se subţiază sau dispar, în barbă apar alopecii, nasul şi buzele se îngroaşă monstruos, iar urechile sunt lăţite, cu lobii îngroşaţi şi „atârnând".

La nivelul membrelor inferioare pielea capătă aspect parakeratozic sau pahidermic, cu apariţia, în timp, a elefantiazisului lepromatos.

Mucoasele sunt de asemenea afectate sub forma rinitei leproase care se manifestă prin coriză, atrofia mucoasei nazale şi ulceraţii ce conduc la *perforarea septului nazal* şi pierderea spinei nazale anterioare cu înfundarea nasului (nas în „lornietă"). *Mucoasa bucală* este şi ea interesată. La nivelul buzelor se localizează papulo-noduli care conduc la deformarea acestora, după cum s-a amintit mai sus, incisivii superiori se pierd, iar mucoasa cavităţii bucale poate fi sediul unor infiltrate şi noduli care determină ulceraţii şi distrugeri importante. Mucoasele faringiană şi laringiană pot fi şi ele afectate, cu apariţia răguşelii, afoniei şi dispneei. Depozitele leproase de la nivelul ochilor determină keratite, iridociclite, atrofii ale irisului, panoftalmie, cecitate.

Manifestările nervoase constau în dispariţia sensibilităţii termice şi dureroase, în timp ce sensibilitatea tactilă rămâne mult timp conservată. Ca şi în lepra tuberculoidă pot apărea tulburări trofice (mal perforant, mutilaţii).

Starea generală este alterată, cu febră, astenie, inapetenţă, scădere în greutate. Poliadenopatia este prezentă, dar nu evoluează spre supuraţie.

Atingerile viscerale sunt constante (hepatice, splenice, pulmonare, renale, endocrine), iar sistemul osos este grav afectat, sub formă de osteoporoze şi osteolize importante.

Lepra indeterminată (tipul „I") se caracterizează prin leziuni cutanate discrete, sub forma lepridelor, la care se asociază tulburări nervoase grave. Nervii interesaţi sunt hipertrofiaţi şi prezintă pe traiectul lor îngroşări moniliforme sau fuziforme. Subiectiv, pacientul acuză dureri, parestezii şi hiperestezii. Topografia tulburărilor este caracteristică: simetrică, la nivelul membrelor, iniţial de tip radicular în zonele nervilor cubitali şi sciatici poplitei externi, apoi avansează spre rădăcina membrelor. Treptat, la extremităţi dispare mai întâi, sensibilitatea termică, apoi cea dureroasă şi, în ultimul rând, sensibilitatea tactilă. Totodată se remarcă absenţa tulburărilor de sensibilitate profundă, cu conservarea reflexelor, iar tulburările motorii sunt foarte discrete comparativ cu cele senzoriale. Ca o consecinţă a leziunilor nervoase, se produc atrofii musculare şi paralizii (tenare, hipotenare, interosoase), deformări ale unghiilor şi falangelor, ulceraţii (mal perforant plantar),

Scanned with OKEN Scanner

osteolize. La față atrofiile cuprind orbicularii pleoapelor, *mușchii pieloși ai feței, gura, fruntea* și conduc la imobilitatea feței și lagoftalmie, realizând așa-numitul „facies antonin".

Lepra Border-Line (dismorfică) se situează între cele două tipuri polare de lepră și se caracterizează din punct de vedere clinic prin leziuni cutanate care reprezintă un amestec din caracterele formelor polare și afectare nervoasă asimetrică. Ea poate evolua spre unul din cele două sensuri polare și din punct de vedere clinic și histopatologic se vorbește de o formă situată chiar în centrul spectrului (B.B.) sau de forme care tind spre extremitatea tuberculoidă (B.T.) sau lepromatoasă (B.L.).

Puseele reacționale sunt reacții febrile și eruptive acute ce apar în cursul evoluției diverselor forme de lepră. Se deosebesc două tipuri de pusee reacționale:

1. *Pusee evolutive ale infecției leproase,* care constau în agravarea bolii, ceea ce se manifestă prin febră, extinderea leziunilor cutanate și accentuarea manifestărilor nervoase, fiind însoțite de bacilemie. Acest tip de pusee reacționale apar cu precădere în lepra lepromatoasă, dar se pot remarca tranzitorii și mai puțin grave și în lepra tuberculoidă, mai ales la începutul tratamentului sau la oprirea acestuia.

2. *Reacțiile leproase* sunt reacții inflamatorii nespecifice, la nivelul țesuturilor afectate sau în zonele sănătoase. Ele nu au legătură cu infecția hanseniană, survenind în urma perturbării balanței imunologice și având la bază, foarte probabil, un mecanism de hipersensibilizare față de antigenele bacilare. Diversele medicamente antileproase și mai ales sulfonele pot fi cauza acestor tipuri de pusee reacționale.

DIAGNOSTIC

Diagnosticul de lepră se pune pe baza datelor epidemiologice, clinice și de laborator. Acestea din urmă permit totodată și diferențierea tipurilor de lepră existente și constau în examenul histopatologic, reacția la lepromină, determinarea titrului anticorpilor circulanți antihansenieni și examenul bacteriologic.

Examenul histopatologic evidențiază, în cazul leprei tuberculoide și a leprei indeterminate, structura tuberculoidă a leziunilor, cu un infiltrat bogat în celule epiteloide, limfocite și chiar celule gigante, în timp ce celulele „spumoase" Virchow lipsesc, iar bacilii Hansen sunt rari sau absenți. În lepra lepromatoasă apare aspectul de granuloame tuberculoase situate în dermul superficial și alcătuite dintr-o infiltrație masivă de histiocite, plasmocite și celule „spumoase" burate cu bacili Hansen. Infiltratul este separat de epiderm, printr-o zonă clară.

În lepra Border-Line se remarcă granuloame alcătuite din celule epiteloide printre care se află bacili Hansen. Celulele Virchow lipsesc, iar sub epiderm, se menține o zonă clară, ca cea întâlnită în lepra lepromatoasă.

Reacția la lepromină (reacția Mitsuda) este negativă în lepra lepromatoasă și în lepra Border-Line B.B. și B.L., pozitivă în lepra tuberculoidă și slab pozitivă în lepra indeterminată și Lepra Border-Line B.T.

Anticorpii circulanți antibacili Hansen sunt prezenți cu titru crescut în lepra lepromatoasă și cu titru mic în cea tuberculoidă.

Scanned with OKEN Scanner

Examenul bacteriologic constă în punerea în evidență a bacililor în secreţiile nazale, şi permite determinarea indexului bacteriologic (numărul de bacili Hansen pe câmpul microscopic). Examenul bacteriologic este negativ în lepra tuberculoidă şi lepra indeterminată, indexul bacteriologic fiind cuprins între 0 şi 1. În lepra lepromatoasă, examenul bacteriologic este intens pozitiv, cu un index bacteriologic de peste 5. În lepra Border-Line B.T. examenul bacteriologic este slab pozitiv, cu indexul bacteriologic de 1 sau 2, iar în lepra Border-Line B.L. şi B.B. examenul bacteriologic este pozitiv, cu indexul 5, respectiv 3–4.

DIAGNOSTICUL DIFERENȚIAL

În cazul leprei tuberculoide, diagnosticul diferențial se impune a se face cu rozeola sifilitică, eritemul polimorf, pitiriazisul versicolor, vitiligo, urticaria pigmentară, boala Besnier-Boeck-Schaumann, micoze, xantomul, micozisul fongoid etc.

Lepra lepromatoasă trebuie deosebită de sifilisul terțiar, tuberculoza cutanată, reticulosarcomul, limfomul, neurofibromatoza, sarcoidoza, micozisul fongoid, leishmanioza etc.

Diagnosticul diferențial al leprei indeterminate se face cu siringomielia, sclerodactilia, nevritele periferice, lichenul scleroatrofic, mucinoza foliculară, vitiligo incomplet depigmentat etc.

Lepra Border-Line trebuie diferențiată de sarcoidoză, micozisul fongoid, leischmanioza, infiltratele leucemice etc.

TRATAMENT

Lepra este, în zilele noastre, o boală pe deplin curabilă, ca urmare a introducerii în tratamentul său a noi chimioterapice antileproase şi în special a sulfonelor. Medicamentele de elecție utilizate la ora actuală sunt: Dapsona, Rifampicina, Etionamida, Clofazimina, Tiosemicarbazina şi sulfamidele retard.

Medicamentul uzual este Dapsona (Disulon), deoarece este activ, ieftin şi uşor de administrat. Se începe cu doze mici, de 10–25 mg/săptămână şi se creşte treptat cu 10–25 mg/săptămână, până la 60–300 mg săptămânal.

În lepra tuberculoidă, în lepra indeterminată şi în cea Border-Line B.T., tratamentul cu Dapsonă este suficient. El este indicat minimum 2 ani sau cel puțin 1 an după dispariția oricărui semn de activitate a bolii, în cazul leprei tuberculoide şi indeterminate, şi cel puțin 6 ani în cazul leprei Border-Line B.T.

În lepra lepromatoasă şi lepra Border-Line B.B. şi B.L. se recomandă începerea tratamentului cu sinerdol 450–600 mg de 3 ori/săptămână, timp de 3 luni, asociat cu Disulon, iar apoi se administrează numai Dapsonă, după schema de mai sus. În lepra lepromatoasă şi Border-Line B.L. tratamentul trebuie continuat 2 ani după oprirea evoluției, cu repetarea examenului bacteriologic la 6 luni şi apoi tot restul vieții pacientul va urma un tratament de întreținere cu jumătate din doza maximă atinsă. În lepra Border-Line B.B. tratamentul este indicat cel puțin 9 ani.

Scanned with OKEN Scanner

În cazurile de lepră precoce, cu simptome de polinevrită sau iridociclită acută, care se pot agrava sub tratament sau atunci când pacientul nu suportă Dapsona, se poate administra Thiambutosine timp de 1 an, după care se înlocuieşte treptat cu Disulon. Formele rezistente la sulfone vor beneficia de tratament cu Clofazimin, sulfamide retard sau Thiosemicarbazină.

În ceea ce priveşte tratamentul puseelor reacţionale, acestea impun întreruperea medicaţiei antileproase şi administrarea de calmante, sedative şi antiinflamatoare. În cazul în care simptomatologia persistă, se recomandă Clofazimin, corticoterapie în cură scurtă sau Thalidomidă. După dispariţia manifestărilor reacţionale se reintroduce Dapsona, sub protecţie de corticoizi.

Profilactic se recomandă vaccinarea contacţilor cu BCG şi administrarea Dapsonei, jumătate din doza terapeutică, timp de 2–3 ani. Totodată, aceştia vor fi urmăriţi bacteriologic cel puţin 3 ani.

Ca urmare a unui tratament precoce şi bine condus, cu medicaţia antileproasă amintită, prognosticul acestei afecţiuni s-a îmbunătăţit mult în ultimii 30 de ani. Lepra indeterminată şi cea tuberculoidă au o evoluţie bună, uneori cu vindecare spontană. Lepra lepromatoasă ducea în trecut la mutilaţii importante şi la afectări viscerale grave, decesul survenind în 5–10 ani. Tratamentul actual a îmbunătăţit evident prognosticul bolii, care rămâne însă umbrit de puseele reacţionale. În cazul leprei Border-Line, prognosticul depinde de caracterele clinice ale bolii.

8. MICOZELE CUTANEO-MUCOASE

Micozele sunt afecţiuni frecvent întâlnite în practica medicală. Ele apar datorită contaminării cu agenţi fungici, prin trei modalităţi: infectare de la o persoană bolnavă, de la un animal bolnav sau prin transformarea, în anumite condiţii individuale şi de mediu, a unor fungi saprofiţi în fungi patogeni.

Fungii sunt organisme eucariote unicelulare – *levurile* (genurile Candida, Pityrosporum, Criptococus) sau pluricelulare – *dermatofiţii* (genurile Trichophyton, Epidermophyton, Microsporum). Ei se dezvoltă în stratul cornos al pielii, în unghii şi în firul de păr, cu precădere în mediul umed, ferit de lumina solară.

În funcţie de localizarea infecţiei fungice, clasificăm micozele după cum urmează:

1. *Micoze superficiale*:
   1.1. Epidermomicoze nefoliculare (ale pielii glabre)
      1.1.1. Epidermofiţii (dermatofiţii)
      1.1.2. Keratomicoze

Scanned with OKEN Scanner

1.2. Pilomicoze
1.3. Onicomicoze
1.4. Candidoze cutaneo-mucoase
2. *Micoze profunde:*
2.1. Actinomicoza
2.2. Sporotricoza
2.3. Micetomul

1. MICOZELE SUPERFICIALE

În acest caz, agentul patogen fungic afectează pielea, mucoasele, unghiile sau firele de păr.

1.1. Epidermomicoze nefoliculare (ale pielii glabre)

1.1.1. Epidermofiții (dermatofiții)

TINEA CORPORIS (HERPESUL CIRCINAT)

Afectează pielea glabră de la nivelul membrelor, gâtului şi trunchiului.

Etiologie. Poate fi provocată de *Tricophyton mentagrophytes, Tricophyton violaceum, Tricophyton rubrum, Tricophyton quinckeanum, Tricophyton verrucosum, Tricophyton accuminatum, Tricophyton tonsurans* sau de *Microsporum canis.* Contaminarea se face de la un individ bolnav, de la un animal bolnav (pisici, câini, vite), prin autoinoculări la distanță sau, mai rar, de pe sol. Perioada de incubație este de 1–3 săptămâni.

Aspectul clinic. Se prezintă sub forma unor plăci bine delimitate, eritemato-scuamoase (forma uscată de tinea corporis) sau eritemato-scuamo-veziculoase (herpesul circinat propriu-zis), rotunde sau ovalare, unice sau multiple, cu diametrul de 1–5 cm. Evoluează centrifug, cu extensie în periferie, care este acoperită de vezicule, pustule sau scuame, este discret infiltrată şi mai eritematoasă decât centrul care devine mai palid şi aproape lipsit de scuame. Dacă leziunile sunt multiple şi apropiate, prin extensie ele pot conflua, realizând aspecte policiclice, datorită marginilor active, unde se concentrează majoritatea deformațiilor.

Se poate asocia subiectiv cu prurit local.

Diagnosticul pozitiv se pune pe aspectul clinic al leziunilor şi pe examenul micologic al scuamelor.

Diagnosticul diferențial se face cu pitiriazisul versicolor, pitiriazisul rozat, dermatita seboreică, eczema numulară, eczematidele, eritemul polimorf, psoriazis etc.

Tratament. Se fac badijonări locale cu soluție ce conține acid salicilic, iod şi alcool, cu soluție Castellani (Streptomicozan), Clotrimazol (soluție sau unguent) sau unguente cu Miconazol sau Ketoconazol (Nizoral). Când leziunile sunt cronice, rezistente la tratamentul local sau în număr mai mare, se face tratament general cu Ketoconazol (Nizoral, 1 comprimat/zi, timp de 10–14 zile), sau cu Fluconazol (Diflucan). Se mai foloseşte şi Itraconazol sau Terbinafina sau, mai rar, Griseofulvina, pe cale orală.

Scanned with OKEN Scanner

TINEA FACIEI

Afectează pielea glabră de la nivelul feței, inclusiv pleoapele. De fapt este o formă de herpes circinat localizat la nivelul feței.

Etiologie. Dintre agenții patogeni cel mai frecvent implicați menționăm: *Tricophyton mentagrophytes, Tricophyton rubrum, Microsporum canis* etc.

Aspectul clinic este același ca și la tinea corporis: plăci eritemato-scuamoase sau eritemato-veziculo-scuamoase, ce pot avea margini active, mai intens eritematoase și mai elevate decât centrul leziunii, acoperite de vezicule. Scuamele pot lipsi, iar din punct de vedere subiectiv pacienții acuză deseori prurit precum și senzație de arsură locală.

Diagnosticul pozitiv de certitudine este dat de examenul micoiogic.

Diagnosticul diferențial se face cu dermatita seboreică, erupția polimorfă la lumină, lupusul eritematos discoid etc.

Tratament. Se aplică local soluții sau unguente cu Clotrimazol, Miconazol sau Ketoconazol (Nizoral), iar dacă leziunile nu se remit se administrează oral Ketoconazol (Nizoral), Fluconazol (Diflucan) sau Griseofulvină.

TINEA CRURIS (EPIDERMOFIȚIA INGHINALĂ SAU ECZEMA MARGINATUM HEBRA)

Se localizează la regiunea inghinală și se poate extinde la partea supero-internă a coapsei, la organele genitale externe, la regiunile pubiană, interfesieră și perianală și chiar la abdomenul inferior.

Afectează în special adulții de sex masculin, apariția ei fiind favorizată de căldura și umiditatea crescute.

Etiologie. Agenții patogeni sunt: *Tricophyton rubrum, Epidermophyton floccosum, Tricophyton mentagrophytes interdigitale.* Contaminarea se produce prin autoinoculare din focare micotice proprii (tinea pedis) sau prin heteroinoculare de la alte persoane infectate (folosirea în comun a prosoapelor sau lenjeriei intime, uneori actul sexual).

Aspect clinic. Leziunile au aspectul unor plăci sau placarde cu dimensiuni între 1 și 4 cm și chiar mai mari, bine delimitate, de culoare roșie-brună, cu scuame fine. Evoluează cu extindere către periferie; marginile plăcilor sunt active, mai intens eritematoase decât centrul palid, acoperite cu vezicule mici (eczema marginatum Hebra), exulcerații și cruste, datorate pruritului. Plăcile pot conflua dând naștere unor placarde mari, circinate, policiclice, ușor reliefate mai ales la periferie.

Adesea erupția este bilaterală și mult mai rar se însoțește și de afectarea plicilor axilare și submamare.

Fără tratament corect, evoluția este cronică, recidivantă.

Diagnosticul pozitiv se pune pe baza examenului clinic și micologic.

Diagnosticul diferențial se face cu intertrigo candidozic, cu intertrigo microbian, cu psoriazisul inversat, pemfigusul familial Hailey-Hailey etc.

Tratament: pe cale orală – Nizoral, Diflucan sau Griseofulvină și local soluții cu Clotrimazol (Canesten) sau Travocort cremă urmat de Travogen.

Scanned with OKEN Scanner

TINEA PEDIS (EPIDERMOFIȚIA INTERDIGITO-PLANTARĂ)

Această dermatofiție afectează spațiile interdigitale plantare (în special spațiile 3 și 4), zona subdigitală, bolta plantară, fețele laterale ale picioarelor, fața dorsală a piciorului și degetelor. În statisticile Organizației Mondiale a Sănătății (O.M.S.), una din trei persoane adulte are această micoză, datorită faptului că se folosesc ciorapi și încălțăminte din materiale plastice.

Etiologie. Agenții fungici cel mai des implicați sunt: *Tricophyton mentagrophytes interdigitale, Tricophyton rubrum, Epidermophyton floccosum* etc. Contaminarea se face mai ales în condiții de căldură și umiditate ridicate (la sportivi, în ștranduri sau în săli de sport), la cei ce poartă încălțăminte inadecvată sau la cei ce folosesc prosoape, ciorapi de la persoane bolnave.

Aspectul clinic. Interdigital și subdigital există o macerație a tegumentului, care se poate detașa lăsând o suprafață eritematoasă, pruriginoasă, urât mirositoare și fisuri în adâncimea pliurilor. Uneori pot apărea mici vezicule la periferie. Când micoza se localizează la nivelul boltei plantare, leziunea se constituie sub forma unei erupții veziculoase, uneori chiar buloase (forma veziculoasă, dishidrozică), pruriginoase, care ulterior exsudează, devine exulcerată și se acoperă de cruste sau scuame. În unele cazuri, la nivelul plantei apare doar o hiperkeratoză, cu descuamare fină și mai rar cu fisuri. Pe fața dorsală a degetelor și picioarelor leziunile au aspect eczematos, eritemato-veziculos, în plăci și placarde.

Evoluția este deseori cronică, chiar sub tratament, cu remisiuni iarna și recidive vara, odată cu apariția transpirațiilor produse de căldură. Pot apărea și complicații: erizipel recidivant al gambei, piodermizări, eczematizări.

Diagnosticul pozitiv se pune pe baza examenului clinic și mai ales a celui micologic.

Diagnosticul diferențial se poate face cu: psoriazisul palmo-plantar, candidozele plantare, eczemele hiperkeratozice, dermita de contact etc.

Tratament: Oral, se poate administra Nizoral, Diflucan sau Griseofulvină (3–4 săptămâni), în cazurile rezistente la tratamentul local. Tratamentul local constă în pomezi keratolitice cu acid salicilic (pomada Dubreuilh) și uree (Rombalsam), sau soluții/unguente antifungice: Clotrimazol (Canesten), Travogen etc.

TINEA MANUM (EPIDERMOFIȚIA MÂINILOR)

Se localizează atât pe fețe palmare cât și pe cele dorsale ale mâinilor, de obicei unilateral și se asociază frecvent cu tinea pedis.

Etiologie. Sunt implicați aceiași agenți patogeni ca și în tinea pedis: *Tricophyton rubrum, Tricophyton mentagrophytes interdigitale, Epidermophyton floccosum* etc. Apare frecvent prin autocontaminare de la un focar plantar dar și prin contaminare de la o persoană sau un animal bolnav.

Aspectul clinic. Se pot întâlni două aspecte diferite: fie o formă uscată, hiperkeratozică, cu descuamare fină, fie o formă eritemato-veziculo-crustoasă. Leziunile se dispun în placarde policiclice, cu periferia mai activă, dar reliefată și mai eritematoasă.

Scanned with OKEN Scanner

Diagnosticul pozitiv se pune pe baza examenului clinic şi micologic.

Diagnosticul diferenţial se face cu eczema keratozică palmară, cu eczema de contact, cu psoriazisul palmar etc.

Tratament: este acelaşi ca şi la tinea pedis.

1.1.2. Keratomicoze

Keratomicozele se localizează la stratul cornos al epidermului fiind cele mai superficiale afecţiuni micotice. Din acest grup fac parte pitiriazisul versicolor şi eritrasma.

PITIRIAZIS VERSICOLOR

Localizarea obişnuită a leziunilor este la nivelul toracelui (în special posterior), gâtului, umerilor şi părţilor proximale ale braţelor. Foarte rar este generalizată. La copii poate apărea şi pe *faţă,* în pielea capului, pe abdomen.

Etiopatogenie. Această keratomicoză este produsă de o levură – Pityrosporum – cu cele două variante ale sale: Pityrosporum ovale şi Pityrosporum orbiculare. Printre cauzele favorizante, un rol deosebit îl joacă hipersecreţia sudorală şi umiditatea – incidenţa fiind crescută la persoanele cu hiperhidroză abundentă şi în mediile care transpiră mult (cu temperatură ridicată). De asemenea, prezintă o importanţă deosebită şi predispoziţia constituţională, ereditară. Contagiozitatea leziunilor este mică; cu toate acestea, pitiriazisul versicolor este frecvent întâlnit deoarece el apare prin trecerea agentului fungic de la starea de saprofit al tegumentelor, la parazitism în anumite condiţii de mediu (căldura, umiditatea) sau individuale (transpiraţie abundentă, uneori imunosupresie) şi mai rar apare prin contaminare interumană.

Aspectul clinic. La examenul obiectiv se constată prezenţa unei erupţii de plăci bine delimitate, de dimensiuni între câţiva mm şi câţiva cm diametru, ce pot conflua în placarde policiclice. Aceste pete au culoare variabilă, fie roz sau galben-brun-cafeniu, fie albe, hipocrome, după expunerea la soare (pitiriazis versicolor acromiant). Suprafaţa leziunilor este acoperită de scuame fine, furfuracee, evidenţiabile prin gratajul pielii cu unghia (semnul unghiei sau al *talajului*). Subiectiv, pruritul de obicei lipseşte, iar atunci când este prezent, este şi moderat.

Evoluţia bolii, chiar sub tratament este de multe ori, recidivantă, dacă nu se face profilaxie corectă.

Diagnosticul pozitiv se pune pe baza examenului clinic, pe fluorescenţa galben-verzuie, caracteristică, la examenul cu lampa Wood şi pe examenul micologic (microscopic şi culturi pe mediul Sabouraud).

Diagnosticul diferenţial se face cu eczematidele, pitiriazisul rozat, tinea corporis, vitiligo (în cazul pitiriazisului acromiant), sifilis secundar.

Tratament. Pentru vindecare este suficient de obicei tratamentul local cu alcool iodat 2%, soluţie alcoolică de acid salicilic, rezorcină, glicerină (cu care se poate face şi profilaxia recidivelor lunar, mai ales în sezonul cald), sau cu clotrimazol sau ketoconazol, Travogen şi Travocort, alternând zilnic unguentele. Aplicaţiile se fac pe tot corpul (în zona pielii capului se pot folosi şampoanele cu Nizoral), exceptând zona ano-genitală, timp de circa 3 săptămâni. În formele cronice, recidivante, întinse, se poate administra oral Ketoconazol (Nizoral) sau Fluconazol (Diflucan).

Scanned with OKEN Scanner

ERITRASMA

Se localizează la plicile inghino-crurale, axilare, submamare, dar şi în spaţiile interdigitale de la picioare.

Etiologie. Agentul patogen este o bacterie – Corynebacterium minutissimum – dar, datorită asemănărilor clinice cu pitiriazisul versicolor, eritrasma este prezentată în acest context. Apare la adulţi, mai frecvent la bărbaţi.

Aspect clinic. Se prezintă sub forma unor plăci sau placarde bine delimitate, eritemato-scuamoase, roşii-brune, fără vezicule şi fără prurit, cu scuame fine.

Diagnosticul pozitiv se pune pe baza examenului clinic, pe fluorescenţa roşu-coral la examenul cu lampa Wood şi pe baza examenului micologic.

Diagnosticul diferenţial se face cu epidermofiţia inghinală, intertrigo candidozic, pitiriazis versicolor.

Tratament. Local, se poate aplica o soluţie de alcool iodat 1%, sau alte antifungice topice: Clotrimazol, Miconazol, Ketoconazol. De asemenea este utilă şi administrarea orală şi locală de eritromicină.

1.2. Pilomicozele

Afectează pielea păroasă a capului şi, mai rar, alte zone păroase ale corpului. Sunt foarte frecvente la copii. În funcţie de localizare, le putem împărţi în: *Tinea capis*, la nivelul scalpului, sprâncenelor şi genelor şi, *Tinea barbae*, la nivelul bărbii şi mustăţii, la bărbaţii adulţi. În funcţie de tipul leziunilor, clasificăm pilomicozele în pilomicoze uscate şi pilomicoze supurate.

1.2.1. Pilomicozele uscate

MICROSPORIA

Apare foarte frecvent la copii (5–15 ani), în special la băieţi, în pielea păroasă a scalpului şi, mai rar, la adulţi dar şi cu alte localizări (la barbă şi alte regiuni păroase). Este cea mai frecventă pilomicoză, fiind foarte contagioasă – poate produce mici epidemii în colectivităţile de copii. Se poate asocia cu o microsporie a pielii glabre (tinea corporis).

Etiologie. Agentul patogen cel mai des implicat este *Microsporum audouini*, dar mai rar se găsesc şi *Microsporum canis*, *Microsporum ferrugineum*, *Microsporum gypseum*. Contaminarea se face direct de la un alt copil infectat sau de la animale (câini, pisici), sau indirect, prin intermediul unor obiecte (căciulă, piepteni).

Aspect clinic. Se prezintă sub forma unor plăci rotunde, de obicei unice, dar şi multiple, bine delimitate, cu diametrul între 3 şi 10 cm, acoperite cu scuame uscate, furfuracee, de culoare alb-cenuşie. Pe aceste zone firele de păr sunt rupte la 1–3 mm de emergenţă (micoză „tondantă"), sunt lipsite de luciu, cenuşii, datorită tecilor de spori ce îi înconjoară, iar la periferia acestor plăci se rup uşor la pieptănare. Acest fapt se explică prin prezenţa sporilor la exteriorul firelor de păr – exotrix.

Evoluţie. După tratament părul creşte normal, deci căderea lui nu este definitivă. Netratată, microsporia se vindecă spontan la pubertate.

Scanned with OKEN Scanner

Diagnosticul pozitiv se pune pe aspectul clinic, pe baza examenului micologic direct sau, la nevoie, culturi pe mediul Sabouraud sau examenul cu lampa Wood, la care se vede o fluorescenţă verzuie caracteristică a zonei parazitate.

Diagnosticul diferenţial se face cu celelalte pilomicoze (tricofiţia şi favusul), cu pelada în plăci şi streptocociile scuamoase.

TRICOFIŢIA

Apare frecvent la copii (în special la băieţi) şi mai rar la adulţi, când, fie continuă o tricofiţie apărută în copilărie (tricofiţia cronică a adultului), fie apare „de novo" (tricofiţia uscată a adultului). Se localizează la nivelul pielii capului, iar în formele cronice poate afecta şi pielea glabră (herpes circinat), unghiile.

Etiologie. Este provocată cel mai adesea de *Tricophyton tonsurans, Tricophyton quinckeanum, Tricophyton soudanese.* Este mai puţin contagioasă decât microsporia, rezervorul de paraziţi fiind, în marea majoritate a cazurilor, omul.

Aspect clinic. La nivelul pielii capului se evidenţiază numeroase plăci mici, cu diametrul de 1–2 cm, de formă neregulată, imprecis delimitate, izolate sau confluate în placarde, acoperite cu scuame uscate, furfuracee şi aderente. Perii din aceste zone sunt rupţi la 1–3 mm de la emergenţa lor sau chiar la orificiul extern al foliculului pilos, apărând ca nişte puncte negre, diseminate. Firele de păr parazitate sunt cenuşii, torsionate, luând forma literelor L, V, W, Z (când mai există).

Forma cronică a adultului se caracterizează prin plăci mici scuamoase sau atrofice cu puncte negre, care reprezintă firele de păr parazitate, rupte la emergenţă. Aceste plăci pot fi grupate sau izolate printre perii sănătoşi care le pot masca.

Evoluţie. În cazul copiilor, majoritatea se vindecă spontan la pubertate. Cu tratament corect aplicat, evoluţia este către vindecare. Nu dă alopecie definitivă.

Diagnosticul pozitiv se pune pe aspectul clinic al leziunilor şi pe examenul micologic. Examenul cu lampa Wood este negativ. La examenul microscopic al firului de păr se observă paraziţii, sub formă de spori, în interiorul firului de păr (endotrix).

Diagnosticul diferenţial se face cu celelalte pilomicoze (microsporia, favusul), cu psoriazisul şi cu streptocociile scuamoase localizate la nivelul pielii capului, în care firul de păr este integru.

FAVUSUL

Este o pilomicoză rară, ce poate afecta pielea păroasă a capului şi chiar pielea glabră.

Etiologie. Este produs în general de *Tricophyton schoenleini* şi mai rar de *Tricophyton quinckeanum.* Este mai puţin contagios decât celelalte pilomicoze. Contaminarea se face de la oameni şi animale (şoareci, câini, pisici) bolnave, şi este favorizată de igiena şi nutriţia deficitară.

Aspectul clinic. Se caracterizează, în forma sa tipică, prin apariţia unei formaţiuni pustuliforme, în stratul cornos epidermic, cu diametrul de 1–2 mm, de colorаţie galbenă, centrată de un fir de păr, căre se extinde progresiv, în final luând forma unui disc rotund, deprimat în partea centrală, cu diametrul de 5–10 mm şi chiar mai mare, ce proemină la suprafaţa pielii capului. Această leziune se numeşte *godeu favic.* Părul este mai puţin parazitat, ca atare este mai puţin fragil şi nu se

Scanned with OKEN Scanner

rupe, este însă decolorat, torsionat, fără luciu, alb-cenuşiu, semănând cu părul de porc. Aceste godeuri favice confluează formând placarde neregulate („cuiburi de rândunică"), interesând întreaga piele a capului, cu excepţia unei benzi de 2–3 cm, la periferie, unde părul nu este afectat. La suprafaţa zonelor afectate se află scuame şi cruste galbene „ca sulful", ce inclavează smocuri de fire de păr parazitat. Din leziunile favice ce conţin depozite de dermatofiţi şi detritusuri exală un miros neplăcut care se aseamănă cu mirosul urinei de şoarece.

Mai sunt descrise şi alte forme clinice, şi anume: favusul pitiriazic, impetiginos şi alopecic, al căror diagnostic este dificil ţinând seama de lipsa godeului favic.

Menţionăm că în afara localizărilor la nivelul pielii capului, şi în favus poate fi afectată pielea glabră, cu godeuri favice caracteristice sau leziuni de tip herpes circinat, localizate pe teritorii limitate sau mai întinse, precum şi localizări unghiale.

Evoluţie. Netratat, favusul poate evolua cronic, ani şi zeci de ani, fiind singura pilomicoză care lasă cicatrice atrofice întinse, inestetice, cu alopecie definitivă.

Diagnosticul pozitiv se pune pe baza examenului clinic şi micologic. La microscopul optic se văd firele de păr parazitate endo- şi exotrix.

Diagnosticul diferenţial se face cu celelalte pilomicoze, pelada în plăci, impetigo banal al pielii capului etc.

Tratamentul pilomicozelor uscate. Tratamentul începe după efectuarea examenelor micologice ce stabilesc diagnosticul de certitudine al bolii. Tratamentul general constă în administrarea de Nizoral (100 mg/zi la copii şi 400 mg/zi la adulţi), timp de câteva luni sau, Griseofulvină M (4 tablete/zi = 500 mg, la copii de vârstă şcolară şi 6 tablete/zi = 750 mg, la adulţi), timp de 4 săptămâni. Tratamentul local: se îndepărtează mecanic firele de păr parazitate şi se fac badijonări cu soluţii antifungice (alcool iodat 1%–2%; raderea părului).

1.2.2. **Pilomicozele supurate**

Se mai numesc tricofiţii inflamatorii deoarece sunt provocate de anumite specii din genul *Tricophyton*, de origine animală (zoofili) şi cu proprietăţi piogene: *Tricophyton mentagrophytes, Tricophyton quinckeanum, Tricophyton verrucosum, Tricophyton tonsurans.* Sursa de contaminare o reprezintă rozătoarele (şoareci, şobolani, cobai) sau unele animale domestice (viţei, cai, mai rar câini, pisici, păsări). Sunt mai frecvente în mediul rural şi la sexul masculin.

KERION CELSI

Afectează mai frecvent băieţii, la care se localizează în pielea capului şi, mai rar, bărbaţii – la care sunt infectate de obicei barba şi dosul mâinilor şi antebraţelor.

Se prezintă sub forma unui placard rotund sau nodul tumoral, moale, inflamator, cu diametrul de câţiva cm (2–5 cm), pe suprafaţa căruia apar numeroase foliculite pilo-sebacee care, ulterior, pătrund în profunzimea foliculului producând o foliculită şi perifoliculită profundă.

Evoluţia placardului este excentrică, concomitent începând să proemine la suprafaţă (2–10 mm), unde este acoperit cu cruste brune sau cenuşii rezultate din uscarea puroiului ieşit din pustulele foliculare, în care sunt aglutinaţi şi perii. Aceştia

Scanned with OKEN Scanner

sunt eliminați spontan în marea lor majoritate. Au un aspect mat, decolorați și friabili. Prin pansamente umede se îndepărtează crustele, în urma cărora rămâne o suprafață eritematoasă, cu exulcerații, cu orificiile foliculare dilatate, prin care se scurge spontan sau la apăsare un puroi galben-cremos. Leziunea nu este dureroasă și nu se însoțește de alterarea stării generale. Uneori pot apărea adenopatii regionale. După vindecare lasă cicatrice cu alopecie definitivă.

De obicei leziunea este unică, dar nu sunt rare cazurile când pot fi placarde multiple.

SICOZISUL TRICOFITIC (TINEA BARBAE)

Apare la bărbați în zona bărbii, mustății și pe părțile laterale ale obrajilor.

Se caracterizează prin apariția de plăci eritemo-scuamoase sau noduli pe suprafața cărora se evidențiază pustule foliculare profunde, diseminate. Perii parazitați sunt cenușii, fragili și sunt expulzați spontan sau se smulg foarte ușor, iar în regiunea afectată se formează cicatrice cu alopecie definitivă. Leziunile sunt ușor dureroase, simptomele subiective contrastând cu severitatea manifestărilor clinice.

Evoluția este cronică și uneori rezistentă la tratament.

Tricofițiile inflamatorii, dar cu predominanță Kerion Celsi, pot să producă, prin hipersensibilizare, reacții secundare la distanță, care sunt manifestări alergice, numite tricofitide. Acestea se localizează frecvent pe gât și pe toracele posterior și constau în apariția unor erupții eritemato-papulo-scuamoase în plăci foarte mici, cu aspect de papule foliculare sau eczematide.

Diagnosticul pozitiv al pilomicozelor supurate se pune pe baza aspectului clinic și pe examenul micologic (examenul microscopic al firului de păr și îndeosebi culturile pe mediul Sabouraud). Agenții patogeni fungici sunt endo-exotrix.

Diagnosticul diferențial se face cu sicozisul stafilococic, care este mai inflamator, iar firul de păr este integru și nu se elimină spontan și nici nu se smulge ușor.

Tratamentul pilomicozelor supurate. Tratamentul general constă în administrarea de Ketoconazol, Itraconazol, Fluconazol sau Griseofulvină, dar și antibiotice, Prednison (uneori). Tratamentul local cuprinde îndepărtarea mecanică, cu penseta, a perilor bolnavi și badijonări cu soluții (soluție Lugol 1‰ în comprese umede – în faza inflamatorie) sau unguente antifungice.

1.3. Onicomicozele (Tinea unghium)

Afectează unghiile de la mâini și picioare și se poate asocia uneori cu o epidermofiție, mai rar cu o pilomicoză.

Etiologie. Agenții micotici implicați în producerea onicomicozelor sunt: Tricophyton rubrum (cel mai frecvent), Tricophyton mentagrophytes interdigitale, Tricophyton violaceum, Tricophyton schoenleini și Epidermophyton floccosum.

Onicomicozele produse de Candida albicans sunt tratate laolaltă cu celelalte candidoze.

Contaminarea se produce prin autoinoculare din alte leziuni micotice proprii (tinea manum, tinea corporis, tinea pedis), prin infectarea directă cu fungi de pe

Scanned with OKEN Scanner

sol sau indirect prin intermediul unor obiecte (încălţăminte, instrumente de pedichiură). Dermatofiţii produc mai frecvent onicomicoze la unghiile de la picioare. Cel mai des sunt afectate degetele 1 şi 5.

Aspect clinic. Afectarea unghiei se produce lent, începând dinspre marginea liberă către rădăcină. La capătul distal se observă o zonă alb-gălbuie, mată, fără luciu; lama unghială este groasă, friabilă, sfărâmicioasă, cu depozite hiperkeratozice subunghiale care o detaşează de patul unghial. Când unghia este afectată în întregime, suprafaţa ei devine neregulată, cu striuri longitudinale, chiar fisuri.

Evoluţie. Netratată, onicomicoza evoluează cronic, cu extindere la unghiile vecine. Chiar şi sub tratament, vindecarea se obţine greu.

Diagnosticul pozitiv se pune pe baza aspectului clinic şi a examenului micologic.

Diagnosticul diferenţial se face cu onicomicozele candidozice, cu psoriazisul unghial, cu o eczemă a unghiilor etc.

Tratament. Tratamentul antifungic sistemic: Nizoral sau Griseofulvină – timp de circa 6 luni; local cu onicoliză şi îndepărtarea unghiei cu ajutorul pansamentelor ocluzive cu uree 50%. Se mai poate folosi şi Amorolfina (Loceril) sub forma unui lac de unghii, dar este ineficientă atunci când există afectare matricială. Alte topice antifungice (Miconazol, Batrafen) au rezultate slabe, deoarece nu pătrund în lama unghială.

2. MICOZE CUTANATE PROFUNDE

Sunt afecţiuni rar întâlnite la noi în ţară, produse de fungi dimorfi, exemple: actinomicoza, sporotricoza, micetomul, histoplasmoza, aspergiloza, criptococcoza etc. Contaminarea se produce fie pe cale aeriană, prin inhalarea particulelor de praf cu fungi, fie prin contact direct al epidermului cu produse animaliere contaminate. În primul caz, leziunile cutanate (noduli şi ulceraţii dermice şi hipodermice) sunt secundare unor focare viscerale (exemplu: pulmonar), iar în al doilea caz, leziunile apar de la început pe piele şi pot invada ţesuturile subiacente sau pot disemina la distanţă.

2.1. Actinomicoza

Poate afecta orice ţesut sau organ, dar localizările cele mai frecvente sunt: cervico-facială, toracală, abdominală şi mai rar osoasă, pelviană sau cu alte localizări cutanate primare.

Etiologie. Boala este produsă de Actinomyces israelii, o bacterie anaerobă, saprofită a cavităţii bucale, filamentoasă, care se aseamănă cu fungii. În anumite condiţii de imunitate scăzută, aceasta devine patogenă.

Aspect clinic. Se caracterizează prin leziuni inflamatorii, uneori nodulare cu tendinţă la fistulizare şi supurare, cu eliminarea de puroi cu grăunţi galbeni sau albicioşi caracteristici. Vom descrie mai pe larg actinomicoza cervico-facială.

Scanned with OKEN Scanner

ACTINOMICOZA CERVICO-FACIALĂ

Un factor favorizant important implicat în producerea acestei forme de actinomicoză îl constituie *igiena precară a cavității bucale* (unde deseori se găsesc carii dentare, tartru), dar și *traumatismele* produse la acest nivel prin colțuri dentare, extracții sau prin *infecții* – de exemplu: abces periodontal al mandibulei sau maxilarului, amigdalite, sinuzite.

Se caracterizează prin nodozități la nivelul maxilarului, mandibulei, submucos sau subcutanat, dure, cu tendință la confluare, ramolire, fistulizare prin orificii multiple prin care se elimină o secreție purulentă, cu grăunțe gălbui caracteristice.

Evoluția este cronică, cu tendință la extensie, atunci când nu este tratată corect.

Diagnosticul pozitiv se pune pe baza examenului bacteriologic al puroiului.

Tratamentul constă în antibiotice injectabile sau per os: *Penicilină*, Sulfamide, Tetraciclină, Eritromicină sau Cloramfenicol.

2.2. Sporotricoza

Această afecțiune este rară la noi în țară, fiind localizată la piele și în țesutul subcutanat (de obicei la mână) și mai rar diseminată de-a lungul limfaticelor și la ganglionii regionali.

Etiologie: micotică – *Sporotrichum schenckii,* care infectează accidental omul, atunci când există plăgi deschise la nivelul pielii.

Aspect clinic. La locul infecției se formează noduli care ulcerează sau supurează. La aceștia se asociază adenopatie regională. După un timp (zile, săptămâni), pe traiectul limfaticelor ce drenează ganglionii măriți de volum, pot apărea noduli subcutanați, inflamatori, duri, nedureroși, aderenți la tegument, cu aceeași evoluție către abcedare, supurare.

Poate evolua cronic, cu diseminare limfatică, cutanată, pulmonară etc., sau se poate vindeca spontan.

Diagnosticul pozitiv se pune pe baza aspectului clinic și pe examenul micologic (culturi).

Diagnosticul diferențial se face cu gomele tuberculoase sau din sifilis.

Tratament: Ketoconazol (Nizoral), Itraconazol (Sporanox), Amfotericina B sau, uneori, iodura de potasiu (tratamentul mai vechi).

2.3. Micetomul (Piciorul de Madura)

Micetomul se localizează la nivelul piciorului și gambei inferioare, iar producerea lui este favorizată de traumatisme cu plăgi deschise infectate.

Etiologie. Agenții etiologici pot fi fungi: *Madurella mycetomatis, Cephalosporium falciforme, Aspergillus fumigatus, Geotrichum candidum* etc., sau bacterii: *Actinomyces, Streptomyces, Nocardia.* Este mai frecvent în India, Africa, Mexic, la cei ce merg desculți.

Aspect clinic. La fel ca și la actinomicoză, leziunile specifice sunt noduli nedureroși, inflamatori, duri, cu tendință la confluare și supurare. Prin fistulele

Scanned with OKEN Scanner

profunde se elimină la suprafața pielii puroi cu grăunți de culori variate (galbeni, albicioşi, roşii sau negri), în funcție de agentul patogen implicat. Infecția se poate extinde de la piele şi țesutul subcutanat, la mușchi, tendoane, oase, articulații, piciorul devenind deformat.

Evoluția fără tratament este cronică, cu extindere progresivă şi edematierea piciorului şi a gambei. După administrarea tratamentului vindecarea se face cu cicatrice.

Diagnosticul pozitiv se pune pe baza aspectului clinic (fistule la nivelul piciorului, secreția de puroi cu grăunți) şi pe examenul bacteriologic al puroiului.

Diagnosticul diferențial se face cu boala Kaposi, osteoartrite reumatismale, osteomielite etc.

Tratamentul este dificil deoarece, de obicei, leziunile sunt vechi şi rezistente la medicația folosită. Când etiologia este bacteriană, se folosesc antibioticele: Peniciline, Sulfamide, Tetraciclina, Eritromicina, iar când etiologia este micotică, rezultatele sunt nesatisfăcătoare, datorită rezistenței la medicamentele antifungice. În acest ultim caz este indicată excizia chirurgicală a leziunii. Amputația piciorului se face atunci când există afectare osoasă gravă, cu impotență funcțională importantă.

9. CANDIDOZELE CUTANEO-MUCOASE

Candidozele cutaneo-mucoase sunt afecțiuni acute, subacute şi, destul de frecvent, cronice, produse de levuri, specia cea mai frecvent implicată fiind *Candida albicans.* Aceasta se găseşte în stare saprofită în intestin şi la nivelul mucoasei bucale şi vaginale, exacerbarea sa cu apariția manifestărilor clinice de boală, fiind favorizată de distrugerea florei microbiene antagoniste în urma tratamentelor îndelungate cu antibiotice cu spectrul larg (tetraciclină, ampicilină). De asemenea, tratamentul cu imunosupresoare (corticoterapia) favorizează apariția candidozelor prin scăderea mijloacelor de apărare a organismului, ca şi stările dispeptice şi boli generale, precum: diabetul zaharat, alcoolismul, obezitatea, avitaminozele, hemopatiile maligne, bolile hepatice, neoplasmele viscerale, tuberculoza etc. Dintre acestea, diabetul zaharat este boala de fond care ocupă primul loc în favorizarea instalării unei candidoze cutaneo-mucoase, aceste manifestări fiind adesea „un indicator" al unui diabet zaharat ignorat.

Din punct de vedere al localizării, candidozele muco-cutanate au fost clasificate în:

– candidoze ale mucoaselor;

Scanned with OKEN Scanner

– candidoze cutanate;
– candidoze unghiale şi periunghiale;
– candidoze viscerale şi sistemice.

Dintre acestea, de mare interes pentru medicul stomatolog sunt candidozele mucoasei bucale, asupra cărora vom insista în mod deosebit.

ASPECTE CLINICE

CANDIDOMICOZA BUCALĂ sau **STOMATITA CANDIDOZICĂ** are incidenţa cea mai crescută în rândul acestor afecţiuni şi se întâlneşte mai ales la sugari, datorită lipsei secreţiei salivare care nu începe decât la 2 luni după naştere. La adult apare mai frecvent la diabetici, tuberculoşi ori caşectici şi postterapeutic (după antibiotice, corticoterapie şi imunosupresoare). Totodată, igiena defectuoasă a gurii, cariile şi protezele dentare, pH-ul acid sunt cauze favorizante.

La sugari boala apare la cel puţin 6–7 zile de la naştere, ca urmare a contactului, în timpul delivrenţei, cu vaginul mamei (care prezintă o candidomicoză genitală), sau după naştere, prin intermediul obiectelor contaminate (tetine, biberoane) sau prin contactul cu adulţii bolnavi care îl îngrijesc. Debutează frecvent sub forma glositei candidozice (muguet, mărgăritel) caracterizată printr-o mucoasă lingual eritematoasă, pe fondul căreia se constituie, după 2–3 zile, depozite alb-gălbui, cremoase, bine delimitate. Leziunile se localizează pe faţa dorsală a limbii, unde au tendinţa să conflueze luând aspectul unei membrane albicioase care îmbracă limba în totalitate. Uneori poate fi interesată întreaga mucoasă bucală – mucoasa jugală, gingii, vălul palatin, amigdalele – constituind stomatita candidozică. Depozitele albicioase, asemănătoare picăturilor de lapte bătut, se detaşează cu uşurinţă şi lasă o mucoasă erodată şi roşie. Există şi cazuri care evoluează numai sub forma unei stomatite eritematoase, aftoase sau difteroide (cu pseudomembrane). Subiectiv, pacientul acuză dureri locale care îngreunează alimentaţia. Netratată, boala se cronicizează, iar la sugari se poate extinde pe tractul digestiv sau respirator, putând provoca moartea prin asfixie (foarte rar). De asemenea, pot avea loc autoinoculări la distanţă (mucoasa genitală, mâini), sau sensibilizări ale organismului la antigenele candidozice (levuride). Excepţional, la persoanele cu imunitatea prăbuşită, s-au citat diseminări hematogene ale infecţiei, cu punct de plecare un muguet.

COMISURITA CANDIDOZICĂ (perleş, cheilita angulară) se caracterizează prin localizarea leziunilor la nivelul comisurilor bucale, uni- sau, mai ales, bilateral. Poate fi primară sau secundară unui muguet şi se întâlneşte, de asemenea, mai frecvent la copii. La adulţi are o incidenţă mai crescută la bărbaţi, fiind favorizată de aceiaşi factori amintiţi în cazul mărgăritelului. Din punct de vedere clinic se caracterizează printr-o leziune erodată, dureroasă, care rezultă prin macerarea epidermului, adesea cu fisurarea fundului plicilor comisurale care se acoperă de un exsudat cremos.

CHEILITA CANDIDOZICĂ este ceva mai rar întâlnită şi se localizează mai frecvent la nivelul buzei inferioare, fiind favorizată de macerarea mucoasei

Scanned with OKEN Scanner

labiale prin umectarea continuă a buzelor uscate de soare sau vânt. De asemenea, existența unei dermite de contact (la rujul de buze, la topice cu antibiotice, la paste de dinți etc.) favorizează apariția unei candidoze a mucoasei labiale, care se caracterizează prin eritem, edem, cu descuamare, fisuri și cruste. Subiectiv, pacientul acuză usturimi și arsuri locale. Uneori, cheilita candidozică poate îmbrăca un aspect clinic foarte asemănător unei leucoplazii bucale și poartă numele de cheilită cronică hiperplazică. Aceasta apare mai ales la bărbați, între 30 și 70 ani.

LIMBA NEAGRĂ PILOASĂ apare brusc sau după un tratament cu antibiotice și constă în suprafețe mai mult sau mai puțin întinse, de pe dosul limbii, colorate brun-închis până la negru. Vilozitățile devin proeminente, uneori într-o măsură foarte importantă, de unde și denumirea de „piloasă".

În cazul localizării afecțiunii la nivelul mucoasei genitale apare **VULVOVAGINITA** sau **BALANITA CANDIDOZICĂ.** Acestea se întâlnesc mai frecvent la adulți și sunt favorizate de diabetul zaharat, sarcină, tulburări endocrine, tratamente prelungite cu antibiotice, folosirea anticoncepționalelor, igienă locală deficitară etc.

Inițial, afecțiunea se caracterizează prin eritem și edem ale mucoasei genitale, apoi apar eroziuni, acoperite de un depozit albicios caracteristic. Vulvovaginita candidozică poate îmbrăca și o formă leucoreică, cu secreție albicioasă, grunjoasă, foarte abundentă. Subiectiv, este prezent pruritul, uneori foarte intens, care conduce la scărpinat prelungit și lichenificare. În cazul balanitei candidozice se remarcă tumefacția inflamatorie a glandului și eroziuni acoperite cu depozite alb-cenușii.

INTERTRIGO CANDIDOZIC este o candidoză cutanată care interesează pliurile inghinale, submamare, axilare, interdigitale. Cea mai frecventă localizare este cea interdigitoplantară, condițiile locale favorizante fiind prezente în mai mare măsură la acest nivel (transpirație locală cu macerația tegumentelor). Urmează apoi, ca incidență, intertrigo interdigitopalmar (localizat mai ales în spațiul 3 interdigital) și cel inghino-crural, ceva mai rar, axilar, anorectal și submamar și, cu totul excepțional, mamelonar (transmis la mame de la sugari cu muguet), periombilical, retroauricular și la nivelul plicilor gâtului (la copiii mici). Clinic se remarcă placarde bine delimitate, cu contur neregulat, roșii, pruriginoase, cu suprafața strălucitoare și acoperite de un depozit albicios ce reprezintă epidermul macerat. Limitele acestor placarde sunt marcate de câte un guleraș epidermic, iar în fundul pliurilor pot apărea fisuri dureroase, mai frecvent în cazul localizărilor interdigitale. Pe marginea degetelor, uneori, se observă vezicule dishidrozice, care pot conflua și se întind pe plante (sau palme) și pe fețele laterale ale acestora.

PERIONIXISUL CANDIDOZIC are, de regulă, caracter profesional, întâlnindu-se mai ales la persoane care lucrează cu mâinile în umiditate (gospodine, spălătorese, bucătărese etc.). Se poate întâlni și la sugarii cu muguet, care își sug degetele. Clinic se remarcă edematierea tegumentelor periunghiale, care formează un burelet roșu și foarte dureros. La presiune se exprimă o mică picătură de puroi cremos alb-gălbui, din care se izolează levura (forma supurativă). Uneori însă nu iese nimic la presiune (forma infiltrativă). Degetele afectate se deformează în „bețe de toboșar".

Scanned with OKEN Scanner

ONIXISUL CANDIDOZIC este, de obicei, secundar perionixisului, caz în care debutează de la baza lamei unghiale, prin modificări ale acesteia care devine cenuşie şi prezintă pe suprafaţă eroziuni şi striaţiuni transversale. Unghia îşi pierde luciul şi transparenţa, se îngroaşă şi devine friabilă, în final putând să se elimine în întregime, cu păstrarea însă a celulelor germinative.

GRANULOMUL CANDIDOZIC este o formă rară şi deosebit de gravă de candidomicoză, care apare mai ales la copii, cu repartiţie egală pe sexe. Debutează în primele luni de viaţă sau în a doua copilărie şi are o evoluţie cronică, gravă, uneori spre caşexie şi exitus. Iniţial apare un muguet la care apoi se adaugă şi comisurita şi cheilita candidozică. Cu timpul leziunile se extind şi la nivelul tegumentelor, în special la nivelul extremităţii cefalice (scalp, frunte, piramidă nazală, retroauriculară), unde iau aspect papilomatos şi se acoperă de cruste galben-brune groase. La nivelul scalpului crustele pot lua aspect chitinos, sunt aderente şi aglutinează firele de păr. Unghiile sunt şi ele afectate, în special cele de la mâini, prin îngroşări care duc la deformări monstruoase: aspect de coarne sau beţe de toboşar.

În afara mucoasei bucale, mai sunt afectate, după un timp, şi celelalte mucoase ale tubului digestiv, până la anus, antrenând o serie de tulburări digestive, precum: dureri, vărsături, diaree etc. Mucoasa genitală este şi ea interesată.

Dintre **FORMELE RARE DE CANDIDOZE CUTANATE,** cele care pot interesa şi extremitatea cefalică sunt:

– *candidozele pustuloase perifoliculare superficiale sau infiltrate*, de tip pustulos;

– *piodermita vegetantă şi verucoasă candidozică*, localizată la nivelul feţei, scalpului şi extremităţilor, cu aspect clinic identic piodermitelor vegetante microbiene;

– *candidoza cutanată* cu aspect de acnee rozacee;

– *candidozele cutanate generalizate* întâlnite la sugarii distrofici, forma uscată, eritemato-scuamoasă (Beck) sau forma inflamatorie veziculoasă (Ibrahim);

– *eritrodermia candidomicozică a sugarului* hrănit artificial, care debutează la scurt timp după naştere printr-un intertrigo interfesier sau printr-o dermatită seboreică a pielii capului, după care se extinde pe restul tegumentului interesând şi mucoasele (mărgăritel) şi fanerele (alopecie, onixis). Starea generală este bună, prognosticul fiind mai rezervat în cazul asocierii diareei la copiii distrofici;

– *sindromul de candidomicoză endocrină*, care apare mai frecvent la fetiţe şi se caracterizează prin asocierea unor tulburări endocrine cu leziuni ale mucoasei cavităţii bucale şi ale unghiilor cu evoluţie cronică;

– *candidomicoza difuză cronică*, afectează cu precădere bărbaţii vârstnici şi interesează scalpul, faţa, mucoasa cavităţii bucale, unghiile şi tegumentele membrelor. Leziunile pot avea uneori aspect herpetiform sau vegetant.

LEVURIDELE sunt leziuni sterile care apar prin hipersensibilizarea organismului faţă de *Candida albicans*, dintr-un focar primitiv sau pot apărea în urma unor injecţii cu levurină făcute în scop diagnostic sau terapeutic. Leziunile sunt, de regulă, dispuse simetric şi pot interesa şi mucoasele. Levuridele îmbracă două aspecte clinice principale, între care s-au descris o serie de forme intermediare:

– levuridele parakeratozice, cu aspect eritemato-scuamos, cu evoluţie centrifugă, la margini formând un burelet, în timp ce centrul se palidează;

– levuridele eczematiforme, cu aspect asemănător leziunilor din eczeme.

Scanned with OKEN Scanner

DIAGNOSTICUL

Diagnosticul candidozelor muco-cutanate se pune pe baza aspectului clinic al leziunilor, cu depozitul cremos caracteristic şi pe baza examenului de laborator, care pune în evidenţă agentul patogen.

DIAGNOSTICUL DIFERENŢIAL

Diagnosticul diferenţial se face, în cazul localizărilor de la nivelul mucoasei cavităţii bucale, cu aftele, cu plăcile sifilitice, cu lichenul plan bucal şi cu leucoplazia.

Comisurita candidozică trebuie diferenţiată de comisuritele microbiene şi cele carenţiale (avitaminoze).

În cazul cheilitei candidozice se pune problema diagnosticului diferenţial cu dermitele de contact, leucoplazia, cheilitele streptococice, cele actinice şi din lichenul plan.

Diagnosticul diferenţial al intertrigo-ului cu levuri se face cu intertrigo streptococic, cu eritrasma, cu epidermofiţiile, cu psorizisul inversat, eczema plicilor, intertrigo-ul simplu al obezilor.

Perionixisul candidozic trebuie diferenţiat de perionixisul microbian şi dermatofitic, iar onixisul candidozic trebuie diferenţiat de onixisul microbian şi dermatofitic, de psoriazisul şi eczema unghială, de modificările unghiale provocate de mucegaiuri, de traumatisme şi boli generale (intoxicaţii, insuficienţe organice, sifilis) şi de onicholysis semilunaris.

În cazul formelor rare de candidoze muco-cutanate se pune problema diagnosticului diferenţial cu piodermitele foliculare, piodermitele vegetante microbiene, respectiv cu acneea rozacee.

Levuridele ar putea fi confundate cu eczema, eczematidele, psoriazisul în picături şi tricofitidele.

TRATAMENT

Tratamentul candidomicozelor muco-cutanate este în primul rând local şi constă în alcalinizarea mediului prin gargarisme sau spălături (în funcţie de localizare) cu o soluţie de bicarbonat de sodiu (1 lingură la 1 litru de apă fiartă şi răcită) sau ceai de muşeţel, după care se aplică un colorant (albastru de metilen, violet de genţiana, cristal violet etc.), topice cu Nistatin (suspensie, mixtură, pomadă, ovule) sau alte anticandidozice (Clotrimazol, Miconazol, Pimafucin, Ketoconazol, Naftifine etc.). În candidomicoza mucoasei cavităţii bucale Nistatinul se poate da şi sub formă de drajeuri care se sug (4–10 drajeuri pe zi), iar Pimafucinul sub formă de soluţie orală.

În candidoza vaginală foarte eficient este Gyno-Travogen, ovul care se administrează în doză unică şi conţine isoconazol nitrat.

Tratamentul general este necesar în formele generalizate, cronice şi rezistente la tratamentul local. În aceste situaţii se pot utiliza Ketoconazol (Nizoral) 1 com-

Scanned with OKEN Scanner

primat/zi (200 mg), timp de 1–2 săptămâni, Itraconazol (Sporanox) 1 capsulă/zi, timp de 14 zile, Fluoconazol (Diflucan) 50 mg/zi, timp de 1–2 săptămâni sau în candidoza vaginală 1 capsulă a 150 mg în doză unică etc.

În formele deosebit de grave (granulomul candidozic, candidozele sistemice, septicemia candidozică) se utilizează Amfotericina B (Fungisone), Fluorocitozina (Ancotyl Roche), Fluoconazol (Diflucan) în perfuzii intravenoase.

Ca terapie adjuvantă se recomandă tratamentul eventualelor afecțiuni asociate (diabet zaharat, tulburări endocrine, avitaminoze etc.) și o igienă locală cât mai riguroasă.

Tratamentul levuridelor constă în asanarea focarului primitiv și hiposensibilizarea specifică, la care se asociază antihistaminice și dermatocorticoizi.

10. DERMATOZE PROVOCATE DE PARAZIȚI ANIMALI

SCABIA

Scabia este o afecțiune cutanată de natură parazitară provocată de *Sarcoptes scabiae,* varietatea hominis, artropod care se transmite cu mare ușurință atât prin contact direct cât și indirect. Este o boală extrem de contagioasă, apărând în epidemii cu evoluție ondulantă, la intervale de 25–30 ani.

Aspecte clinice. După o perioadă de incubație de circa 2 săptămâni, afecțiunea debutează prin leziuni specifice, provocate de înțepăturile parazitului, la care, în timp, se pot asocia și manifestări nespecifice, datorate scărpinatului și complicațiilor acestora.

Leziunile specifice obiective sunt reprezentate de vezicula perlată și tunelul acarian, lung de câțiva milimetri, subțire, filiform și cu un capăt mai proeminent, unde femela parazitului își depune ouăle (eminența acariană). Subiectiv, este întotdeauna prezent pruritul, foarte intens și cu exacerbare nocturnă.

Localizarea de elecție este la nivelul spațiilor interdigitale, fețelor laterale ale degetelor, feței anterioare a articulațiilor pumnului, peretelui anterior al axilelor, plicilor subfesiere, fețelor interne ale coapselor. La femei interesează și areola mamară, iar la bărbat teaca penisului și scotul.

Extremitatea cefalică, palmele, plantele și regiunea interscapulară sunt respectate la adult, în timp ce la copii sunt interesate adesea capul, gâtul, palmele și plantele.

Leziunile nespecifice constau în eroziuni, cruste, lichenificări, bule, pustule, papulo-vezicule și apar prin eczematizarea și/sau suprainfectarea leziunilor inițiale.

Scanned with OKEN Scanner

Ca forme clinice mai deosebite, s-au descris:

– scabia incognito, cu leziuni discrete sau modificate prin tratament neadecvat, antipruriginos (cu dermatocorticoizi);

– scabia nodulară constă în noduli bruni, infiltrați, localizați cu precădere pe teaca penisului și pe scrot. Sunt foarte pruriginoși și se pare că se datorează unei sensibilizări a tegumentului la antigenele parazitului;

– scabia norvegiană, cu leziuni scuamo-crustoase pe coate, scalp, umeri, palme, plante sau leziuni eritemato-scuamoase generalizate. În plus, se asociază modificări ale unghiilor care sunt hipertrofiate și deformate.

Diagnosticul se pune pe baza datelor epidemiologice și clinice, alături de examenul parazitologic, care uneori poate fi negativ.

Diagnosticul diferențial se face cu dermatozele provocate de alți paraziți animali (nematode), cu prurigourile, eczema vulgară, dishidroza, streptocociile cutanate.

Tratamentul este local, cu unguente conținând sulf precipitat 10% (adulți) și 3% (copii), sulf micronizat (Mitigal) sau benzoat de benzil 25% (Loțiune antiparazitară Elmiplant), timp de 3–5 zile, cu repetarea administrării după 7 zile, în caz de eșec. Se mai poate folosi și crotamitonul (Eurax), cu acțiune antiparazitară, antibacteriană și antipruriginoasă. Recent, pe piața românească a apărut și preparatul Spregal, care conține pyretrinoid și este foarte eficace, în urma unei singure administrări distrugând atât paraziții cât și ouăle lor, în 12 ore. La acestea se adaugă măsuri riguroase de igienă, care constau în baie prealabilă și la sfârșitul tratamentului, când se schimbă și lenjeria de pat și cea de corp și se dezinfectează riguros. Trebuie tratați toți membrii familiei.

PEDICULOZELE

Pediculozele sunt dermatoze parazitare extrem de contagioase, produse de artropode aparținând speciei *Pediculus hominis*, cu trei varietăți: *Pediculus capitis, Pediculus corporis și Pediculus pubis.*

I. Pediculoza capului

Pediculoza capului este produsă de *Pediculus capitis,* femelele fiind răspunzătoare de transmiterea bolii. Ele depun între 100 și 300 ouă pe parcursul vieții. Acestea sunt fixate la rădăcina firului de păr, într-o teacă de chitină cenușie, și poartă numele de lindini. Culoarea lor devine albicioasă, după ce parazitul a părăsit oul.

Aspecte clinice. Din punct de vedere clinic, afecțiunea se caracterizează prin leziuni papulo-veziculare determinate de înțepăturile paraziților. Subiectiv, se asociază pruritul, deosebit de intens și mai accentuat în regiunea occipitală. Secundar scărpinatului tenace pot apărea leziuni nespecifice, prin eczematizare și supra-infectare: cruste, secreții sero-purulente care aglutinează firele de păr, cuprinzând

Scanned with OKEN Scanner

uneori întreaga calotă, care degajă un miros neplăcut. În astfel de cazuri se asociază frecvent adenite şi limfangite cervicale.

Diagnosticul este uşor de pus, prin evidenţierea parazitului şi/sau a ouălelor sale.

Diagnosticul diferenţial se face cu celelalte dermatoze pruriginoase localizate la nivelul pielii păroase a capului.

Tratamentul constă în pudraj cu Pedimor (soluţie) care se îndepărtează prin spălare după 24–48 ore. Administrarea se repetă după 8 zile. Se mai pot folosi benzoat de benzil 25% (Loţiune antiparazitară Elmiplant), Permethrin 1% (Lyclear), Fenotrin 0,2% (şampon Suav antiparazitar). În formele cu cruste se preferă unguentele (beta-naftol 5–10%; precipitat galben de mercur 5%). Lindinele se îndepărtează prin frecţii cu soluţii de biclorură de Hg 1% sau acid acetic 5%. Părul va fi pieptănat zilnic cu un pieptene des, special, înmuiat într-una din soluţiile amintite, pentru a îndepărta ouăle paraziţilor.

II. Pediculoza corpului

Pediculoza corpului este produsă de varietatea *Pediculus corporis* (vestimenti). Este foarte contagioasă, transmiţându-se atât prin contact direct cu bolnavul, cât şi indirect, prin haine şi lenjerie contaminate.

Aspecte clinice. Din punct de vedere clinic, se remarcă leziunile de tip prurigo, papulo-veziculoase, foarte pruriginoase, asociate în timp cu leziuni secundare scărpinatului. Tegumentul capătă pe parcurs o tentă brună, pigmentaţia datorându-se toxinelor din saliva parazitului.

Diagnosticul se bazează în primul rând pe evidenţierea paraziţilor şi a ouălelor acestora.

Diagnosticul diferenţial se face cu alte parazitoze cutanate.

Tratamentul constă în aplicaţii, pe tegumentele interesate, de Eurax loţiune 10%, iar hainele trebuie fierte, călcate cu fierul încins şi pulverizate cu insecticid (A-PAR).

III. Pediculoza pubiană

Pediculoza pubiană este produsă de varietatea *Pediculus pubis* (*Phtirius pubis*) (păduche lat).

Boala se transmite prin contact direct, intim, cu ocazia raporturilor sexuale şi indirect, prin lenjerie, băi publice. S-au citat şi cazuri cu localizări extragenitale: barbă, mustăţi, gene, sprâncene, axile etc., transmise prin instrumente de pieptănat, şi de ras, contaminate, sau ca urmare a inversiunilor sexuale.

Aspecte clinice. Clinic, se constată, ca şi în cazurile descrise anterior, leziuni de tip prurigo şi leziuni secundare scărpinatului, eczematizării şi impetiginizării. Totodată, pot apărea mici pete albăstrui pe tegumentele înţepate. Se numesc macule cerulee şi sunt patognomonice. Subiectiv, pacientul acuză prurit local, deosebit de intens.

Scanned with OKEN Scanner

Diagnosticul se pune prin evidenţierea maculelor cerulee şi a paraziţilor şi ouălor acestora.

Diagnosticul diferenţial se face cu alte dermatoze pruriginoase localizate la acest nivel.

Tratamentul este local şi constă în îndepărtarea firelor de păr (ras) şi aplicarea pe zonele interesate a unguentului cu xilol – 1 picătură la 1 g vaselină sau a Loţiunii antiparazitare Elmiplant cu benzoat de benzil 25%. La sfârşitul tratamentului se face baie şi se schimbă lenjeria, care se va dezinfecta riguros. Toţi partenerii sexuali vor fi trataţi simultan, pentru a evita recontaminările.

Pentru localizările de la nivelul genelor şi sprâncenelor, se extrag paraziţii cu pensa şi apoi se aplică precipitat galben de mercur 2% sau fluorescină 20% (1–2 picături), o dată la 10 zile. De asemenea, se mai poate utiliza fisostigmina, unguent 25%, care se aplică de mai multe ori pe zi, timp de 3 zile la rând.

11. LICHENUL PLAN

Lichenul plan este o dermatoză inflamatorie cu etiologie încă incertă şi patogenie imună, cu manifestări cutanate şi/sau mucoase caracteristice, cu evoluţie în general cronică sau subacută, ades autolimitată. Aproximativ 1% din pacienţii care se adresează anual serviciilor de dermatologie suferă de această afecţiune.

Există forme cu interesare exclusiv tegumentară (lichen plan cutanat), forme cutaneo-mucoase şi forme de lichen plan cu afectare *exclusivă a mucoaselor.* Mucoasa cel mai frecvent afectată este cea orală şi, după unii specialişti în bolile mucoaselor , lichenul plan al mucoasei orale este de 8–10 ori mai frecvent decât lichenul plan cutanat, apărând la 1,5–2,2% din populaţia generală adultă.

Lichenul plan poate apărea la orice vârstă, cu un vârf de incidenţă între 30 şi 60 de ani, fără diferenţe notabile de distribuţie la cele două sexe.

Etiopatogenie. Lichenul plan este considerat la ora actuală o boală plurietiologică; se discută rolul factorilor infecţioşi (bacterii, virusuri), medicamentoşi, a contactului cu anumite substanţe chimice, a unei predispoziţii genetice, a unor influenţe neuro-psihice, hormonale, enzimatice. În ceea ce priveşte patogenia, este unanim recunoscut rolul esenţial al unui mecanism imun celular. S-a sugerat astfel că un agent etiologic încă neidentificat (dar care ar putea fi un virus, un medicament sau o substanţă chimică), după prelucrarea sa de către celulele Langerhans, atrage limfocitele T, iar acestea, pătrunzând în epiderm, produc distrugerea keratinocitelor şi a membranei bazale, determinând apariţia tabloului clinico-histopatologic.

Scanned with OKEN Scanner

Manifestări clinice. Leziunea cutanată tipică este o papulă mică, de 1–3 mm, uşor elevată, cu suprafaţa plană, lucioasă, strălucitoare într-o anumită incidenţă a razelor de lumină. Papula are margini bine conturate faţă de tegumentul din jur, formă poligonală (delimitată de liniile naturale ale pielii) sau ovalară şi centrul deseori uşor deprimat. Culoarea este iniţial roşietică, pentru ca ulterior, în perioada de stare, să vireze către o nuanţă albăstruie-violacee (liliachie). Pe suprafaţa papulelor bine constituite pot fi observate puncte albe sau o reţea de linii albe, delicate, ramificate (reţeaua Wickham).

Leziunile iniţiale sunt aproape constant localizate la extremităţi, o localizare preferenţială fiind feţele anterioare ale articulaţiilor pumnilor şi ale antebraţelor. Este de reţinut că, deşi papula tipică are 1–3 mm, dimensiunea papulelor la diferiţi bolnavi sau chiar la aceeaşi persoană poate varia în limite largi, de la leziuni punctiforme până la papule mari, cu diametrul de 1 cm. Prin confluare, papulele pot forma plăci de mai mulţi centimetri, la periferia cărora se observă, în majoritatea cazurilor, papule mai mici, tipice.

Diseminarea erupţiei apare de obicei la câteva săptămâni până la 4 luni după observarea primelor leziuni, dar există şi cazuri cu generalizare rapidă. Leziunile se distribuie, în majoritatea cazurilor, simetric şi bilateral, zonele de elecţie fiind: suprafeţele de flexie ale antebraţelor şi articulaţiilor pumnilor, feţele anterioare ale gambelor, gleznelor, regiunea lombo-sacrată, flancurile. Localizările la palme, plante şi faţă sunt rare.

Manifestările subiective în lichenul plan cutanat constau în prurit, de obicei intens, ducând însă numai rareori la leziuni de grataj. Totuşi se observă frecvent apariţia de leziuni lineare cu aspect morfologic tipic, ca urmare a traumatizării tegumentului prin grataj (fenomenul izomorfic Koebner).

Histopatologie. Tabloul histologic tipic de lichen plan asociază modificări epidermice (hiperkeratoză, hipergranuloză focală, acantoză neregulată, degenerescenţă până la dispariţie a celulelor stratului bazal) şi modificări dermice constând într-un infiltrat inflamator limfocitar dispus imediat sub joncţiunea dermo-epidermică, net delimitat în porţiunea inferioară (infiltrat „în bandă"). Crestele papilare sunt alungite şi ascuţite la capătul inferior (aspect de „dinţi de fierăstrău"). Prin imunofluorescenţă directă se pot pune în evidenţă depozite de IgM şi fracţiuni ale complementului la nivelul membranei bazale, depozite de imunoglobuline (A, M, G) la nivelul corpilor coloizi (keratinocite degenerate) din dermul superficial şi epidermul inferior. Corpii coloizi apar în număr mare în lichenul plan, dar pot fi întâlniţi în toate dermatozele în care sunt lezate celulele bazale: lupus eritematos, boala grefă contra gazdă etc.

În funcţie de extinderea erupţiei se diferenţiază forme de lichen plan cutanat localizate, forme diseminate şi forme generalizate.

După morfologia leziunilor, în afară de forma tipică, descrisă mai sus, pot apărea numeroase alte varietăţi clinice:

– forme morfo-evolutive: lichen plan pigmentar (papulele tipice evoluează de regulă spre aplatizare şi resorbţie, concomitent cu închiderea la culoare, hiperpigmentarea secundară putând persista perioade variate de timp), lichen plan

Scanned with OKEN Scanner

atrofiant (evoluția atrofiantă este mai frecventă în cazul leziunilor foliculare și, în localizările pe scalp poate conduce la alopecie cicatriceală în plăci mici, eventual confluente);

– forme în care, deși leziunile elementare au aspect tipic, dispoziția papulelor unele față de altele realizează configurații particulare: lichen plan inelar, lichen plan linear, lichen plan zoniform, lichen plan (sub)acut cu confluarea leziunilor;

– forme în care papula este modificată ca aspect sau mascată (acoperită) de alte leziuni: lichen plan hipertrofic, verucos sau cornos (cu papule proeminente, cu suprafața neregulată, verucoasă, sau acoperită de scuame groase, cenușii, localizat mai ales pe gambe și asociat adesea cu insuficiența venoasă cronică), lichen plan folicular (cu papule mici, acuminate, foliculare), lichen plan veziculo-bulos (în care apar leziuni cu conținut lichid pe suprafața unor elemente eruptive papuloase).

Leziunile mucoase, mai ales ale mucoasei bucale, apar în 30–70% din cazurile cu erupție cutanată. Pot apărea leziuni și la nivelul mucoasei genitale și, mai rar, a mucoasei esofagiene, anale, conjunctivale, laringiene. Aspectul tipic al *enantemului bucal* constă într-o rețea dantelată de striuri lineare albicioase și puncte albe (leucoenantem), comparate clasic cu nervurile frunzei de ferigă, reprezentând corespondentul mucos al rețelei Wickham de pe suprafața leziunilor cutanate.

Leziunile tipice se localizează de elecție pe suprafața vestibulară a obrajilor, în dreptul ultimilor molari, dar pot apărea și pe buze (cheilita licheniană) sau pe gingii.

Din punct de vedere histopatologic, la nivelul mucoasei bucale (unde, cu excepția feței dorsale a limbii și a palatului dur, stratul granulos și cornos lipsește în mod normal) leziunile de lichen plan au aspect diferit de cele de la nivel cutanat: prezintă mai frecvent parakeratoză (sau zone alternante de hiper- și parakeratoză) iar epiteliul este mai frecvent subțiat decât acantozic.

Lichenul plan al mucoasei orale poate îmbrăca și el aspecte morfologice foarte diverse: erozive (sau bulo-erozive), leziuni „în plăci" leucoplaziforme leucokeratozice, atrofice, eritematoase și, rar, pigmentare, xerostomice etc. Sunt frecvente cazurile în care apar leziuni cu aspecte microscopice intricate.

Leziunile erozive se formează fie la nivelul unor leziuni tipice situate pe un fond intens inflamator, eritematos, fie prin spargerea rapidă a unor leziuni buloase, fie prin erodarea unor plăci atrofice sau chiar leucokeratozice. Eroziunile se pot (re)transforma după intervale de timp variate în leziuni atrofice. Ameliorările și exacerbările succesive constituie modalitatea obișnuită de evoluție a formei erozive. Nu pare să fie o simplă coincidență faptul că sediul de elecție al leziunilor erozivo-ulceroase este reprezentat de regiunile cele mai traumatizate ale mucoasei bucale: zonele sale posterioare și marginile limbii.

Tendința de confluare a leziunilor poate conduce la apariția unor variante leucoplaziforme, „în plăci". Acestea au aspect de hiperkeratoză albicioasă, ușor proeminentă, la marginile căreia, ades, se pot observa încă leziunile tipice.

Scanned with OKEN Scanner

Diagnosticul diferențial cu leucoplazia este dificil. S-a observat că tendința de dezvoltare a formei în plăci este de aproape două ori mai mare la fumători față de nefumători.

Forma atrofică de lichen plan al mucoasei orale se recunoaşte prin faptul că zona interesată este situată sub nivelul mucoasei indemne din vecinătate, de care placa atrofică este prost delimitată, leziunile tipice din periferie fiind ades greu de recunoscut. Sediul preferențial al leziunilor atrofice este limba, în special fața dorsală şi marginile. Pe dosul limbii tendința la atrofie se manifestă cu pierderea papilelor linguale; în rest, zonele atrofice pot fi diferențiate doar printr-un eritem mai intens, relativ bine delimitat. Uneori şi pe fața dorsală a limbii pot apărea leziuni echivalente celor tipice, sub formă de mici zone albicioase, cu diametrul de 2–7 mm, izolate, dar ades cu tendință de confluare.

S-a descris şi o varietate eritematoasă de lichen plan mucos la nivelul gingiilor. Leziunile îmbracă forma unui eritem intens, uşor de recunoscut (dar nespecific), la nivelul gingiei proprio şi mai puțin a gingiei marginalis. Acest aspect, corespunzând gingivitei descuamative a autorilor anglo-saxoni, însoțit de vulnerabilitate mare la solicitări mecanice (periajul dinților), poate fi pus în legătură cu lichenul plan al mucoasei orale dacă se însoțeşte de leziuni tipice în alte regiuni ale cavității bucale.

Dintre pacienții cu lichen plan al mucoasei orale, numai aproximativ 50% au manifestări obiective. Acestea constau în durere de diferite grade, de la dureri ocazionale, uşoare (mai ales la contactul cu alimente calde, sărate, acre sau condimentate) şi senzație de arsură, până la dureri mari, persistente, care împiedică alimentarea normală.

Absența simptomatologiei subiective se constată în 50–75% din cazurile cu leziuni mucoase tipice, în aproape 30% din cazurile cu leziuni atrofice şi doar în 5–6% din cele cu leziuni erozive. De regulă senzația de arsură este caracteristică formelor atrofice iar cea de durere francă formelor erozive.

Mucoasa genitală poate fi interesată în contextul unui lichen plan cutaneo-mucos (de obicei împreună cu interesarea mucoasei bucale), al unui lichen plan mucos bipolar oro-genital sau, rareori, poate fi unica manifestare a bolii. Macroscopic leziunile genitale îmbracă aspecte similare cu cele descrise la nivelul mucoasei orale. În 1982 s-a identificat o formă particulară de lichen plan eroziv plurimucos la sexul feminin, numită „sindrom vulvo-vagino-gingival", caracterizat prin triada: gingivită descuamativă şi erozivă, vestibulită vulvară eritroplazică şi (pseudo) erozivă şi vaginită descuamativă (uneori sinechiantă); s-a raportat şi un posibil corespondent la sexul masculin: „sindromul peno-gingival". La nivelul mucoasei orale, fețele externe ale gingiilor sunt totdeauna interesate; în peste 3/4 din cazuri sunt prezente eroziuni şi eritem iar în 1/4 din cazuri leziuni reticulate. La nivelul mucoasei genitale leziunile sunt de obicei erozive şi simptomatice, însoțite ades de leucoree (uneori hemoragică) şi de leziuni reticulare. La aproape jumătate din cazuri manifestările orale şi genitale apar concomitent; în restul cazurilor afectarea celor două mucoase se succede într-un interval de aproximativ 2 ani. Diagnosticul clinic trebuie confirmat histopatologic (se recomandă prelevarea fragmentului pentru biopsie din zone neerodate pentru a se putea observa tabloul tipic de lichen plan). 10–50% din cazuri pot prezenta şi leziuni cutanate.

Scanned with OKEN Scanner

Modificări unghiale au fost semnalate la 1 din 10 pacienți cu lichen plan cutanat și/sau al mucoaselor; ele sunt de regulă minore, dar s-au comunicat și cazuri cu distrugerea parțială sau chiar totală a unora sau a tuturor unghiilor.

Erupții identice sau foarte asemănătoare cu lichenul plan, interesând uneori și mucoasele, au fost observate după o serie întreagă de medicamente. Au fost raportate și cazuri cu interesare exclusiv orală (după antiinflamatoare nesteroidiene, penicilamină, agenți hipoglicemianți de tip sulfoniluree, inhibitori ai enzimei de conversie ai angiotensinei, săruri de aur, allopurinol, ketoconazol).

S-au descris de asemenea erupții lichenoide cutanate după contactul cu anumite substanțe chimice (de exemplu la contactul cu compuși aromatici aminați folosiți la developarea filmelor color, antibiotice aminoglicozidice ș.a.).

Mai interesant pentru specialitatea căreia ne adresăm este faptul că, în ultimii ani, numeroase articole din literatura medicală fac referire la rolul contactului direct – cu materiale folosite în stomatologie (amalgame, proteze dentare) – în producerea de leziuni lichenoide la nivelul mucoasei bucale. La bolnavii cu lichen plan al mucoasei orale s-au găsit procente mult crescute de sensibilizări (obiectivate prin patch-teste) la mercur, cupru, aur, săruri de nichel (față de loturi-martor). S-au semnalat dese vindecări sau ameliorări semnificative ale leziunilor orale după îndepărtarea (înlocuirea) amalgamelor sau a altor lucrări dentare.

O problemă actuală de interes medical larg o reprezintă asocierea frecventă a lichenului plan, mai ales a cazurilor cu interesare a mucoasei orale (și în special a formelor erozive de lichen plan oral), cu hepatopatii cronice (hepatite cronice, ciroză hepatică, ciroză biliară primitivă), cu infecția cu virusul hepatitei B și C, sau cu modificări ale testelor hepatice (chiar și în absența unei hepatopatii decelabile). Datele recente asupra acestor aspecte susțin necesitatea investigării atente și pe termen lung a funcției hepatice la pacienții cu lichen plan.

Diagnosticul diferențial, în cazurile de lichen plan cutanat trebuie făcut în primul rând cu erupțiile lichenoide induse de medicamente. Sifilisul secundar se poate prezenta cu sifilide „lichenoide", nepruriginoase, însoțite de serologie pozitivă și cu tablou histologic diferit. Psoriazisul în picătură, cu leziuni mici de câțiva milimetri, este rareori pruriginos, iar scuama, albă-sidefie, pluristratificată, are caractere patognomonice. În cazurile mai puțin tipice de lichen plan se pot pune probleme de diagnostic diferențial cu erupțiile eczematoase, lichenificate, verucile plane juvenile sau vulgare, lichenul amiloid.

Leziunile bucale trebuie diferențiate de stomatita candidozică (în care depozitele albe sunt detașabile), de leucoplazie, de lupusul eritematos al mucoasei bucale. Formele clinice cu localizări și morfologie atipică pun deseori probleme dificile de diagnostic diferențial, care nu pot fi rezolvate decât prin examen histopatologic.

Lichenul plan are evoluție imprevizibilă, cel mai frecvent subacută, cu tendință spontană la vindecare în 12–18 luni. Prima manifestare care dispare este pruritul. Cazurile cu debut acut se vindecă de obicei mai rapid (1–3 luni). Formele clinice cu durata cea mai îndelungată (ani și chiar zeci de ani) sunt cele cutanate hipertrofice și cele erozive mucoase. Ultimele au un risc (scăzut dar nu neglijabil) de

Scanned with OKEN Scanner

transformare malignă (în carcinom spinocelular) mai ales dacă se adaugă factori iritativi locali ca: igienă deficitară, fumat, obiceiuri alimentare nesănătoase (consum de alimente foarte condimentate, fierbinți etc.).

Indiferent de forma clinico-evolutivă, starea generală nu este modificată. Prognosticul este aşadar favorabil, depinzând în primul rând de importanța manifestărilor subiective şi de impactul psiho-afectiv pe care îl are asupra pacientului prejudiciul estetic determinat de leziunile cutanate active precum şi de cele pigmentare, reziduale.

Tratamentul în lichenul plan trebuie adaptat fiecărui bolnav, ținându-se cont de forma clinică, extinderea şi localizarea leziunilor şi de importanța modificărilor subiective.

Etiopatogenia bolii nefiind încă bine precizată, tratamentul este în primul rând simptomatic, eventual patogenic. Evoluția fiind în general benignă, către regresie spontană, se caută evitarea pe cât posibil a tratamentelor agresive. Pentru calmarea pruritului se recomandă antihistaminice, mai ales cele cu efecte tranchilizante (hidroxizin), sedative.

În formele localizate de lichen plan poate fi suficientă asocierea medicației simptomatice sistemice cu topice cortizonice, aplicate de preferință sub pansament ocluziv (în formele cutanate) sau într-o bază specială, care aderă la mucoasă – Orabase – (în lichenul plan oral). În cazurile cu localizare mucoasă rebele la dermatocorticoizi s-au obținut uneori rezultate favorabile după aplicarea locală de retinoizi aromatici sau ciclosporină. Nu trebuie omise recomandările generale igieno-dietetice şi va fi examinată eventuala sensibilizare la materialele folosite pentru diverse lucrări dentare.

Corticoterapia sistemică este rezervată formelor generalizate, severe, de lichen plan cutanat (buloase, acute cu confluarea leziunilor şi tendință de eritrodermizare), formelor foliculare atrofiante de la nivelul scalpului şi cazurilor cu determinări unghiale majore (potențial generatoare de sechele de tip alopecie cicatriceală sau distrugerea definitivă a unghiilor), precum şi formelor mucoase erozive rebele la tratamentul local. Se utilizează de regulă prednisonul, în doză de atac de 15–30 mg/zi, timp de câteva săptămâni.

Alternative la corticoterapia sistemică sunt: retinoizii aromatici (Tigason, Acitretine), antimalaricele (în cură prelungită s-au dovedit utile în unele forme mucoase erozive), dapsona (mai ales în formele buloase de lichen plan), foto-chimioterapia (PUVA). Griseofulvina şi radioterapia funcțională, recomandate de unii autori într-un trecut nu prea îndepărtat, tind a fi abandonate datorită unui raport scăzut beneficiu/risc.

Formele mucoase erozive (relativ frecvente), cele leucoplaziforme verucoase/ulcerate şi cele atrofice (mult mai rare), care sunt ades rezistente la tratamentul medicamentos au mare tendință la cronicitate şi pot degenera malign (după ani sau chiar zeci de ani), de aceea trebuie supravegheate cu atenție. Se recomandă biopsierea (la nevoie, repetată) a leziunilor suspecte de transformare. În unele cazuri cronice, rebele, de mici dimensiuni, se va lua în discuție oportunitatea exciziei chirurgicale.

Scanned with OKEN Scanner

12. PSORIAZISUL

Psoriazisul este o afecţiune cutanată cronică, care constă în leziuni bine delimitate, eritemato-scuamoase. Boala, de cauză necunoscută, apare la persoane cu predispoziţie genetică, fiind favorizată de intervenţia a o serie de factori a căror importanţă în declanşarea erupţiei este relativă. Este vorba de factori psihici, infecţioşi, climatici, metabolici, endocrini, medicamentoşi.

Forma clinică cel mai frecvent întâlnită este aceea de psoriazis vulgar, formă uscată, cu prognostic vital bun. În afara sa, au mai fost descrise o serie de forme grave şi rare de psoriazis exsudativ, şi anume: eritrodermia psoriazică, psoriazisul pustulos şi psoriazisul artropatic.

ASPECTE CLINICE

Psoriazisul vulgar. Din punct de vedere clinic, psoriazisul vulgar se caracterizează prin prezenţa leziunilor bine delimitate, mascate de scuame pluristratificate, alb-sidefii, foarte uşor detaşabile. *Gratajul metodic al lui Brocq,* care constă în raclarea strat cu strat a depozitului scuamos, prin zgâriere cu unghia sau cu un obiect ascuţit, evidenţiază:

– *semnul spermanţetului* = apariţia unei dungi albicioase, cu aspect micaceu de-a lungul zgârieturii;

– *semnul peliculei decolabile* = apariţia cuticulei Bulkley, pelicula cea mai profundă, situată imediat deasupra eritemului, roz, transparentă, netedă şi uscată;

– *semnul Auspitz* (semnul picăturilor de rouă sângerânde sau al punctelor hemoragice) = după îndepărtarea cuticulei Bulkley, pe fondul eritematos descoperit apar picături roşii, hemoragice.

Totodată, în psoriazis este adesea prezent *fenomenul Koebner,* care constă în apariţia, pe pielea unui psoriatic, a leziunilor eritemato-scuamoase caracteristice, în jurul unei înţepături sau zgârieturi.

Din punct de vedere subiectiv, psoriazisul vulgar este, de regulă, asimptomatic.

Localizarea leziunilor este, în general, simetrică şi interesează cu precădere coatele, genunchii, regiunea lombo-sacrată şi pielea păroasă a capului. Faţa este, de obicei, respectată. Interesarea mucoaselor, deşi rară, este totuşi posibilă.

S-au descris mai multe *forme clinice* de psoriazis vulgar, în funcţie de dimensiunile şi forma leziunilor:

– psoriazisul punctat – cu elemente mici, cât gămălia de ac;

– psoriazisul în picătură (gutat) – cu leziuni de 0,5–1 cm, asemănătoare unor picături;

– psoriazisul numular – cu leziuni rotunde sau ovalare, de 4–5 cm, cu margini regulate, asemănătoare unor medalioane sau monezi;

– psoriazisul în plăci şi placarde – forma clinică cea mai frecvent întâlnită;

– psoriazisul figurat – cu leziuni cu contur policiclic, cu aspect inelar, serpiginos etc.

Scanned with OKEN Scanner

După aspectul scuamei, au fost descrise următoarele forme clinice de psoriazis vulgar:

– psoriazisul hipertrofic, verucos – cu scuama mai groasă, cu marginile detaşate;

– psoriazisul rupiod – cu scuama dispusă în cercuri concentrice, în formă de con; o variantă a sa este psoriazisul ostraceu, în care scuamele realizează aspectul unei cochilii de scoică;

– psoriazisul inveterat sau elefantin – cu scuame mai groase şi mai aderente, persistente şi rezistente la tratament;

– psoriazisul cu scuama discretă, redusă la un guleraş epidermic situat la periferia eritemului, simulând coleretul lui Biett.

În funcţie de localizare, psoriazisul vulgar îmbracă aspecte deosebite în următoarele situaţii:

– *leziunile de la nivelul scalpului* sunt reprezentate de placarde circumscrise sau difuze, cuprinzând toată calota. Scuamele pot fi groase, onctuoase şi uşor detaşabile. Părul nu prezintă alterări, iar eritemul apare după îndepărtarea scuamelor sau la periferia placardelor, uneori la linia de inserţie a părului, când este afectată întreaga calotă. Subiectiv, leziunile psoriatice de la acest nivel sunt adesea pruriginoase;

– leziunile palmo-plantare frecvent îmbracă un aspect hiperkeratozic fisurat, asemănător unei eczeme;

– leziunile de la nivelul pliurilor (psoriazis inversat) nu prezintă scuamele caracteristice, datorită umezelii şi macerației de la acest nivel. Eritemul este însă intens şi bine delimitat;

– *leziunile de la nivelul feţei* sunt rar întâlnite şi s-a pus problema intervenţiei factorului actinic în apariţia lor, lucru cu totul deosebit, având în vedere acţiunea benefică, unanim acceptată, a expunerii la soare asupra erupţiei din psoriazis (psoriazisul actinic). În aceste situaţii eritemul este mai palid şi mai difuz, iar scuama mai fină, uneori îmbrăcând aspect seboreic;

– interesarea unghială este destul de frecvent întâlnită şi constă în leziuni nespecifice, precum: modificări de culoare, hiperkeratoză subunghială, onicoliză, incurbări ale marginilor libere ale unghiilor, straţiuni longitudinale. Cel mai frecvent întâlnite şi destul de caracteristice sunt depresiunile cupuliforme care realizează unghia „în degetar";

– interesarea mucoaselor este mai frecvent genitală. *Mucoasa bucală,* când este afectată, prezintă plăci proeminente cenuşii, albe sau gălbui, bine delimitate sau leziuni inelare, situate pe palat, mucoasa jugală, planşeul bucal şi limbă. Buzele pot prezenta o descuamare psoriaziformă.

Psoriazisul vulgar are o evoluţie cronică, cu pusee de activitate a bolii, urmate de perioade mai mult sau mai puţin îndelungate de remisiune clinică, în cursul cărora pielea are aspect normal.

Eritrodermia psoriazică. Eritrodermia psoriazică poate să apară ca primă fază de manifestare a bolii dar, mai frecvent, reprezintă agravarea unui psoriazis vulgar, care se instalează insidios sau brusc, ca urmare a acţiunii declanşatoare a

Scanned with OKEN Scanner

unor factori iritanţi locali (tratamentul topic cu cignolin, gudroane), sau generali (infecţii acute respiratorii, stress, sarcină, hipocalcemie, tratamente cu corticosteroizi).

Clinic, se remarcă un eritem generalizat, fiind cuprins tegumentul în întregime, *inclusiv faţa.* Starea generală este alterată, pacientul este febril, frisonează, prezintă adenopatie şi acuză prurit. Rapid se instalează o descuamare masivă, tegumentele fiind intens eritematoase, infiltrate, uscate sau cu exsudaţie. În acest stadiu, exfoliativ, trăsăturile caracteristice psoriazisului dispar. Frecvent se asociază şi o poliartrită, iar în fazele avansate fanerele sunt profund afectate. Ca urmare a exsudaţiei prelungite, pacientul prezintă tulburări ale termoreglării, hidroelectrolitice şi metabolice. Astfel, în formele grave, bolnavul este deshidratat, oliguric, expus infecţiilor şi decompensărilor viscerale, iar investigaţiile bioumorale relevă deperdiţie electrolitică şi proteică, anemie, azotemie.

Psoriazisul pustulos. Psoriazisul pustulos este o formă de psoriazis exsudativ caracterizată, din punct de vedere clinic, prin prezenţa pustulelor sterile nefoliculare. Ca şi eritrodermia psoriazică şi psoriazisul pustulos poate să apară d'emblée sau poate fi o fază evolutivă a unui psoriazis vulgar, instalată ca urmare a acţiunii aceloraşi factori declanşatori, locali sau generali, amintiţi. În funcţie de întinderea leziunilor, s-au descris formele localizate şi cele generalizate de psoriazis pustulos.

Psoriazisul pustulos localizat este circumscris la o zonă anatomică, de obicei palmele şi plantele şi evoluează fără simptomatologie generală.

Psoriazisul pustulos generalizat afectează tegumentele întregului corp şi sunt prezente şi simptome generale. Au fost descrise mai multe tipuri de psoriazis pustulos generalizat, dar forma cea mai gravă, care asociază şi leziuni ale *mucoasei bucale*, este aceea de psoriazis pustulos generalizat tip Zumbusch. Această formă clinică se caracterizează printr-o erupţie eritemato-scuamoasă generalizată, iar în jurul şi pe leziunile psoriatice apar pustule nefoliculare mici, care cresc rapid în dimensiuni şi confluează între ele. Faţa, palmele şi plantele sunt, de regulă, respectate. Starea generală este alterată, pacientul este febril, prezintă adenopatie, artropatie şi interesarea fenerelor, în special a unghiilor care sunt îngroşate sau detaşate datorită pustulelor subunghiale. *Mucoasa bucală* şi limba sunt adesea interesate, prezentând pustule grupate, urmate rapid de leziuni erozive circinate. Aspectul limbii este, atât clinic cât şi histologic, identic cu cel al limbii geografice.

În câteva zile survine o descuamaţie scarlatiniformă, dar apar noi buchete de pustule. Regresiunea poate surveni în câteva săptămâni, dar frecvent recidivează, evoluţia fiind adesea mortală.

Psoriazisul artropatic. Psoriazisul artropatic se defineşte ca fiind o entitate clinică ce se caracterizează prin leziuni cutanate de psoriazis asociate cu artropatie deformantă distructivă şi anchilozantă, cu testele serologice pentru poliartrită reumatoidă negative. Uneori erupţia psoriazică îmbracă forma pustuloasă sau eritrodermică, caz în care afectarea *mucoasei bucale este posibilă*, sub forma aspectelor descrise anterior.

Scanned with OKEN Scanner

DIAGNOSTICUL PSORIAZISULUI

Diagnosticul psoriazisului se pune, de obicei, uşor, pe baza aspectului clinic caracteristic al leziunilor, anamneza fiind şi ea de mare ajutor.

Rareori este necesar să se recurgă la examenul histopatologic, care relevă următoarele modificări: acantoză, alungirea crestelor interpapilare, reducerea până la dispariţie a stratului granulos, parakeratoză, edem papilar cu subţierea epidermului suprapapilar şi prezenţa abceselor Munro-Sabouraud în epidermul superior, formate din 6–8 polinucleare. În eritrodermia psoriazică se adaugă modificări asemănătoare celor din eczemă, cu zone de spongioză evidente, iar în psoriazisul pustulos caracteristice sunt pustulele spongiforme Kogoj-Lapière, alcătuite din polinucleare separate unele de altele prin keratinocite cu contur îngroşat.

În psoriazisul artropatic semnele radiologice sunt de mare interes diagnostic, anomaliile interesând cu precădere articulaţiile interfalangiene distale, falangele terminale şi articulaţiile sacroiliace. Absenţa unei serologii specifice poliartritei reumatoide, în special a factorului reumatoid, este de asemenea un aspect important pentru precizarea diagnosticului de psoriazis artropatic.

DIAGNOSTICUL DIFERENŢIAL AL PSORIAZISULUI

Psoriazisul vulgar trebuie uneori diferenţiat de dermatita seboreică, pitiriazisul rozat Gibert, eczematide psoriaziforme, eczema, dermatofiţiile şi candidozele, dermatozele lichenoide, parapsoriazisul în plăci şi placarde, mai rar cel în picătură, sifilidele secundare (papulo-scuamoase, psoriaziforme) etc.

Eritrodermia psoriazică trebuie deosebită de eritrodermiile de altă etiologie: infecţioase, medicamentoase, hematologice, ihtiozice, alergice etc. Totodată, este necesar să se facă diagnosticul diferenţial cu psoriazisul eritrodermic universal, în cazul căruia leziunile generalizate sunt separate prin porţiuni de tegument sănătos, pruritul lipseşte şi starea generală este bună.

Psoriazisul pustulos trebuie deosebit de stafilodermiile banale, candidozele rampante, septicemii, eczema impetiginizată etc.

În cazul psoriazisului artropatic se impune diagnosticul diferenţial cu poliartrita reumatoidă, guta, boala Reiter, artritele septice şi spondilita anchilopoietică.

TRATAMENTUL PSORIAZISULUI

În psoriazisul vulgar *tratamentul local* este cel mai adesea suficient. El constă în aplicarea de substanţe keratolitice (acid salicilic 3–5%, rezorcină 2–3%, uree 5–10%, acetat de vitamină A 0,3%) pentru îndepărtarea scuamelor, iar apoi se utilizează o substanţă reductoare, pentru albirea leziunilor. În acest scop, în practica medicală curentă, se utilizează cignolinul în concentraţii progresiv crescânde, de la 0,1% până la 1–3%. Se mai pot utiliza:

– gudroanele – care, ca şi cignolinul, nu se aplică pe faţă, scalp şi la nivelul pliurilor;

– sărurile de mercur – calomel (pentru pielea păroasă a capului), precipitat alb de mercur (pentru faţă);

Scanned with OKEN Scanner

– coloranți – eozina, care se poate asocia cu ultravioletele;
– dermatocorticoizii – Diprosalic, Dermovate, Ultralan, Advantan, Elocom etc. – cu precauțiile necesare în cursul unei terapii cortizonice.

Ca tratament local se poate utiliza și fotochimioterapia: PUVA = psoralen per os urmat de aplicarea de UVA, recomandată mai ales în formele întinse și în cele rezistente la terapia locală clasică și Re PUVA = retinoid aromatic per os 1–3 săptămâni urmat de PUVA.

Tratamentul general este necesar în psoriazisul exsudativ și în acele forme de psoriazis vulgar cu leziuni multiple, generalizate și rezistente la tratamentul local. Se recomandă citostaticele (Methotrexat 15 mg/săptămână, per os, câte 5 mg la 12 ore), Ciclosporina, retinoizii aromatici (Tigason), vitamina D_3 și analogii săi (calcipotriol). Corticoterapia generală este contraindicată în psoriazisul vulgar, favorizând transformarea sa într-o formă exsudativă, dar este utilă în eritrodermia psoriazică și în psoriazisul pustulos generalizat. În psoriazisul artropatic se preferă antiinflamatoarele nesteroide, eventual sărurile de aur, care însă pot conduce la eritrodermizări.

Ca tratament adjuvant se utilizează, după caz, administrarea de sedative și vitamine (A, D_2, B_6, B_{12}, F).

Efecte deosebit de favorabile s-a dovedit a avea *cura heliomarină*, care se recomandă pe perioadă de cel puțin 25 zile.

13. DERMATOZELE BULOASE MAJORE

Maladiile buloase sunt afecțiuni caracterizate din punct de vedere clinic prin prezența bulei, cu leziune elementară.

Cel mai frecvent întâlnite în practica dermatologică sunt: pemfigusurile, dermatita herpetiformă Dühring-Brocq, epidermoliza buloasă și porfiriile cutanate.

PEMFIGUSURILE

Pemfigusurile sunt dermatoze cronice, de cauză necunoscută, caracterizate prin formarea bulelor ca urmare a unui proces de acantoliză în stratul malpighian. Ele se pot produce printr-un mecanism autoimun sau neautoimun.

Pemfigusurile autoimune, provocate de autoanticorpi din clasa IgG, sunt, la rândul lor, clasificate în:

– Pemfigusuri profunde, cu bula situată în stratul malpighian profund; au ca reprezentant principal pemfigusul vulgar;
– Pemfigusuri superficiale, cu bula situată în stratul malpighian superficial.

Pemfigusurile neautoimune se datorează unor anomalii epidermice genetice.

Scanned with OKEN Scanner

Pemfigusul vulgar

Pemfigusul vulgar este o dermatoză buloasă majoră intraepidermică, întâlnită în special la adulți, vârsta medie de debut fiind de 45 de ani, dar se poate întâlni și sub vârsta de 2 ani, chiar la copii. Boala are o evoluție gravă, cu prognostic rezervat. Netratată, ea conduce la exitus în 6 luni până la 2 ani, ca urmare a infecțiilor secundare, a dezechilibrelor hidro-electrolitice și protidice, a anemiei și a caşexiei.

Aspecte clinice. Peste jumătate din cazuri debutează insidios cu leziuni ale *mucoasei bucale* care pot precede cu luni de zile și chiar ani erupția cutanată. Bule intacte se remarcă rar la nivelul cavității bucale, cel mai frecvent fiind prezente eroziuni dureroase, cu tendință redusă la vindecare și extindere periferică prin decolare epidermică progresivă. Zonele denudate sunt largi, cu resturi epiteliale și disconfort sever. Leziunile pot apărea oriunde în gură, dar cu predilecție pe zonele expuse traumatismelor, precum limba, palatul și mucoasa jugală.

Alteori, afecțiunea are un debut brusc, erupția cutanată caracteristică fiind prima manifestare a bolii. Bulele sunt localizate pe tegument indemn, au dimensiuni variate, de la un bob de mazăre la un pod de palmă, la început sunt în tensiune, apoi devin flasce, iar conținutul lor este seros la început, după care se tulbură și poate deveni purulent, prin suprainfecție, sau hemoragic, în formele grave. Erupția este generalizată, cu elemente mai dense în zonele supuse presiunii.

În evoluție, bulele se sparg lăsând eroziuni ce se vor acoperi de cruste, care după câteva săptămâni cad, lăsând pete hiperpigmentate tranzitorii (dacă nu sunt tratate). Bulele apar în valuri succesive, erupția având caracter pseudopolimorf. Semnul Nicolsky este pozitiv, relevând o fragilitate tegumentară anormală. Semnul Nicolsky constă în aceea că, apăsând cu degetul pe pielea sănătoasă, mai ales asupra unui plan osos, se produce dezlipirea epidermului. Subiectiv pacientul acuză senzație de usturime, dureri intense la nivelul zonelor denudate.

Erupției cutanate i se asociază enantemul digestiv, care îngreunează mult alimentația pacientului. Leziunile pot interesa și mucoasa laringiană, conducând la răguşeală cronică, precum și mucoasele pituitară și genitală. Starea generală se deteriorează progresiv, bolnavul este astenic, poate prezenta diverse manifestări neuro-psihice, tulburări digestive, iar în fazele terminale se instalează caşexia. Febra lipseşte inițial, dar apare pe parcurs cu ocazia unui nou val eruptiv sau mai ales a unei suprainfecții.

Diagnosticul se pune pe baza elementelor clinice asociate cu investigațiile de laborator:

– citodiagnosticul Tzanck relevă prezența celulei acantolitice în produsul de raclaj al planşeului bulei;

– examenul histopatologic evidențiază procesul de acantoliză, cu formarea bulelor situate în stratul malpighian profund, având planşeul format din stratul bazal aderent la derm;

– imunofluorescența directă pune în evidență depozite de IgG la nivelul leziunilor cutanate, realizând o fluorescență cu aspect reticulat, în „fagure de miere";

– imunofluorescența indirectă relevă anticorpii ICS (substanță intercelulară) circulanți din sângele periferic al bolnavilor.

Scanned with OKEN Scanner

Diagnosticul diferențial trebuie făcut cu celelalte forme clinice de pemfigus, cu maladia Dühring-Brocq, eritemul polimorf forma buloasă, sindromul Lyell, toxidermiile buloase, lichenul plan bulos, epidermoliza buloasă, impetigo bulos. Leziunile bucale se pot confunda cu cele din sifilisul secundar, cu aftele, cu diverse stomatite (foarte des, când debutul este în cavitatea bucală și este confundat de medicii stomatologi și ORL-iști cu stomatite banale).

Tratamentul constă în corticoterapie generală cu Prednison în doză de atac de 1–2,5 mg/kg corp/zi, fără a depăși 300 mg/zi. După involuția leziunilor (circa 2 luni) se scade treptat la o doză de întreținere de 40–60 mg/zi, care se menține timp îndelungat. În perioada tratamentului de întreținere se poate asocia un citostatic (Imuran, Ciclofosfamidă).

Tratamentul local constă în excizia bulelor și badijonarea lor cu coloranți, urmate apoi de aplicarea de dermatocorticoizi combinați cu antibiotice. Pe leziunile bucale se aplică Kenalog Orabase de 1–3 ori zilnic. În lipsa acestor preparate se pot face atingeri cu suspensii glicerinate care conțin antiseptice și corticoizi:

Rp/ Hidrocortizon acetat 100 mg
Neomicină 3 g
Metronidazol / Clorură de sodiu / āā 2 g
Nistatin 3 g
Vitamina B_1 f II
Vitamina B_2 f IV
Vitamina B_6 f II
Vitamina A uleioasă flac. II
Xilină f IV
Glicerină ad 100 g

DERMATITA HERPETIFORMĂ DÜHRING-BROCQ

Dermatita herpetiformă Dühring-Brocq este o afecțiune cutanată cronică, de cauză încă necunoscută și controversată, caracterizată printr-o erupție veziculo-buloasă pruriginoasă și dureroasă asociată cu o enteropatie cronică prin intoleranță la gluten. Boala este mai frecventă la bărbații tineri și evoluează în puseuri de săptămâni sau luni, între accese tegumentele având aspect normal.

Aspecte clinice. Afecțiunea debutează cu o erupție eritematoasă de tip urticarian, care poate fi precedată de prurit și dureri în zona de apariție a leziunilor. Pe acest fond apar apoi vezicule și bule, frecvent cu tendință la grupare în buchet, care se rup ușor și se acoperă cu cruste, astfel încât în perioada de stare erupția capătă un aspect polimorf, cu dispoziție figurată, circinată sau în placarde, simetrică, pe fețele de extensie ale membrelor, fese și regiunea scapulară. Subiectiv, se asociază prurit și dureri. Mucoasele sunt mai rar afectate. Leziunile bucale sunt discrete și tind să apară după mai multe pusee eruptive cutanate, cu totul excepțional fiind prima manifestare a bolii. Ele se pot localiza oriunde la nivelul mucoasei cavității bucale și constau în vezicule mici, grupate ca și cele tegumentare. După ce se rup

Scanned with OKEN Scanner

sunt dureroase. Starea generală este bună. Un semn particular al bolii îl reprezintă sensibilitatea deosebită a leziunilor la iod (semnul Jadassohn). Semnul Nicolsky este negativ.

Manifestărilor cutanate li se asociază o enteropatie glutenică, manifestată clinic prin diaree recidivantă, rebelă la tratament, care poate conduce la un sindrom de malabsorbție.

Diagnosticul se pune pe baza aspectelor clinice mai sus descrise, asociate cu investigațiile de laborator:

– citodiagnosticul Tzanck pune în evidență numeroase eozinofile în lichidul din bulă;

– examenul histopatologic arată prezența bulei subepidermice și a microabceselor Piérard-Dupont în vârful papilelor dermice;

– imunofluorescența directă evidențiază depozite granulare de IgA la nivelul dermului papilar, iar imunofluorescența indirectă este negativă.

Un semn orientativ important pentru diagnostic este eozinofilia sanguină. Enteropatia asociată este trădată atât clinic cât și de probele de laborator (examenul coprologic pentru digestie și proba cu trioleină I^{131} care evidențiază steatoreea, testul la D-xiloză). Biopsiile etajate ale mucoasei jejunale completează diagnosticul prin punerea în evidență a atrofiei parcelare a vilozităților intestinale.

Diagnosticul diferențial trebuie făcut cu pemfigusul vulgar, pemfigusul benign familial Hailey-Hailey, eritemul polimorf, epidermoliza buloasă, impetigo herpetiform, porfiriile cutanate, reacțiile postmedicamentoase veziculo-buloase și o serie de alte erupții buloase precum varicela, herpesul, zona zoster generalizată etc.

Tratamentul constă în administrarea Dapsonei (Disulon) în doze de 50–150 mg/zi, care conduc la dispariția leziunilor în câteva luni, după care se menține o doză de întreținere de 25 mg/săptămână, timp de 6–8 săptămâni. Pe parcursul acestui tratament, pacientul va fi supravegheat pentru a depista eventualele reacții adverse ale disulonului, cele mai de temut fiind anemia hemolitică și methemoglobinemia. Ca urmare, se vor controla săptămânal hemoleucograma și bilirubinemia serică, iar în cazul methemoglobinemiei, detectabilă prin coloratia violacee a tegumentelor și mucoaselor, se recomandă sistarea sulfonei și administrarea de vitamină C și albastru de metilen.

Ca alternativă la Disulone se pot utiliza sulfametoxipiridozină 3 tablete/zi sau corticoterapie, iar ca medicație adjuvantă se recomandă triferment, glubifer, vitamine, antihistaminice.

La acestea se adaugă un regim alimentar fără gluten, care se realizează prin eliminarea din alimentație a făinoaselor de grâu, a peștelui, berii, lichiorurilor. Totodată se vor înlătura medicamentele ce conțin iod.

EPIDERMOLIZA BULOASĂ

Epidermoliza buloasă reprezintă un grup de afecțiuni determinate genetic, caracterizate prin erupții buloase care apar spontan sau după traumatisme minore.

Există numeroase clasificări ale diverselor forme de epidermoliză buloasă, dintre care o redăm, ca fiind mai sistematizată, pe următoarea (Rook):

Epidermolize buloase cu transmitere autozomal dominantă:

– Epidermoliza buloasă simplă generalizată (Koebner);

Scanned with OKEN Scanner

– Epidermoliza buloasă a mâinilor şi picioarelor (Cockayne);
– Epidermoliza buloasă distrofică.

Epidermolize buloase cu transmitere autozomal recesivă:

– Epidermoliza buloasă distrofică generalizată (polidisplazică, Hallopeau-Siemens);
– Epidermoliza buloasă distrofică localizată;
– Epidermoliza buloasă generalizată gravă, letală (Herlitz).

În afara acestora s-a descris şi o formă de epidermoliză buloasă dobândită, care debutează la vârsta adultă şi se asociază şi cu alte afecţiuni precum: diabetul zaharat, amiloidoza, tuberculoza, boala Crohn etc.

Dintre acestea, ne vom referi cu precădere la cele în care leziunile interesează şi tegumentele extremităţii cefalice şi mucoasa cavităţii bucale.

Aspecte clinice

EPIDERMOLIZA BULOASĂ SIMPLĂ GENERALIZATĂ este cea mai frecventă formă şi debutează de obicei după naştere sau în primii ani de viaţă.

Din punct de vedere clinic, această varietate de epidermoliză buloasă se caracterizează prin formarea de bule după traumatisme uşoare, având sediul de electie pe tegumentele expuse (mâini, picioare). Bulele sunt în tensiune, cu conţinut clar, se vindecă fără cicatrice, dar lasă pete pigementate, tranzitorii. Semnul Nicolsky este, în general, negativ. Nu sunt afectate fanerele. Mucoasa bucală este interesată în circa 20% din cazuri, leziunile buloase provocate de masticaţie fiind puţin grave.

Starea generală este bună. Evoluţia este îndelungată, cu ameliorări sau chiar vindecări spontane spre pubertate sau maturitate.

EPIDERMOLIZA BULOASĂ DISTROFICĂ este o formă mai severă de boală care, în cazul transmiterii autozomal dominante, debutează în prima copilărie, în timp ce, în cazul transmiterii recesive, debutul se situează chiar la naştere. Se constată erupţii care apar spontan sau provocate, localizate sau generalizate, constituite din bule mari şi flasce, uneori hemoragice. Semnul Nicolsky este pozitiv. Bulele se vindecă cu cicatrice atrofice care, cu timpul, devin mutilante, conducând la dispariţia porţiunilor distale ale degetelor, sudarea acestora şi transformarea bolnavului într-un infirm. Pe cicatricele cutanate se pot dezvolta epitelioame spinocelulare.

Părul este rarefiat, uneori apar zone de alopecie cicatriceală, iar unghiile sunt rudimentare sau absente.

La nivelul mucoasei bucale apar bule, eroziuni şi ulcere dureroase care îngreunează alimentaţia, iar cicatricele care se formează pot oblitera şanţul gingivolabial şi pot limita mişcările limbii. În jurul fostelor bule se remarcă adesea numeroase leziuni de tip milium, formate prin detaşarea unor insule de epiteliu. Totodată, cicatricele pot fi urmate de plăci leucoplazice pe care, în final, se dezvoltă carcinoame. Dinţii sunt frecvent malformaţi, ambele dentiţii fiind afectate. Se remarcă prezenţa microdonţiei, suprafaţa dinţilor este adâncită, emailul imperfect, iar dinţii sunt predispuşi la carii precoce şi severe.

Laringele este interesat în mod similar, iar apariţia bulelor recurente la nivelul esofagului este relativ frecventă, reprezentând o manifestare gravă a bolii, deoarece conduce la stricturi esofagiene. Interesarea conjunctivală este, din fericire, rară dar determină cicatrice severe atunci când apare.

Scanned with OKEN Scanner

Dezvoltarea staturo-ponderală şi neuropsihică este de obicei normală în forma autozomal dominantă, în timp ce în cazul transmiterii recesive bolnavul are o dezvoltare staturo-ponderală insuficientă iar dezvoltarea intelectuală poate fi normală dar, de multe ori, apar modificări ale SNC.

Evoluţia este gravă, cu prognostic rezervat, pacientul fiind prost nutrit datorită leziunilor mucoasei bucale şi esofagiene, cu anemie severă şi expus infecţiilor, la care se adaugă mutilaţiile importante ce apar pe parcurs: sindactilie, ectropion etc.

EPIDERMOLIZA BULOASĂ LETALĂ (SINDROM HERLITZ) apare imediat după naştere, bulele cu caracter hemoragic fiind adesea localizate iniţial în jurul unghiilor. În câteva zile erupţia se generalizează, respectând palmele şi plantele. După ruperea bulelor rămân eroziuni care au tendinţă foarte redusă la vindecare, astfel încât nu se remarcă cicatrice şi leziuni de tip milium, iar riscul infecţiilor este foarte ridicat.

Mucoasa bucală este afectată întotdeauna, ulceraţiile ce rezultă în urma deschiderii bulelor fiind dureroase şi împiedicând alimentaţia. Dinţii sunt malformaţi, decoloraţi şi cad repede. S-au citat şi cazuri cu vezicule pe trahee, bronhiole şi ductele biliare, interesarea organelor interne fiind frecventă.

Sindromul Herlitz conduce în mai mult de jumătate din cazuri la moartea intrauterină a fătului, restul decedând în primele luni de viaţă.

EPIDERMOLIZA BULOASĂ DOBÂNDITĂ este o formă mai rar întâlnită de epidermoliză buloasă, care apare la adulţi fără istoric familial. Ea se caracterizează prin bule care debutează după traumatisme şi lasă după vindecare cicatrice atrofice înconjurate de grăunţi de milium. Poate fi interesată şi mucoasa bucală, unde apar bule hemoragice localizate pe palat şi gingii şi lasă plăci leucoplazice. Se asociază distrofii unghiale, iar semnul Nicolsky este pozitiv.

Diagnosticul de epidermoliză buloasă determinată genetic se bazează pe debutul la naştere sau în prima copilărie a erupţiei buloase cu caracterele clinice descrise anterior.

Examenul histopatologic arată prezenţa bulelor cu sediul variabil apărând prin clivajul straturilor celulare.

Pentru a pune diagnosticul de epidermoliză buloasă dobândită trebuie îndeplinite 4 condiţii: leziunile să aibă caracterul celor din epidermoliza buloasă distrofică, să apară la vârsta adultă, să nu existe cazuri de epidermoliză buloasă în familie, iar alte afecţiuni buloase cutanate să fie excluse.

Diagnosticul diferenţial se impune a se face cu pemfigusul vulgar, pemfigusul benign familial Hailey-Hailey, dermatita herpetiformă Dühring-Brocq, porfiria cutanată tardivă etc.

Tratamentul epidermolizei buloase este decepţionant. În primul rând se recomandă preventiv evitarea traumatismelor. Rezultate parţiale şi de scurtă durată se obţin prin corticoterapie şi administrarea vitaminei E. În formele cicatriceale se recomandă inhibitori ai colagenazei (Fenitoin) şi retinoizi aromatici (Tigason). Se mai pot folosi vitaminele A, B_{12}, C, PP, hormoni anabolizanţi (Naposim, Madiol) şi se recomandă prevenirea sau tratamentul eventualelor infecţii la care sunt expuşi aceşti bolnavi.

Tratamentul local al bulelor constă în pansamente sterile şi aplicarea de topice cu antibiotice pentru a preveni infecţiile secundare.

La acestea se adaugă, în formele distrofice, tratamente stomatologice şi chirurgie plastică operatorie.

Scanned with OKEN Scanner

Porfiriile cutanate sunt afecțiuni cronice determinate de defecte înnăscute sau dobândite în cursul vieții ale metabolismului porfirenelor.

PORFIRIA CUTANATĂ TARDIVĂ este o porfirie cutanată hepatică, cea mai frecvent întâlnită în practica dermatologică, datorată absenței uroporfirinogendecarboxilazei hepatice, ceea ce conduce la acumularea și eliminarea în exces a uro- și coproporfirinelor prin urină. Boala se întâlnește cu precădere la bărbații adulți, etilici, alcoolul fiind factorul declanșator cel mai frecvent incriminat în această afecțiune.

Aspecte clinice. Afecțiunea debutează prin bule care apar după expunerea la soare, după traumatisme locale, chiar minore, sau după exces de alcool. Localizarea de elecție este la nivelul extremității cefalice de la nivelul fețelor dorsale ale mâinilor. Bulele cu conținut clar sau sero-hematic, au diametrul de 3–10 mm, în unele regiuni (urechi, ceafă) putând să fie mai voluminoase. Ele se rup în 2–3 zile și rezultă exulcerații care se acoperă de cruste aderente. După eliminarea lor rămân pete hiperpigmentate sau macule atrofice rotunde și netede, de nuanță roz, brună sau albicioasă. Paralel apar alte bule, erupția căpătând un aspect polimorf.

Pe fața dorsală a mâinilor și degetelor și uneori pe față și ceafă se pot dezvolta numeroase microchisturi cornoase, granulații albicioase cât o gămălie de ac, diseminate sau grupate liniar.

Un alt semn cutanat caracteristic este hipertricoza (nevirilizantă) care este mai evidentă la tâmple și obraji, dar uneori poate interesa și trunchiul. Părul are o textură variată, de la fină la aspră, și culoare de la foarte deschis la închis. Bărbații acuză dificultăți la bărbierit, iar barba crește pe zone ce se extind în sus. O formă particulară de hipertricoză severă este cea care conduce la aspectul de maimuță și a foste descrisă în Turcia, la copii intoxicați cu hexaclorbenzen.

Alte modificări cutanate care se constată în porfiria cutanată tardivă constau în discromii. După mai multe pusee eruptive pielea afectată capătă o pigmentație durabilă sub formă de pete cafenii, brune sau negre. Uneori se observă un aspect reticular sau alternanțe de zone hiperpigmentate cu altele depigmentate, tegumentele interesate luând aspect poikilodermic.

Cu timpul pacientul dezvoltă și un tablou de dermatoză actinică cronică, modificările țesutului elastic conducând la apariția unui facies îmbătrânit prematur. Se remarcă aspectul de piele tăbăcită de vreme, ceroasă și ridată la nivelul feței, gâtului și mâinilor, realizându-se diverse forme clinice: pielea citreină, elastoză chistică și nodulară Favre-Racouchot, cutis romboidalis etc. În unele cazuri, după un timp, pot apărea leziuni sclerodermiforme ale feței, gâtului, decolteului și pielii păroase a capului. În regiunea preauriculară ele se complică frecvent cu calcinoză și microliții se elimină prin ulcere atone care nu se cicatrizează decât după eliminarea totală a depozitelor calcare.

Pielea păroasă a capului poate fi interesată printr-o alopecie care debutează la marginea inserției părului. S-au descris și atingeri unghiale.

Diagnosticul se bazează pe aspectele clinice ale bolii asociate cu datele anamnestice (bărbat adult alcoolic), confirmarea fiind dată de investigațiile de laborator care pun în evidență eliminarea crescută a porfirinelor prin urină. Sideremia

Scanned with OKEN Scanner

este şi ea crescută, apar modificări ale probelor hepatice şi, frecvent, hiperglicemia este prezentă. Examenul histopatologic pune în evidenţă prezenţa bulei subepidermice, cu planşeul format din papilele dermice, iar puncţia hepatică arată deficitul enzimei uroporfirinogendecarboxilază.

Diagnosticul diferenţial trebuie făcut cu celelalte porfirii, cu pseudoporfiriile determinate de acidul nalidixic, furosemid, ciclosporină, cu maladia Dühring-Brocq, eritemul polimorf bulos etc. Urina colorată din porfiria cutanată tardivă trebuie diferenţiată de cea din hemoglobulinurii şi hematurii, precum şi de urinele colorate în roşu în urma consumului unor medicamente (piramidon, fenotiazină) sau alimente (sfeclă, rubarbă).

Tratamentul constă în primul rând din sistarea consumului de alcool, măsură care uneori poate fi suficientă pentru a conduce la ameliorări spectaculoase. De asemenea, se recomandă evitarea tuturor factorilor toxici hepatici, precum alimentele grase, conservele, estrogenii, diversele medicamente hepatotoxice. Evitarea traumatismelor şi a expunerilor la soare sunt absolut necesare.

Tratamentul puseelor eruptive se face prin sângerări sau, ca alternativă, se recomandă chelatorii de fier (Desferal, EDTA) sau antimalaricele de sinteză.

Medicaţia hepatoprotectoare este utilă (Fosfobion, Esenţiale, Mecopar, Metaspar), de asemenea vitaminele, anabolizantele şi uneori se recomandă Prednison în doze medii şi cure scurte având influenţă favorabilă şi asupra hepatopatiei cronice.

Tratamentul local constă în pomezi protectoare antisolare şi toaleta bulelor, urmată de aplicarea de dermatocorticoizi şi topice cu antibiotice.

14. MANIFESTĂRI ALERGICE CUTANTE

NOŢIUNI DE IMUNOLOGIE ŞI ALERGOLOGIE

Imunitatea reprezintă ansamblul mecanismelor biologice care asigură apărarea şi integritatea celulelor şi ţesuturilor organismului uman prin eliminarea substanţelor străine şi agenţilor infecţioşi la care acesta este expus.

Imunitatea constă în două procese distincte: imunitatea nespecifică sau naturală şi imunitatea specifică sau dobândită, caracterizată prin memoria imunologică.

Imunitatea nespecifică constă în mecanisme de apărare declanşate de către bacterii, levuri, paraziţi, substanţe toxice ce acţionează la nivel cutaneo-mucos. Aceste mecanisme sunt următoarele:

– fagocitarea microorganismelor de către polimorfonucleare şi macrofage;

– activarea sistemului complement ce stă la originea unei reacţii inflamatorii cu scop de a limita extensia infecţiei;

Scanned with OKEN Scanner

– producerea de interferon;

– mecanisme de apărare locală, cum ar fi: aciditatea gastrică, peristaltismul intestinal, flora microbiană comensală a tubului digestiv şi vaginului, secreţia de mucus, mişcările cililor căilor aeriene, vomismentele, diareea, expectoraţia, lăcrimarea, ce favorizează eliminarea microorganismelor sau substanţelor toxice.

Imunitatea specifică rezidă în recunoaşterea moleculelor antigenice de către molecule complementare foarte diverse (receptori antigenici), de pe limfocitele T şi B, precum şi în producerea de interacţiuni celulare diverse şi mediatori solubili.

Imunitatea specifică şi nespecifică pun în joc celule (imunitate mediată celular) sau molecule solubile în lichidele biologice (imunitate umorală).

Antigenele

Antigenele sunt structuri moleculâre complexe recunoscute ca străine (non-self) de către celulele imunocompetente.

Receptorii antigenici sunt de două categorii: receptori ai limfocitelor B şi receptori ai limfocitelor T.

Epitopii sau determinanţii antigenici corespund unor zone de pe suprafaţa antigenului care se cuplează cu situsuri complementare – paratopi – de la nivelul receptorilor antigenici ai limfocitelor.

Epitopii au două proprietăţi importante: specificitatea şi imunogenicitatea.

Specificitatea este proprietatea unui epitop de a se lega de un paratop al anticorpului.

Imunogenicitatea este capacitatea unui epitop de a induce un răspuns imun în organism.

Antigenele pot fi: proteine, polizaharide, lipide. Proteinele sunt molecule foarte antigenice datorită polimorfismului structural şi diferenţelor ce există între specii şi chiar între indivizi ai aceleiaşi specii sau molecule ale aceluiaşi organism. Polizaharidele sunt slab imunogene, iar lipidele nu sunt de obicei antigenice.

Alergenii pot fi clasificaţi (Conu) în *exoalergeni* şi *endoalergeni*. Exoalergenii cuprind: alergeni alimentari (trofalergeni), medicamentoşi (farmacoalergeni), alergeni inhalanţi (pneumalergeni), alergeni chimici de contact şi, în sfârşit, bioalergeni. Printre endoalergeni pot fi incluse diferite bacterii şi fracţiuni antigenice ale lor, unii produşi fiziologici, foliculina, progesteronul, testostoronul ca şi autoantigenele care rezultă în urma acţiunii unor factori infecţioşi, chimici sau fizici asupra ţesuturilor proprii.

După modul în care acţionează, alergenii pot fi completi (substanţe de natură proteică) sau incompleţi (haptenele).

Haptenele sunt substanţe cu masă moleculară mică ce nu sunt antigenice, dar pot induce un răspuns imun în anumite condiţii – atunci când sunt cuplate la o macromoleculă (proteină sau polizaharidă) purtătoare. Când acestea se fixează pe proteinele membranelor celulare ale organismului (de exemplu după aplicaţii locale de substanţe ce conţin haptene) pot induce un răspuns imun celular mediat de limfocitele T (eczema de contact la crom, nichel, substanţe de origine vegetală, medicamente, coloranţi, dinitroclorbenzen etc.).

Scanned with OKEN Scanner

Anticorpii

Moleculele imunității specifice sunt pe de o parte imunoglobulinele (anticorpii) sub formă solubilă în lichidele biologice sau cuplate la receptorii membranari de la suprafața limfocitelor B și pe de altă parte receptorii limfocitelor T pentru antigene.

Imunoglobulinele sunt molecule complexe formate din două categorii de lanțuri polipeptidice: lanțurile ușoare (L) și lanțurile grele (H) care definesc tipul clasei și subclasei de imunoglobuline. Aceste lanțuri pot fi împărțite în două porțiuni (prin clivaj enzimatic): porțiunea fragmentelor F_{ab} variabile, care se combină cu antigenul și cea a fragmentelor F_c prin care imunoglobulinele se pot fixa la nivelul receptorilor celulari.

Există cinci clase de imunoglobuline:

1. *Imunoglobulinele G* (IgG): reprezintă clasa majoritară de imunoglobuline din ser, cele mai eficace în apărarea antimicrobiană prin aglutinarea și liza germenilor precum și prin neutralizarea exotoxinelor bacteriene. Au greutate moleculară mică și pot traversa placenta.

2. *Imunoglobulinele M* (IgM): sunt caracteristice răspunsului imun primar, locul lor fiind luat în cursul răspunsului imun secundar de către IgG. Se fixează la membrana celulelor implicate în reacțiile imune și pot activa complementul. Au greutate moleculară mare și nu traversează placenta.

3. *Imunoglobulinele A* (IgA): se găsesc în ser, dar și în diverse secreții de la nivelul mucoaselor (salivă, secreții lacrimale, nazale, bronșice, vaginale, intestinale, laptele matern). Au rol în apărarea antibacteriană de la nivelul mucoaselor, împiedicând pătrunderea alergenelor exogene. Nu traversează placenta.

4. *Imunoglobulinele D* (IgD): au un rol incomplet cunoscut, intervenind, se pare, în activarea limfocitelor T și B în cursul răspunsului imun.

5. *Imunoglobulinele E* (IgE): au un rol în reacțiile alergice, legându-se la receptorii specifici de pe membranele mastocitelor și bazofilelor, și în potențarea răspunsului imun prin stimularea captării și prezentării antigenelor de către celulele prezentatoare de antigen.

Celulele implicate în răspunsul imun

– *Limfocitele B,* care, stimulate de antigen, se multiplică și se diferențiază în plasmocite ce secretă anticorpii.

– *Limfocitele T,* stimulate antigenic se diferențiază în limfocite T reglatoare care, la rândul lor, sunt limfocitele T helper și limfocitele T supresoare (cu rol modulator al imunității) și în limfocite T efectoare, citotoxice sau activatoare ale altor celule. Acțiunea limfocitelor T se exercită fie direct prin interacțiune membranară, fie prin secreția de mediatori solubili – citokine – care se leagă de receptorii specifici ai diferitelor celule.

– *Celulele NK* (natural killer) au, de asemenea, rol citotoxic asupra particulelor străine.

Scanned with OKEN Scanner

– Celule auxiliare ale imunității: macrofagele (cu rol în prezentarea antigenului către limfocit, rol citotoxic și imunomodulator prin secreția de prostaglandine, leucotriene etc.), polinucleare neutrofile, eozinofile și bazofile, mastocite (degranulare cu eliberare de mediatori preformați cu rol în apărarea parazitară și în reacțiile alergice), celulele Langerhans (celule prezentatoare de antigen) etc.

Complementul

Este constituit din mai mult de 30 de proteine solubile și membranare (receptori și proteine reglatoare) capabile să interacționeze între ele și cu anumite membrane celulare. Activarea în cascadă a diferitelor sale componente stă la originea unor activități biologice esențiale: reacția inflamatorie, fagocitoza microorganismelor, neutralizarea virusurilor, eliminarea complexelor antigen-anticorp, prezentarea antigenelor și reglarea răspunsului imun.

Răspunsul imun celular

Răspunsul imun celular se realizează prin mecanisme de citotoxicitate extracelulară și se datorează activității limfocitelor T citotoxice, celulelor NK (natural killer) și a celulelor K (killer). Se produce astfel apărarea antibacteriană cu eliminarea celulelor infectate, apărarea anticanceroasă și rejecția alogrefelor.

Liza celulei țintă se face prin intermediul unor mediatori enzimatici eliberați de celulele implicate; se distrug membranele celulare și se alterează structura nucleului.

Un rol central în răspunsul imun celular îl deține macrofagul prin funcțiile sale de celulă prezentatoare de antigen, de imunomodulare și citotoxicitate prin factorii care îi secretă (proteaze, radicali liberi de oxigen, prostaglandine, leucotriene).

Răspunsul imun umoral

Răspunsul imun umoral este primar și secundar.

Răspunsul imun primar apare după o perioadă de latență mică (2–3 zile) de la un prim contact cu antigenul. Se caracterizează prin creșterea tritrului imunoglobulinelor M în ser. Scăderea lor se produce după aproximativ 10 zile. În cursul acestei perioade iau naștere limfocitele T și B cu memorie.

La un al doilea contact cu antigenul apare răspunsul imun secundar cu secreția de cantități mari de anticorpi, în special IgG, dar și cantități mici de IgM. În acest caz timpul de latență până la apariția anticorpilor este mult mai scurt.

Aceste reacții imunologice ce asigură apărarea organismului față de agenții străini pot sta la originea reacțiilor de hipersensibilitate (sau răspunsului imun patologic) la substanțe străine, caracterizând fenomenele de alergie.

Reacțiile de hipersensibilitate constau în răspunsuri imune exagerate și neadecvate la antigeni.

Scanned with OKEN Scanner

Redăm mai jos clasificarea lor, după Coombs şi Gell:

I. **Reacţia de tip I sau de hipersensibilitate imediată sau anafilactică:** ea caracterizează alergia acută sau atopia.

Este o reacţie între un antigen specific numit alergen şi imunoglobulina E. La un prim contact se produc IgE în cantităţi mici. Apoi, la anumite persoane – atopicii, se pot produce IgE la un al doilea contact, după 10–20 de minute sau chiar mai puţin, uneori chiar în absenţa contactului cu antigenul.

Atopia este, deci, tendinţa unor indivizi de a dezvolta anticorpi de tip IgE la alergenii din mediu.

Moleculele de IgE se leagă de mastocitele tisulare sau bazofilele circulante şi apoi se cuplează cu antigenul, producându-se degranularea acestor celule cu eliberarea de mediatori. Se produce astfel vasodilataţie (exemplu: în urticarie), hipersecreţie, bronhoconstricţie (astmul bronşic).

Alergenii (reagine) pot fi exo- şi endogeni. Cei exogeni sunt:

– pneumalergeni: praf de casă, polenuri, mucegaiuri, pulberi de plante, tutun etc.;

– trofalergenele din alimente (carne de porc, peşte, lapte de vacă, fructe etc.);

– bioalergeni: alergeni microbieni, micotici, parazitari;

– alergeni medicamentoşi: peniciline, procaina, aspirina, sulfamide etc.;

– alergenele de contact (dinitrobenzen, ciment, coloranţi, detergenţi cosmetice etc.).

Alergenii endogeni sunt constituienţi ai organismului ce prezintă determinanţi antigenici specifici. Ei pot determina apariţia reacţiilor alergice când pătrund în alt organism (exemplul eritrocitelor) sau când, în anumite condiţii, îşi schimbă structura devenind autoantigene (non-self). Mai sunt considerate antigene endogene unii hormoni (insulina, ACTH), substanţe eliberate din focare de infecţie etc.

Reacţia de tip I se explorează prin intradermoreacţie şi titrarea IgE.

II. **Reacţia de hipersensibilizare de tip II** este o reacţie citotoxică ce apare în condiţiile în care antigenul este fixat la suprafaţa unor celule din organism, iar anticorpii sunt liberi în ser. Când anticorpii reacţionează cu antigenul se produce o activare a complementului ce duce la distrugere şi liză celulară. Astfel pot fi afectate orice celule sau ţesuturi din organism: hematii, trombocite, piele etc.

Afecţiunile în care intervine acest tip de reacţii sunt accidentele de transfuzie incompatibilă, citopeniile medicamentoase, bolile autoimune, respingerea grefelor în primele 24 de ore.

Reacţiile imune de tip II pot fi diagnosticate imunologic prin determinarea completului seric, test Coombs direct şi indirect, teste de imunofluorescenţă, ce pune în evidenţă antigenele la nivelul celulelor ţintă sau anticorpii specifici circulanţi.

III. **Reacţia de tip III de hipersensibilitate umorală** (prin complexe imune). Această reacţie se datorează anticorpilor circulanţi de tip IgG ce reacţionează cu antigenele complexe circulante antigen-anticorp. În mod normal aceste complexe imune circulante se elimină, dar în acest caz ele se depun în diferite ţesuturi, de obicei în pereţii vaselor mici şi în ţesuturile perivasculare. Datorită activării complementului, acumulării de polimorfonucleare şi eliberării de histamină se

Scanned with OKEN Scanner

produc reacții inflamatorii localizate (cutanate, vascularite, glomerulonefrite) sau sistemice (boala serului) ce duc la distrugeri tisulare (reacție Arthus). Antigenele pot fi microbiene (din diverse infecții cutanate), autoantigene, antigene de mediu (din diverse boli profesionale; exemplu: alveolite alergice).

În cazul acestor reacții se pot determina complexele imune circulante prin metode de precipitare cu polietilenglicol sau prin imunodifuzie.

IV. **Reacția de tip IV de hipersensibilitate întârziată:** mediată de limfocitele T efectoare, se caracterizează prin perioadă de latență mai mare (de la 24 de ore la câteva zile) după contactul cu un alergen. Se manifestă ca o reacție inflamatorie ce apare la locul de pătrundere al antigenului (antigen de contact sau antigene bacteriene sau parazitare) în organism. Se datorează eliberării de citokine și activității limfocitelor T citotoxice. Reacția inflamatorie poate conduce la leziuni tisulare ireversibile.

Spre deosebire de reacția de tip I, în acest caz terenul alergic (atopia) are un rol minim sau nul.

Exemplele clasice de reacții de tip IV sunt reacțiile la tuberculină pozitive, dermita de contact, rejecția grefei.

Hipersensibilitatea tardivă celulară poate fi pusă în evidență prin teste cutanate (Prick test, intradermoreacție) sau epicutanat (cu citire la 24 și 72 de ore) și testul de transformare limfoblastică la antigene specifice (T.T.L.).

URTICARIA ȘI ANGIOEDEMUL QUINCKE

Urticaria este o afecțiune alergică cutaneo-mucoasă ce se caracterizează printr-o erupție tranzitorie de papule și plăci eritemato-edematoase, apărute brusc, intens pruriginoase, similare celor care apar la atingerea pielii cu o urzică (urtica).

Angioedemul Quincke este o formă particulară, mai severă, de urticarie și este caracterizat prin extensia edemului în suprafață și în profunzime la țesutul subcutanat și submucos.

Aceste afecțiuni pot apărea la orice vârstă, în special pe un teren atopic.

Etiologie

Se enumeră următorii factori etiologici sau declanșatori ai urticariei:

I. **Factori exogeni:**

– alimentele: ouăle (mai ales albușul), laptele și produsele lactate, ciocolată, căpșunile, condimentele, peștele, mezelurile, aditivi alimentari (tartrazina);

– pneumalergenii (polenuri, mucegai, praf de casă) sau substanțele chimice volatile;

– medicamente: antibiotice, dextran, antiinflamatoare nesteroidiene etc.;

– agenți fizici: soarele, căldura, frigul;

– veninuri de insecte;

– substanțe iritante: cosmetice, vopseaua de păr, textile, metalele din protezele dentare;

– factori psihici, stress.

Scanned with OKEN Scanner

II. **Factori endogeni:**
– genetici (angioedemul ereditar, urticaria familială);
– bolile sistemice:
• infecţioase: – virale (hepatita B, mononucleoza infecţioasă, infecţii cu virusuri Coxsackie);
– bacteriene: infecţii de focar (dentare, sinusale, amigdaliene, biliare, urinare);
– fungice (dermatofiţi, candidoza);
– parazitare: giardia, oxiuri;
• autoimune: colagenoze (LES, dermatomiozită), hemoglobinuria paroxistică la frig, tiroidita autoimună;
• neoplazii: hemopatii maligne, limfoame, leucemii, neoplasme viscerale;
• mastocitoză;
• boli endocrine (hipertiroidism);
• boli metabolice: diabet zaharat, protoporfiria eritropoietică;
– urticaria idiopatică cronică.

Etiopatogenie

Urticaria este un sindrom plurietiologic care are la bază mecanisme imunologice şi neimunologice. Indiferent de mecanismul patogenic, majoritatea cazurilor de urticarie au la bază eliberarea de histamină care este răspunzătoare de iniţierea modificărilor histopatologice cât şi de prezenţa pruritului şi a eventualelor manifestări generale (febră, tulburări digestive, hipotensiune arterială etc.).

Urticariile alergice au ca substrat patogenic, reacţii imune cu activarea complementului (de tip I, II, III, IV în clasificarea Gell şi Coombs).

Tablou clinic

Urticaria se caracterizează prin papule eritemato-edematoase, de câţiva milimetri diametru, de culoare albă sau roz-porţelanie, mai palide în centru, sau prin plăci şi placarde eritemato-edematoase de dimensiuni variate, bine delimitate, localizate oriunde pe tegumente sau mucoase. Pot fi izolate sau diseminate, asimetrice. Sunt precedate şi/sau însoţite de prurit intens, iar în formele mai severe şi de senzaţie de înţepătură sau arsură. Aceste leziuni au caracter tranzitoriu, fugace, dispărând în câteva minute sau ore, dar pot apărea alte elemente în pusee succesive ce durează zile, uneori luni sau ani.

Uneori se asociază şi manifestări generale: cefalee, febră, greţuri, ameţeli, tulburări digestive, artralgii etc.

Histopatologie

Aspectul histopatologic este de vasodilataţie dermică cu exoseroză (polinucleare şi limfocite).

Scanned with OKEN Scanner

Edemul angioneurotic (angioedemul, edemul Quincke) este, după cum am mai spus, o formă particulară, severă, de urticarie, ce se caracterizează prin edem mai mare, mai difuz ce se localizează în ţesutul subcutanat şi submucos.

Sediul de elecţie este la nivelul *feţei*: la pleoape, obraji, buze, modificând fizionomia (aspect buhăit). Mai rar sunt afectate mâinile, picioarele, organele genitale.

Tumefacţia edematoasă este albă, pufoasă, elastică, elevată la câţiva milimetri faţă de tegumentul din jur, fără limite precise. Pruritul poate lipsi.

Cel mai important caracter al acestui tip de urticarie constă în apariţia, cu frecvenţă crescută, a interesării mucoaselor. Poate apărea edem al *limbii* şi *vălului palatin* (cu tulburări de masticaţie şi fonaţie), al faringelui (deglutiţie, disfagie), laringelui şi glotei – edem glotic (disfonie, dispnee până la insuficienţă respiratorie acută cu posibil deces prin asfixie), al mucoasei traheo-bronşice, intestinale (dureri abdominale, vărsături, diaree), edem cerebro-meningeal (cefalee, ameţeli).

Tegumentul şi mucoasele de deasupra edemului sunt de culoarea pielii normale sau roz-palid.

Angioedemul se instalează brusc şi se asociază des cu alte afecţiuni alergice: erupţii urticariene, rinită, astm, dermatită atopică, şoc anafilactic etc.. Reprezintă una din cele mai mari urgenţe dermatologice.

Este reversibil la corticoterapie.

Uneori angioedemul are caracter ereditar.

În funcţie de evoluţie, urticaria poate fi:

– acută: durează între 4 zile şi 3 săptămâni; în acest caz, la elementele papuloase se pot adăuga vezicule şi bule:

– subacută, recidivantă: se repetă la intervale variate;

– cronică: erupţia durează peste 1 lună sau se repetă lunar, pe o perioadă de peste 6 luni sau mai mulţi ani.

În funcţie de circumstanţele de apariţie se disting următoarele forme de urticarie:

I. **Urticaria alergică, anafilactică sau atopică**

Urticaria histaminică, reprezentând marea majoritate a urticariilor, poate fi rezultatul unui proces alergic (histamina se eliberează ca rezultat al reacţiei antigen-anticorp de tip IgE, fixat la nivelul pielii), dar mai ales unor mecanisme neimunologice (exces de histamină la nivelul pielii, eliberată prin acţiunea unor factori exo- sau endogeni).

În funcţie de natura alergenului, avem:

1. – Urticaria alimentară (peşte, ouă, ciocolată, căpşuni, conservanţi etc.);

2. – Urticaria la pneumoalergeni: praf de casă, polen, fungi, amoniac etc.;

3. – Urticaria medicamentoasă apare imediat dacă s-a produs o sensibilizare anterioară sau după 8–9 zile (timp de latenţă pentru sensibilizare). Principalele medicamente implicate sunt: Penicilina, Aspirina, Piramidon, Ampicilina, Sulfamide, Algocalmin, Antideprin etc.

Scanned with OKEN Scanner

O formă severă este boala serului ce survine administrarea de sânge, plasmă sau fracțiuni de imunoglobuline. Se caracterizează prin febră, artralgii, urticarie și/sau angioedem, purpură sau adenopatie;

4. – Urticarie microbiană, prin sensibilizare la agenți microbieni;

5. – Urticaria micotică (candida);

6. – Urticaria parazitară, foarte des întâlnită (la giardia lamblia, oxiuri);

7. – Urticaria din unele boli interne;

8. – Urticaria prin înțepături de insecte (albine, viespi, păianjeni), mai ales când este la nivelul extremității cefalice; uneori este deosebit de gravă, putându-se solda cu șoc anafilactic și deces;

9. – Urticaria de contact, apare la contactul cu unele antibiotice, paracetamol, unele alimente, cosmetice etc.

II. Urticaria fizică, nealergică

1. – Urticaria histaminică (medicamentoasă, alimentară, datorată unor tulburări digestive etc.);

2. – Urticaria prin factori mecanici:

a) Dermografismul: la zgârierea pielii cu un obiect ascuțit (fără a se leza), la persoane predispuse, apare pe acea zonă o reacție eritemato-papuloasă pruriginoasă care dispare după jumătate de minut;

b) Urticaria la presiune, constă în apariția unor leziuni urticariene, dureroase, însoțite de jenă funcțională, pe zone de tegument unde se exercită o presiune prelungită și susținută: la nivelul palmelor, zonelor de sub bretele, cordoane, la nivelul tălpilor după mers prelungit sau la nivelul feselor;

c) Urticaria la vibrații;

3. – Urticaria la factori fizici:

a) Urticaria la frig: apare la scurt timp după contactul cu temperatura scăzută sau ingestia de alimente sau lichide reci. Apar edem ale mucoasei bucale, faringiene;

b) Urticaria la soare sau la raze ultraviolete: apare rapid după expunerea la soare sau la raze UV pe zonele de tegument descoperite;

c) Urticaria la căldură;

d) Urticaria avagenică ce apare la contactul cu apa;

4. – Urticaria de contact – poate fi alergică sau nealergică. Apare la contactul direct cu urzici, omizi, meduze, insecte ce înțeapă, substanțe chimice (acid acetic, benzocaină și alte produse farmaceutice), mănuși de cauciuc și plastic. Leziunea urticariană este, de obicei, strict localizată la zona de contact; rareori devine generalizată;

5. – Urticaria colinergică, mai frecventă la tineri, este declanșată la creșteri ale temperaturii corpului (exerciții fizice, transpirații, emoții, febră etc.). Se localizează mai ales pe trunchi și gambe. Nu răspunde la antihistaminice. Mediatorul chimic este acetilcolina.

Diagnostic

Diagnosticul urticariei se face pe baza datelor clinice și anamnestice, dar pot fi utile și unele teste de laborator: testul la gheață, testul la ultraviolete, testul de provocare cu alergenul incriminat, titrul IgE, crioglobulinele, examene coproparazitologice, micologice etc.

Urticaria acută se resimte spontan, iar cea cronică se ameliorează progresiv.

Scanned with OKEN Scanner

Tratament

Primul pas terapeutic constă în îndepărtarea agentului cauzal, dacă acesta se cunoaşte, sau se încearcă depistarea lui. Dacă nu poate fi îndepărtat, se încearcă desensibilizări specifice (exemplu: la pneumoalergeni) sau nespecifice (histamina, histamino-globulina, hiposulfit de sodiu etc.).

Este extrem de important regimul alimentar din care trebuie excluse alimentele alergizante şi histaminoeliberatoare (peşte, ouă, lapte, ciocolată etc.).

Medicaţia patogenică şi simptomatică constă în antihistaminice de sinteză (Romergan, Clorfeniramin, Peritol, Tavegyl, Nilfan, Hidroxizin, Claritine, Hismanal etc.).

În formele severe de urticarie acută şi edem Quincke cu interesarea mucoasei sau în formele cu manifestări generale sunt indicaţi corticoizi intravenos (hemisuccinat de hidrocortizon 50–200 mg i.v.) şi oral (Prednison 40–50 mg/zi – doze care se scad treptat după dispariţia semnelor şi simptomelor), sau chiar adrenalina, efedrina.

În cazurile foarte grave, cu risc de şoc anafilactic sau asfixie se administrează adrenalină 0,1–0,5 ml soluţie 1‰ subcutanat sau intramuscular şi antihistaminice (Romergan) parenteral.

Local se pot indica loţiuni şi mixturi antipruriginoase.

De asemenea, când este cazul, se tratează afecţiunile asociate: digestive, endocrine, neuro-psihice etc.

PRURITUL

Pruritul este un simptom ce poate fi definit ca o senzaţie particulară neplăcută la nivelul pielii, ce determină necesitatea scărpinării. Scărpinatul poate conduce la apariţia de escoriaţii liniare sau punctiforme, care se acoperă ulterior cu cruste hematice. Prin cronicizarea pruritului tegumentul se îngroaşă, apărând fenomenul de lichenificare.

Nu se cunoaşte complet mecanismul de producere a pruritului. Histamina are un rol principal în declanşarea acestei senzaţii, ca şi unele enzime proteolitice eliberate din celulele epidermice alterate. De asemenea, scărpinatul determină apariţia de leziuni cutanate prin care se eliberează histamină şi proteaze, apărând astfel un cerc vicios care întreţine pruritul.

Există un prurit fiziologic, banal, discret, tranzitoriu, perceput mai ales în momentele de repaus fizic, în stări de oboseală etc. şi datorat unor diverse condiţii legate de mediul ambiant (transpiraţie, creşterea temperaturii cutanate, deshidratare etc.).

Pruritul patologic apare frecvent ca simptom de însoţire în numeroase afecţiuni cutanate, mai ales alergice (urticarie, eczeme, alergii medicamentoase), dar şi micotice (epidermofiţie, candidoză), parazitare (scabie, pediculoză), microbiene, dermatoze cronice (lichen plan), hematodermii (mycozis fungoides, dermatita herpetiformă etc.).

Scanned with OKEN Scanner

Alteori pruritul apare în absența oricărei modificări patologice cutanate, ca simptom al unor afecțiuni nedermatologice.

Pruritul poate fi și boală de sine stătătoare – în acest caz fiind denumit prurit cronic – în cadrul căruia se deosebesc: pruritul senil, pruritul genital și pruritul anal.

Pruritul se mai clasifică, în funcție de localizare, în prurit localizat și prurit generalizat.

A. **Pruritul generalizat** poate fi:

1. Pruritul generalizat ce însoțește diverse dermatoze și dispare odată cu tratarea afecțiunii de bază.

2. Pruritul generalizat din diverse maladii nedermatologice:

– *endocrinopatii:* diabet zaharat, hipertiroidie, pruritul din al treilea trimestru de sarcină, pruritul de la menopauză etc.;

– *afecțiuni hepatice:* hepatite cronice, ciroze, neoplazii, dar și obstrucția biliară extrahepatică;

– *insuficiența renală cronică* în stadiul uremic;

– *afecțiuni hematologice:* boala Hodgkin, mycozis fungoides, limfoame, mielom multiplu, policitemie vera etc.;

– *neoplazii viscerale* (pruritul paraneoplazic);

– *afecțiuni neurologice* (infarcte ale sistemului nervos central);

– *boli psihice* – pruritul psihogen din diverse psihoze, nevroze obsesive etc.

3. Pruritul senil apare la persoane peste 60 de ani, la care nu se depistează nici o cauză de prurit. La nivelul tegumentului nu prezintă decât leziunile produse prin scărpinat. Pruritul este inițial intermitent, intensificându-se progresiv, până devine permanent cu paroxisme, în special nocturne, ducând la insomnie, agitație, epuizare, scădere ponderală. Trebuie investigat atent bolnavul pentru excluderea altor cauze de prurit (neoplazii, diabet, anemie etc.).

Tratamentul este decepționant, pruritul senil fiind de obicei incurabil. Se folosesc sedative, antihistaminice, hormonoterapie, vitamine și, local, loțiuni sau mixturi antipruriginoase. Se mai recomandă evitarea folosirii săpunurilor și detergenților, evitarea consumului de alimente condimentate, băuturi alcoolice, corectarea eventualelor tulburări digestive asociate. În cazurile severe se poate recurge la radioterapie superficială.

B. **Pruritul localizat**

1. *Pruritul pielii capului* poate apărea ca urmare a unei eczeme seboreice ce determină apariția de placarde lichenificate în zona occipitală și în plicile retroauriculare.

Se mai poate datora unei dermatite de contact prin sensibilizare la șampoane, *vopsea de păr*, diverse loțiuni cosmetice de uz local, unor pediculoze, micoze sau infecții microbiene (streptococii). Pruritul pielii capului poate fi atribuit uneori și unor tulburări neuro-psihice.

Pruritul feței poate apărea și în cadrul unor fotodermatoze.

Scanned with OKEN Scanner

Pruritul nazal este determinat frecvent de o verminoză intestinală (la copil), de o infecție nazală sau sinuzală, sau de o manifestare alergică cutaneo-mucoasă locală (eczemă sau rinită alergică).

Pruritul conductului auditiv extern apare în cadrul unei infecții streptococice, eczeme, neurodermite sau psoriazisului.

Pruritul ocular se datorează unor conjunctivite alergice.

2. Pruritul digital se poate datora unor eczeme, micoze, scabiei sau unui erizipeloid.

3. Pruritul de la nivelul trunchiului este determinat de o eczemă seboreică sau de o micoză.

4. Pruritul anal poate avea cauze multiple: parazitare (oxiuroză, giardioză), hemoroizi, polipi sau fisuri anale, micoze intestinale (candidoză digestivă, candidoză perianală și interfesieră), diaree cronică, tumori anale, diabet etc. Uneori cauza rămâne necunoscută.

Pruritul anal se poate extinde cuprinzând și regiunea genitală (prurit anogenital).

5. Pruritul genital la femeie are numeroase cauze: igiena locală incorectă (deficitară sau exagerată), trichomoniază, candidoză, gonoree, infecții strepto- sau stafilococice, foliculite sau furuncule, lichen plan sau scleroatrofice, leucoree, uretrite, cistite, sensibilizări de contact la anticoncepționale, săpunuri, lenjerie, ftiriază, oxiuroză, kraurozis, tumori în sfera genitală sau afecțiuni endocrine (tulburări în cadrul menopauzei, sarcinii).

6. Pruritul genital la bărbat, localizat mai ales pe fața posterioară a scrotului și șanțul ano-scrotal, poate fi datorat unei igiene incorecte, unei uretrite, balanite, prostatite sau unei eczeme de contact. Uneori apare în cadrul unei impotențe sau este psihogen.

Tratamentul pruritelor localizate se adresează în primul rând cauzei determinante. Se recomandă regim alimentar de excludere a condimentelor, alcoolului, cafelei și a altor alimente greu digerabile sau alergizante. Se evită spălarea cu săpun sau detergenți a zonelor respective.

Tratamentul simptomatic constă în sedative, hipnotice și antihistaminice.

PRURIGO

Prurigo-ul este un sindrom alergic cutanat caracterizat clinic printr-o erupție papulo-veziculoasă, intens pruriginoasă. Spre deosebire de eczemă, în acest caz leziunea elementară principală o constituie papula.

Prurigo-ul poate apărea atât la copii cât și la adulți, iar după evoluție poate fi acut sau cronic.

A. Prurigo acut

1. Prurigo-ul acut al copilului sau prurigo strofulus

Afectează copiii de vârste între câteva luni și 6–7 ani și constă în apariția de papule sau papulo-vezicule înconjurate de câte o placă urticariană. În evoluție, plăcile urticariene dispar în câteva ore, în timp ce papulele persistă, iar veziculele

Scanned with OKEN Scanner

se rup prin scărpinat, formându-se mici cruste serohematice. Elementele lezionale descrise inițial continuă să apară zilnic sau la câteva zile, rezultând un aspect clinic polimorf.

De obicei, starea generală nu este afectată.

Boala recidivează frecvent și dispare de obicei spontan la majoritatea cazurilor, după vârsta de 6–7 ani.

Erupția poate apărea oriunde pe trunchi și membre, respectând de obicei palmele, plantele, fața, gâtul și regiunea genitală.

În etiopatogenia acestei forme de prurigo sunt implicați diverși alergeni alimentari (ouă, lapte de vacă, căpșuni etc.), infecțioși (focare amigdaliene, otite), parazitari (oxiuroză, giardioză), înțepături de insecte și, mai rar, pneumalergeni sau alergeni medicamentoși.

În lipsa tratamentului, erupția evoluează între câteva săptămâni și 2–3 luni.

Tratamentul are ca prim obiectiv îndepărtarea alergenului (regim alimentar adecvat, tratarea infecțiilor și parazitozelor, îndepărtarea din mediu a insectelor etc.). Tratamentul patogenic și simptomatic constă, în general, în antihistaminice și, în cazurile severe, corticoterapie sistemică. Local se aplică mixturi sau loțiuni antipruriginoase și soluții antiseptice în cazul suprainfecției.

2. **Prurigo acut al adultului**

Se manifestă clinic printr-o erupție papulo-veziculoasă pruriginoasă, fără placă urticariană în jur, ce apare în valuri succesive timp de câteva săptămâni și, de obicei, nu are tendință de recidivă.

Alergenii declanșatori sunt alimentari, infecțioși, medicamentoși etc.

Tratamentul constă în îndepărtarea alergenului, desensibilizări specifice sau nespecifice, combaterea pruritului prin antihistaminice, sedative și local mixturi sau loțiuni antipruriginoase. Numai în cazurile severe, rebele se recurge la corticoterapie sistemică.

3. **Prurigo-ul de vară sau estival sau actinic (Hutchinson)**

Este o formă rară de prurigo ce se manifestă sub forma unei erupții papulo-veziculoasă pruriginoasă, localizată pe zonele tegumentare expuse la soare: *față,* gât, mâini, antebrațe, gambe.

Pot recidiva anual, în anotimpul cald.

Debutează la copilul mai mare și deseori se poate ameliora la adolescență. Există și o formă de prurigo actinic al adultului.

La nivelul *feței* apare o erupție papulo-veziculoasă pruriginoasă, localizată pe obraji și nas, „în fluture", care se remite spontan în sezonul rece și poate reapare primăvara următoare. Dacă evoluează astfel timp de mai mulți ani, leziunile tind să se lichenifice, persistând și în timpul iernii.

Scanned with OKEN Scanner

4. Prurigo-ul de iarnă

Este foarte rar şi se localizează în special pe membre.

5. Prurigo-ul gravidic

Apare după luna a treia de sarcină, persistând până la naştere, sub forma unei erupţii papulo-veziculoasă, intens pruriginoasă, localizată pe torace şi membre. De obicei reapare la alte eventuale sarcini.

Tratamentul cu antihistaminice este discutabil, datorită riscului teratogen dar şi ineficacităţii lui. Local se pot indica mixturi sau loţiuni antipruriginoase.

B. Prurigo cronic

În cazul acestor forme de prurigo, evoluţia este îndelungată, de ani de zile sau uneori toată viaţa, astfel încât vor apărea lichenificări ce pot masca leziunile papulo-veziculoase iniţiale.

1. Prurigo cronic al copilului

a) *Prurigo Besnier*

Este considerat ca fiind o formă cronică a dermatitei atopice, şi anume dermatita atopică a copilului mare (juvenilă).

Este caracterizat printr-o erupţie papulo-veziculoasă, pruriginoasă, care cu timpul capătă aspectul unor placarde lichenificate, hiperpigmentate, cu zone exsudative, dispuse mai ales periferic.

Leziunile se localizează de preferinţă la *faţă* (perinarinar, peribucal), gât, plicile mari (plica poplitee, plica cotului), mai rar pe trunchi şi membre.

În etiopatogenia acestei afecţiuni intervin alergeni diverşi: alimentari, infecţioşi, pneumalergeni.

Evoluează în pusee, care se pot repeta, dar sunt mai atenuate după pubertate sau la vârsta adultă.

b) *Prurigo Hebra*

Poate fi considerat ca o formă atipică a dermatitei atopice.

Debutează în copilărie (1–5 ani), printr-un prurit intens urmat de apariţia unei erupţii papuloase care, în timp, datorită scărpinatului, se constitue în placarde de lichenificare, cenuşii, uscate, acoperite de scuame, cruste şi eroziuni.

Leziunile se dispun de obicei pe feţele de extensie ale membrelor şi, mai rar, pe trunchi. Se asociază cu adenopatie regională.

Copilul este subponderal şi cu dezvoltare psihică întârziată.

Etiopatogenia este asemănătoare cu a prurigo-ului Besnier, cu menţiunea că prurigo-ul Hebra apare deseori pe un fond de carenţă nutriţională şi igienă deficitară.

Tratamentul prurigo-urilor cronice ale copilului vizează îndepărtarea alergenilor, desensibilizării specifice sau nespecifice, ameliorarea condiţiilor de

Scanned with OKEN Scanner

igienă. Medicația simptomatică constă în antihistaminice şi sedative. Local se folosesc soluții antiseptice, dermatocorticoizi şi reductoare blânde, precum şi mixturi sau loțiuni antipruriginoase. Antibioticele administrate sistemic sau local se adaugă în cazul suprainfecțiilor. Se mai poate aplica röentgenterapie în cazul leziunilor cu lichenificare.

2. Prurigo cronic al adultului

Apare după vârsta de 40 de ani, mai frecvent la femei, sub forma unui prurit intens, urmat de apariția unor papule mici sau papulo-vezicule şi escoriații produse prin scărpinat.

Datorită persistenței simptomatologiei, în timp apar placarde lichenificate, care se pot extinde, până la generalizare. Erupția interesează mai ales membrele şi, mai rar, *fața* şi trunchiul.

În etiopatogenie intervin factori predispozanți de teren, sensibilizări la diverşi alergeni, tulburări digestive, endocrine, neuro-psihice. Uneori poate apărea ca manifestare paraneoplazică (Boala Hodgkin).

Prurigo nodular este o formă particulară, rară de prurigo cronic, mai frecventă la femei. Etiopatogenia este necunoscută, dar se ştie că deseori se asociază cu o stare atopică. Se caracterizează prin noduli duri, de aproximativ 1–3 cm, de culoare brună, hiperkeratozici, intens pruriginoşi, cu escoriații şi cruste pe suprafață. Aceşti noduli sunt în număr mic (câteva zeci) şi se localizează pe trunchi şi pe fețele de extensie ale membrelor. De obicei răspund greu la tratament.

Tratamentul prurigo-ului cronic al adultului constă în îndepărtarea agentului cauzal, atunci când este posibil, şi tratament simptomatic cu antihistaminice (de preferat injectabile) şi sedative. Corticoterapia sistemică este eficace în cazurile rezistente sau în puseele acute extensive. Local se aplică mixturi sau loțiuni antipruriginoase şi dermatocorticoizi.

În prurigo-ul nodular se pot face infiltrații locale cu corticoizi şi crioterapie.

ECZEMA

Eczema este o afecțiune cutanată alergică foarte frecventă, caracterizată clinic prin pusee eruptive inflamatorii cu eritem, edem, papule, vezicule, exulcerații, scuame şi cruste cu tendință la extindere, recidivare şi cronicizare.

Din punct de vedere al evoluției, eczemele pot fi acute sau cronice, dar există şi forme intermediare.

Simptomatologie

În forma sa acută, eczema trece prin mai multe faze:

1. Faza eritematoasă: caracterizată prin apariția unor plăci eritematoase difuze, discret edematoase, însoțite de prurit şi/sau senzație de arsură şi uneori de manifestări generale: agitație, insomnie.

Scanned with OKEN Scanner

Edemul este bine reprezentat în zonele cu tegument lax: *pleoape, buze,* organe genitale.

2. Faza de veziculație: placa inițială se acoperă rapid de vezicule mici, superficiale, ce conțin un lichid clar sau serocitrin. Veziculele apar în pusee; primele se sparg și apar altele noi la marginea placardului.

3. Faza de exsudație sau zemuire: este caracterizată prin ruperea veziculelor, spontană sau în timpul scărpinatului. La suprafața placardului apar picături de lichid ce se scurg și conferă aspectul umed al leziunii. Netratată, neglijată, aceasta se poate infecta (cu germeni piogeni). Durata exsudației variază de la câteva zile la câteva săptămâni.

4. Faza de crustificare: apare prin reducerea și uscarea serozității, formând cruste gălbui ușor detașabile.

5. Faza de descuamație: apare după căderea crustelor. Epidermul este subțire, de culoare roșie-lucitoare și se descuamează continuu în scuame fine, furfuracee, sau lamelare. Această fază durează câteva zile sau chiar câteva săptămâni, tegumentul revenind treptat la aspectul normal.

Având în vedere faptul că veziculele noi pot reapare în valuri în oricare din fazele de mai sus, erupția are de obicei un caracter polimorf. Uneori faza de exsudație poate lipsi, veziculele se pot usca, formând cruste și scuame (lipsește faza de exsudație).

În eczemele acute predomină eritemul cu edem discret, papule, vezicule, exulcerații, cruste și scuame. Eczemele cronice pot apărea prin cronicizarea unei eczeme acute (exsudația diminuă, placardul luând un aspect uscat, descuamativ cu posibile pusee intermitente de veziculație) sau pot apărea de la început ca atare, cu placarde uscate, eritemato-scuamoase și lichenificare.

Eczema prezintă uneori și leziuni secundare eczematoase *la distanță* de localizarea inițială.

Examenul histopatologic arată vasodilatație și edem la nivelul dermului superficial și infiltrat limfo-histiocitar perivascular. La nivelul epidermului apare spongioză și ulterior veziculație și acantoză la nivelul stratului malpighian. Pe măsura trecerii în fazele uscate, edemul diminuă și apare parakeratoza. În eczemele cronice predomină hiperacantoza cu papilomatoză, para- și hiperkeratoză și infiltrat inflamator dermic.

După aspectul erupției, se disting următoarele forme clinice de eczemă: eczema vulgară, eczema papulo-veziculoasă și eczema numulară.

1. Eczema vulgară

Este forma comună de eczemă, caracterizată prin simptomatologia descrisă mai sus. Erupția se dispune în plăci sau placarde de diferite dimensiuni, unice sau multiple, cu margini imprecis delimitate, localizate mai frecvent pe membre (de obicei simetric, interesând fața dorsală a mâinilor și picioarelor, antebrațele, brațele, gambele), *la extremitatea cefalică* (obraji, regiunea periorbitară, periauriculară, pielea capului, gât), la plici, la organele genitale și, mai rar, la trunchi.

Scanned with OKEN Scanner

Putem distinge mai multe varietăți morfologice de eczemă vulgară:

– *eczema rubrum* se localizează mai ales la *față* și organele genitale. Aspectul clinic caracteristic este eritemul intens și edemul mare, care este bine reprezentat la nivelul tegumentelor laxe (*pleoape, buze),* modificând fizionomia. Poate fi confundată cu erizipelul;

– *eczema keratozică,* cu sediul la palme și plante, se caracterizează prin hipertrofia marcată a stratului cornos cu apariția unei descuamații lamelare și fisuri;

– *eczema lichenificată,* apare în cazul evoluției cronice, cu prurit intens. Se caracterizează prin îngroșarea tegumentului ce devine indurat, cenușiu, cu șanțurile normale mult adâncite. Veziculația este minimă, dar poate surveni intermitent;

– *eczema fisurată,* rară, se localizează la nivelul extremităților (mâini, picioare, gambe) și constă în prezența unor placarde uscate, cu fisuri și descuamație furfuracee. Apare mai ales la vârstnici.

2. Eczema papulo-veziculoasă

Se caracterizează printr-o erupție eritemato-papuloasă, foarte pruriginoasă. La nivelul papulelor apar vezicule unice sau grupate în buchet, cu exulcerații, cruste și scuame. Zonele afectate sunt fețele de extensie ale membrelor, dosul mâinilor, gât, etc.

3. Eczema numulară

Se prezintă sub forma unei plăci rotunde, semănând cu o monedă (numus = monedă), bine delimitată, cu diametrul variat între 1 și 10 cm. Se localizează mai frecvent pe dosul mâinilor și picioarelor, uneori pe gambe, antebrațe și, mai rar, pe trunchi. Aspectul leziunilor este identic cu cel al eczemei vulgare.

În funcție de localizarea topografică, eczema are caracteristici clinice și evolutive variate:

– *eczema pielii capului:* are tendință mare la impetiginizare (suprainfectare);

– *eczema cefei:* evoluează des prin lichenificare;

– *eczema feței,* unde trebuie să avem în vedere și un eventual proces de fotosensibilizare sau contactul cu produse cosmetice sau medicamentoase alergizante. Aspectul clinic este de eritem difuz cu edem moderat, urmat de apariția de papulo-vezicule, apoi exulcerații cu cruste și scuame fine. Leziunile sunt discret pruriginoase. Localizarea este fie diseminată la întreaga față, fie numai pe o zonă limitată: perioral, periorbital etc.;

– *eczema conductului auditiv extern* sau retroauriculară este, deseori, o eczemă microbiană streptococică;

– *eczema mâinilor:* frecvent de natură chimică, uneori profesională sau cu etiologie microbiană sau micotică;

– *eczema areolelor mamare,* apare de multe ori ca o complicație a unui prurigo acarian, sau este de natură microbiană, mai ales în timpul alăptării;

– *eczema pliurilor:* are de obicei etiologie microbiană sau micotică, (în special candidozică);

– *eczema picioarelor:* este cel mai frecvent de natură micotică sau microbiană.

Scanned with OKEN Scanner

Etiopatogenie

În etiopatogenia eczemei intervin două aspecte importante: acțiunea unui alergen eczematogen și prezența unui teren eczematos. În ceea ce privește terenul, este vorba de o predispoziție ereditară (vezi eczema atopică), de o predispoziție individuală, datorată anumitor condiții interne (dezechilibre endocrine, digestive neuropsihice) și de factori locali sau externi favorizanți (hiperhidroza, seboreea, uscăciunea, traumatismul, scărpinatul, frigul sau căldura excesivă, radiațiile solare, contactul cu substanțe iritante, infecțiile, etc.).

Alergenele eczematogene se împart, după modul în care acționează asupra tegumentelor, în exo- și endogene. Dintre alergenele exogene, care acționează prin contact direct cu tegumentul, fac parte:

– diferite substanțe chimice: cosmetice, detergenți, ciment, topice medicamentoase etc.;

– agenți microbieni sau micotici de la nivelul unor leziuni cutanate.

Printre alergenele endogene se numără:

– produși de metabolism și toxine microbiene sau fungice de la nivelul unor focare infecțioase cronice amigdaliene, dentare, sinusale, colecistice, reno-urinare;

– unele alimente sau produse de digestie incompletă (în cazul unor disfuncții pancreato-biliare, hepatice;

– unele medicamente;

– structuri tisulare alterate din zonele de inflamație etc.

Trebuie să subliniem faptul că, indiferent de cauza lor, eczemele sunt agravate sau întreținute de săpunuri, detergenți, hidrocarburi și alte substanțe chimice, de tulburări digestive cronice, endocrine, neuro-psihice etc.

Din punct de vedere patogenic, eczema are la bază mecanisme imune de tip umoral și/sau celular.

Corespunzător alergenului cauzal, eczemele pot fi clasificate și ele în eczeme exogene (denumite și dermite eczematiforme) și endogene (denumite și eczeme constituționale). De remarcat că există și eczeme mixte de cauză necunoscută.

A. Eczemele exogene

I. Eczema (dermatita) de contact

Eczemele de contact reprezintă cel mai frecvent tip de eczemă. Ele apar prin contactul direct al tegumentului cu agentul cauzal. Acesta poate acționa ca un iritant primar obligatoriu (acizi, baze etc.), caz în care leziunea cutanată apare la toți indivizii expuși la anumite condiții și este strict limitată la zona de contact. În această situație, vorbim de dermatita toxică (ortoergică) sau fototoxică, dacă substanța în cauză își exercită efectul numai în prezența radiațiilor solare. Alteori agentul etiologic are rol sensibilizant, acțiunea lui producându-se printr-un mecanism imunologic. Aceasta este adevărata eczemă (dermatită) alergică de contact (fotoalergia în cazul în care se produce doar la lumina solară), care apare numai la persoane predispuse.

Scanned with OKEN Scanner

Clinic, eczema de contact (alergică) se prezintă ca orice eczemă, cu eritem, edem, veziculație, exulcerație, după care, în cazul întreruperii contactului cu alergenul, survin crustificarea și descuamarea. În cazul eczemei alergice, erupția este mai persistentă în timp, după îndepărtarea alergenului, decât în dermatitele ortoergice. Sediul cel mai frecvent este pe mâini și *față*, dar leziunile cutanate pot depăși zona de contact direct cu substanța alergizantă; uneori apar erupții secundare la distanță.

1. Eczema toxică de contact poate fi acută sau cronică și nu are mecanism patogenic alergic.

În eczema toxică acută manifestările clinice apar în primele 24 de ore de la expunerea la agentul etiologic (uneori numai după câteva minute).

Reacția cutanată apare la primul contact cu agentul etiologic, care poate fi o soluție chimică acidă sau bazică, gaze de luptă, factori fizici (radiații solare, ultraviolete, raze X etc.). Din punct de vedere clinic, eczema toxică acută de contact poate evolua cu toate stadiile unei eczeme sau poate lua aspecte particulare (de exemplu: necroze în zona de contact cu acizi sau baze tari). Leziunile sunt bine delimitate și nu au tendință de diseminare. Manifestările dispar, de obicei rapid, după îndepărtarea agentului cauzal (durează numai cât timp este necesar pentru procesele de reparație) și nu există tendință la recidivă.

Eczema toxică cronică (iritativă) de contact, numită și eczemă de uzurpare, apare după expuneri repetate, prelungite la agenți etiologici iritativi, slabi, care în mod normal nu produc leziuni cutanate, dar care pot deveni patogeni la indivizi predispuși (mai ales la indivizi cu tegumente uscate).

Ca agenți iritanți cumulativi de contact pot acționa:

– apa (în condițiile spălării prea frecvente cu apă clorinată, care lezează stratul cornos);

– săpunul, detergenții (care usucă pielea);

– soluțiile alcaline sau acide slabe (care intervin asupra capacității tampon a epidermului);

– expunerea repetată la soare și ultraviolete, praf, nisip, lână, la frecare mecanică;

– saliva și alte secreții (irită pielea datorită enzimelor proteolitice pe care le conțin).

Leziunile sunt relativ bine delimitate, fără tendință de diseminare.

Formele clinice mai frecvent întâlnite sunt:

– *eczema cumulativă de contact propriu-zisă,* ce apare mai ales pe dosul mâinilor și antebrațelor, datorită spălării prea viguroase. Clinic apare edem inflamator, îngroșarea tegumentelor și scuame. Are frecvent caracter de eczemă ocupațională (la gospodine, coafeze, muncitori care lucrează cu benzen, fenol sau care folosesc pentru spălarea mâinilor cu detergenți puternici);

– *dermatita de scutece* este o eczemă cronică iritativă amoniacală (întâlnită frecvent la sugari);

– *intertrigo-ul simplu,* întâlnit la obezi, este tot o dermită iritativă cumulativă datorată acumulării transpirației abundente, care se evaporă greu și adesea asocierii cu carențele de igienă personală;

Scanned with OKEN Scanner

– *eczema uscată* (eczema craquelé a autorilor de limbă franceză), cu eritem moderat, scuame şi fisuri fine în stratul cornos, care conferă zonei afectate un aspect „crăpat". Leziunile apar pe *faţă* şi extremităţi. Se agravează în anotimpul rece. Afectează mai ales copiii şi adulţii cu atopie, dar şi vârstnicii, datorită spălărilor prea frecvente;

– *pitiriazisul simplu,* cu leziuni descuamative fine, circumscrise, localizate la *faţă* sau în pielea păroasă a capului, mai rar la trunchi şi membre.

2. Eczemele alergice de contact apar la factori de contact extrem de diverşi ce acţionează prin mecanism de hipersensibilizare întârziată, mediat de limfocitele T efectoare.

Apare după o perioadă de latenţă variabilă de la contactul repetat cu alergenul.

Leziunile sunt mai prost delimitate decât în eczemele toxice; au tendinţă de diseminare la distanţă şi de recidivă.

Sunt acute, subacute sau cronice.

Agenţii de contact mai frecvent incriminaţi în apariţia eczemelor de contact sunt:

– metalele: cromul, nichelul, cobaltul, mercurul, arsenicul, iodul, aur (mai rar);
– cauciuc şi plastice (mănuşi, încălţăminte);
– ciment;
– răşinile;
– coloranţii (vopsea de păr, ruj de buze, rimel, coloranţi textili, alimentari);
– insecto-fungicidele;
– medicamentele topice (gerovital, propolis, antibiotice, balsam de Peru, novocaina, xilina, sulfamide etc.);
– produse cosmetice;
– detergenţi;
– vegetale: flori (crizanteme), legume (păstârnac, morcovi, roşii, usturoi, ceapă), fructe (lămâi şi portocale);
– masele plastice, nylon;
– lână etc.

În funcţie de localizarea iniţială a erupţiei se poate orienta diagnosticul etiologic.

Eczema de contact a feţei

Predomină deseori manifestările eritemato-edematoase şi pot fi generate de produse cosmetice, de medicamente aplicate local sau de plante.

La nivelul feţei, pielii păroase a capului, cefei şi retroauricular, se produc sensibilizări la vopselele de păr sau loţiunile capilare, care îmbracă uneori aspecte dramatice, cu edem Quincke şi stare generală alterată.

Eczema frunţii (ca o bandă transversală) se poate datora sensibilizării la materialul textil sau la coloranţii borului pălăriei.

Eczema pleoapelor, cu edem marcat, recunoaşte în etiologie preparate cosmetice, topice medicamentoase etc.

Eczema obrajilor poate avea de asemenea etiologie cosmetică: pudră, fond de ten.

Scanned with OKEN Scanner

Sensibilizările de contact de la acest nivel pot fi datorate atingerilor repetate cu substanțe sensibilizante vehiculate cu degetele (lac de unghii, topice medicamentoase, parfumuri etc.).

La nivelul buzelor, leziunea are aspectul unei cheilite şi poate fi indusă de rujul de buze, pasta de dinți şi alte produse de igienă dentară, de aparatele dentare corectoare, de alimente (condimentate sau fierbinți), instrumente muzicale de suflat etc.

La lobul urechii, eczemele pot fi cauzate de diferite metale din care sunt confecționați cerceii, la conductul auditiv de diferite soluții otice etc.

La nivelul gâtului, decolteului, la încheietura mâinii sau la degete se incriminează bijuteriile purtate.

Eczema axilară poate apărea în urma unei reacții alergice la deodorante sau obiecte de îmbrăcăminte, care vin în contact direct cu această zonă.

La nivelul mâinilor, diagnosticul etiologic este mai dificil. Eczema primelor degete (de exemplu la medicul stomatolog) poate sugera sensibilizarea la un instrument de lucru. Astfel arată eczemă de contact la mănuşile de plastic, cauciuc, care interesează simetric dosul mâinilor, încheieturile.

La nivelul membrelor se incriminează articole de vestimentație (haine, pantofi, şosete) sau substanțe chimice utilizate în mediul profesional (zidari, chimişti etc.).

La nivelul trunchiului se întâlnesc eczeme de contact cauzate de coloranții din îmbrăcăminte, plasticul din sutien, cureaua de la pantaloni etc.

3. Dermita (eczema) de contact fototoxică apare la persoane expuse simultan la o substanță chimică şi la radiațiile solare şi este limitată strict la zona expusă la soare în câteva ore după expunere. În acest fel acționează psoralenii, gudroanele, tetraciclina.

4. Dermita (eczema) de contact fotoalergică apare la unele persoane ce se expun chiar la doze minime de substanță şi de radiații. Erupția poate să apară şi pe zonele neiradiate, debutul clinic putând fi şi la mai multe zile de la expunere. Aceste reacții fotoalergice s-au semnalat după sulfonamide, clorpromazină, griseofulvină, tetraciclină.

Tratamentul eczemei de contact

În eczema acută toxică de contact se elimină factorul iritant şi de la caz la caz se adaugă tratament antiinflamator, antihistaminic sedativ, antibiotic şi tratament local.

În eczemele alergice acute de contact se îndepărtează alergenul prin spălarea cu ceai de muşeţel a regiunii afectate şi se administrează antihistaminice şi sedative pentru calmarea pruritului. În cazul formelor severe sau generalizate se pot administra corticoizi sistemic. Local se folosesc tratamente blânde.

În cazul eczemelor alergice cronice de contact se îndepărtează alergenul, atunci când acesta se cunoaşte (exemplu: schimbarea locului de muncă). Dacă nu se află natura alergenului, tratamentul obişnuit al eczemei este nesatisfăcător.

II. ECZEMA MICROBIANĂ

Se produce prin sensibilizarea la fracțiunile antigenice ale microorganismelor (de obicei streptococ sau stafilococ) dintr-un focar infecțios cutaneo-mucos (plăgi infectate, dermatită de stază cu/fără ulcer cronic de gambă, intertrigo microbian,

Scanned with OKEN Scanner

conjunctivită, rinită) sau de la distanță (focare microbiene *dentare*, sinuzale etc.). Astfel apar mai multe subtipuri clinice: eczema paratraumatică, eczema varicoasă, eczema-intertrigo, eczemă peribucală, periorbitară etc.

Aspectul clinic este de eritem, exsudație – placarde cu vezicule sau pustule la periferie – și crustificare.

Erupția apare prin mecanism de sensibilizare locală sau la distanță.

Pot apărea leziuni secundare la distanță de focarul primar, care sunt amicrobiene.

Acest tip de eczemă poate complica alte erupții cutanate preexistente (intertrigo micotic, eczeme de contact, leziuni de scabie sau pediculoză etc.).

III. ECZEMA MICOTICĂ

Este determinată de levuri (candida) sau epidermofitoni. Acest tip de eczemă este mai net delimitată și are periferia mai activă (eczema marginatum Hebra). Sediul este frecvent la nivelul extremităților.

Eczemele micotice apar prin sensibilizare locală sau la distanță. Când focarul micotic este la distanță, ia aspectul unei eczeme vulgare, iar diagnosticul etiologic este orientat de IDR la candidină, tricofitină etc.

Uneori eczemele microbiene și micotice se clasifică în cadrul eczemelor mixte (exo- și endogene).

B. Eczemele endogene

ECZEMA (DERMATITA) ATOPICĂ

Eczema (dermatita) atopică (sinonim: eczema constituțională) este un tip de eczemă endogenă ce asociază o predispoziție ereditară cu intervenția unor factori individuali (tulburări digestive, neuropsihice, endocrine etc.).

Este o afecțiune cronică, recidivantă, ce poate debuta la orice vârstă, dar cel mai frecvent înaintea vârstei de 5 ani. În funcție de criteriile evolutive, afecțiunea cunoaște trei stadii:

1. Dermatita atopică a sugarului și copilului mic (infantilă).

Apare la copilul de vârstă între 1–2 luni și 2–3 ani.

Debutează clinic la nivelul *feței*, în special pe obraji, respectând zona centro-facială, sub forma unui eritem pruriginos, cu margini imprecis conturate pe fondul căruia apar papule și vezicule ce, fie se sparg (exsudează) și apar apoi cruste (forma umedă), fie se usucă și se descuamează, cu/fără fisuri (forma uscată). Se poate complica cu impetiginizare.

Leziunile se pot extinde la frunte, pielea capului, retroauricular, la gât, mai rar pe membre și trunchi.

Evoluează cu remisiuni ce alternează cu pusee declanșate de infecții, erupții dentare etc.

Către vârsta de 1,5–2 ani se poate remite spontan, dar există și cazuri care evoluează în continuare.

Scanned with OKEN Scanner

2. Dermatita atopică a copilului mare (juvenilă)

Apare la copilulul ce nu a mai avut anterior manifestări de dermită atopică, sau poate continua uneori o eczemă apărută în primele luni de viaţă (eczema infantilă).

Erupţia eczematoasă are un caracter mai uscat, cu tendinţă la lichenificare, dar pe alocuri mai pot apărea şi zone exsudative. Leziunile sunt intens pruriginoase.

Acest tip de dermită se mai numeşte şi *prurigo Besnier* şi se dispune cu predilecţie în zonele flexurale ale membrelor (plica cotului, spaţiul popliteu), pe părţile laterale ale gâtului, la nivelul *feţei* (peribucal şi perinarinar), pe dosul mâinilor, antebraţe, mai rar pe trunchi.

Evoluează cu puseuri succesive de acutizare şi remisiune şi tinde să se amelioreze către adolescenţă.

3. Dermita atopică a adolescentului şi adultului

Erupţia are acelaşi caracter uscat, predominând lichenificările dar pot apărea şi pusee de eczemă acută ce duce la extensia erupţiei. Interesează zonele flexurale, *faţa,* pielea capului, gâtul, regiunea presternală, spatele sau extremităţile (dosul mâinilor, gambe). Rareori, lichenificarea cuprinde toate regiunile corpului, inclusiv faţa („faciesul leonin" al atopicului).

În general, dermatita atopică apare pe fondul unor anumite particularităţi constituţionale, al unor dereglări funcţionale cutanate şi a unei reactivităţi vasculare proprii. La faciesul atopic, de care am amintit, se adaugă prezenţa pliului mongolian – semnul Dennie Morgan (pliu anormal suplimentar al pleoapei inferioare), semnul Hertoge (rărirea sau alopecia porţiunii externe a sprâncenelor), dermatografismul alb.

Tegumentele au, în general, un aspect uscat, sunt palide, cu prurit moderat, inconstant.

Uneori dermatita atopică a adultului ia forma unei eczeme numulare cu localizări pe membre sau a unei eczeme papulo-veziculoase sau keratozice.

Se poate asocia cu o cheilită fisurată, perleş sau cu pitiriazis alb al feţei (plăci albe acoperite de scuame fine).

Se declanşează şi se exacerbează de obicei în sezonul rece şi se poate ameliora sau doar remite total în timpul verii.

Eczema atopică se asociază frecvent cu alte manifestări alergice: rinosinuzita, astmul bronşic, conjunctivita, urticaria şi edemul Quincke, alergii medicamentoase, tulburări digestive, migrenă. Se asociază uneori şi cu anomalii neuroectodermice şi cu defecte înnăscute de metabolism, ichtioză, modificări oculare etc.

Etiopatogenia eczemei atopice

Eczema atopică este o dermatoză dispoziţională multifactorială a cărei natură genetică este puternic sugerată de caracterul familial al manifestărilor atopice, modalitatea de transmitere ereditară fiind, încă, incomplet elucidată.

Nici mecanismul patogenic nu este încă bine cunoscut. Roluri posibile ar avea titrul crescut al IgE, blocajul receptorilor betaadrenergici (cu predominanţa efectelor colinergice şi alfa-adrenergice la nivel tisular) sau scăderea limfocitelor Thelper.

Diagnosticul eczemei atopice se pune pe aspectul clinic, anamneză (demonstrarea terenului atopic familial şi personal) şi investigaţii paraclinice (teste cutanate la diverşi alergeni, titrarea IgE, teste de explorare a imunităţii celulare, umorale etc.).

Scanned with OKEN Scanner

Tratamentul eczemei acute cuprinde:

– regimul igieno-dietetic: cu eliminarea alimentelor la care s-a constatat efectul nefavorabil (lapte, ouă, carne, ciocolată, citrice etc.), dar cu asigurarea raţiei calorice, proteice etc. corecte; evitarea frigului sau căldurii excesive, bolilor prea frecvente, medicamentelor alergizante, traumelor psihice etc.;

– calmarea pruritului şi a stării de agitaţie cu antihistaminice (Peritol, Romergan, Hismanal, Claritine etc.) şi hipnotice (Fenobarbital, Diazepam);

– antibioterapia în cazul suprainfecţiilor;

– tratamentul bolii de bază;

• sistemic: corticoterapie în formele severe, climatoterapie sau PUVA, vitamine, hiposensibilizări specifice când se cunoaşte alergenul;

• local: dermatocorticoizi topici mai puţin puternici (Elocom, Cutivate).

C. Eczeme mixte (exo- şi endogene)

1. ECZEMA (DERMATITA) SEBOREICĂ

Poate apărea la orice vârstă: la copil şi la adult, la nivelul regiunilor seboreice.

Etiologia este necunoscută. Se pare că intervin următorii factori: secreţia seboreică crescută, *Pitirosporum ovale, Corynebacterium acnes,* stress-ul emoţional, scăderea răspunsului imunitar, unele afecţiuni interne (digestive, neurologice, obezitate, alcoolism etc.).

Clinic, la copil, debutează la nivelul *extremităţii cefalice* (întâi în pielea păroasă a capului, apoi la frunte, sprâncene, obraji, gât) şi se poate extinde la marile pliuri (axilă, anogenital) şi la toracele anterior. Aspectul este al unor plăci sau placarde eritemo-scuamoase, uşor pruriginoase. Scuamele sunt grase, gălbui şi groase. Căldura şi umezeala agravează leziunile. De aceea este importantă păstrarea uscată a tegumentelor.

Uneori leziunile se pot generaliza: eritrodermia descuamativă.

Tratamentul local constă în soluţii antiseptice şi antibiotice precum şi dermatocorticoizi. În cazurile severe se administrează sistemic corticoizi şi antibioterapie. Dieta corectă este, de asemenea foarte importantă, precum şi evitarea spălării cu săpun a copilului.

La adult, eczema seboreică afectează scalpul, *faţa,* regiunea retroauriculară, conductul auditiv extern, zona presternală, interscapulară şi pliurile mari.

Leziunile de la nivelul scalpului şi bărbiei debutează cu mătreaţă şi eritem perifolicular, apoi apar plăci sau placarde eritemato-scuamoase, cu scuame grăsoase. În evoluţie, se extinde de la liziera pielii păroase la frunte (coroana seboreică) şi retroauricular.

La faţă, afectează în special sprâncenele, zona intersprâncenoasă, şanţurile nazolabiale şi zona peribucală, având acelaşi aspect clinic de plăci eritematoase acoperite de scuame groase. La pleoape determină o blefaro-conjunctivită.

La trunchi şi plici eczema are forme şi dimensiuni variate, cu acelaşi tablou clinic descris mai sus.

Eczema seboreică este o afecţiune cronică, evoluând în pusee cu perioade de remisiune de durată variată.

Scanned with OKEN Scanner

Tratament

În formele uşoare se aplică tratament topic cu antibiotice, antifungice şi cortiosteroizi. Mătreaţa se tratează cu şampoane medicinale. Se recomandă evitarea folosirii săpunului (se foloseşte la spălat doar apa şi eventual o emulsie de gălbenuş de ou). În formele severe se administrează sistemic corticosteroizi şi topic antifungice şi dermatocorticoizi.

2. DISHIDROZA ŞI ECZEMA DISHIDROZICĂ

Dishidroza este o afecţiune de cauză necunoscută, caracterizată prin apariţia de vezicule sau bule cu sediul profund epidermic, persistente, rezistente la rupere, fără reacţie inflamatorie în jur.

Se foloseşte termenul de eczemă dishidrozică dacă veziculele apar pe fond eritemato-scuamos.

Se localizează simetric pe feţele laterale sau palmare ale degetelor şi mâinii şi la plante.

Erupţia este pruriginoasă şi se poate suprainfecta.

În evoluţie, leziunile se resorb şi apare o descuamare lamelară. Se vindecă spontan în 2–3 săptămâni.

Uneori apare ca o reacţie la distanţă de un focar micotic, infecţios sau la un alergen.

Tratament

Local se tratează ca orice eczemă banală, iar general, numai în formele severe, cu antihistaminice, antibiotice, prednison. Când este cazul, se tratează focarul microbian sau se îndepărtează alergenul.

Am descris mai sus, pe larg, principalele forme de eczemă.

În concluzie, patogenia eczemei are, în general, un mecanism alergic, anticorpii formaţi la un prim contact cu antigenul, ajunşi prin intermediul limfocitelor la nivelul tegumentului, vor intra în conflict cu agentul cauzal la un nou contact cu acesta. La acest mecanism de tip întârziat celular se pot adăuga uneori şi reacţii imune prin producere de anticorpi circulanţi, realizând alergii de tip mixt.

Diagnosticul pozitiv al eczemei se bazează pe datele furnizate de anamneză, pe examenul clinic local şi general şi pe probele de laborator. Din anamneză putem deduce rolul terenului, expunerea profesională sau accidentală la anumite substanţe potenţial sensibilizante sau eventuali factori favorizanţi.

Probele paraclinice constau în examene de laborator pentru depistarea eventualelor boli endocrine, digestive, metabolice sau diverse teste alergologice cutanate sau imunologice (test de transformare limfoblastică, titrare IgE etc.).

Tratamentul eczemelor va fi individualizat în funcţie de etiopatogenie, de tipul de eczemă (acută, cronică, umedă sau uscată), de factorii favorizanţi.

Tratamentul general urmăreşte în primul rând îndepărtarea alergenului. În eczemele exogene de cauză microbiană sau micotică se administrează antibiotice şi antimicotice. Când alergenul este cunoscut şi când este posibil se fac desensibilizări specifice. Desensibilizările nespecifice se practică mai ales în eczemele de cauză alimentară, în care se impune un regim lacto-vegetarian şi hipoclorurat.

În eczemele endogene se tratează focarele de infecţie, tulburările digestive, dereglările endocrine, neuro-psihice.

Scanned with OKEN Scanner

Tratamentul simptomatic: în eczemele acute severe, extensive se administrează sistemic corticoizi şi antihistaminice.

Tratamentul local este în funcţie de stadiul de evoluţie al eczemei:

– eczemele umede: comprese umede, slab antiseptice, atingeri cu nitrat de argint, coloranţi, spray-uri cu dermatocorticoizi (Bioxiteracor);

– eczemele uscate: pastă moale cu hidrocortizon, creme şi unguente cu dermatocorticoizi (Elocom);

– eczemele cronice, lichenificate: dermatocorticoizi asociaţi cu keratolitice (Diprosalic, Locasalen), reductoare (Locacorten Tar).

ECZEMATIDELE

Eczematidele sunt manifestări cutanate alergice caracterizate clinic printr-o erupţie eritemato-scuamoasă şi având un mecanism patogenic asemănător eczemei.

În funcţie de aspectul clinic, se descriu mai multe tipuri de eczematide:

1. **Eczematidele pitiriaziforme** se prezintă sub forma unor pete rotunde sau ovalare, cu diametrul de 1–3 cm, eritemato-scuamoase, cu suprafaţa acoperită de scuame fine, furfuracee. Leziunile se localizează pe *faţă* (în special la copii, fiind de obicei de natură streptococică), pe feţele de extensie ale membrelor şi pe feţele laterale ale toracelui.

În pielea păroasă a capului se pot realiza placarde extensive, discret eritematoase, cu descuamare furfuracee intensă, cunoscute sub numele de pitiriazis simplu al pielii capului.

2. **Eczematidele psoriaziforme** sunt plăci mai mari, mai intens eritematoase şi cu scuame mai groase, stratificate, albe, care – spre deosebire de psoriazis – se descuamează în bloc. Leziunile localizate în pielea capului mimează o dermită microbiană.

3. **Eczematidele figurate** sau seboreice, localizate în zonele seboreice: pielea capului, frunte, obraji, zona toracică superioară, sunt considerate de multe ori drept eczemă seboreică. Au aspectul unor pete eritematoase, acoperite de scuame gălbui, grăsoase. Evoluează excentric, putând conflua.

Etiopatogenie

Eczematidele au ca principală cauză o reacţie de sensibilizare locală sau la distanţă la germenii din focarele cutanate sau extracutanate (*dentar,* amigdalian, sinusal), micotice sau bacteriene. Rar intervin alţi factori (medicamentoşi sau alimentari).

Diagnostic

Diagnosticul se pune pe baza aspectului clinic, a examenului histopatologic (parakeratoză, edem al stratului malpighian, mici focare de spongioză) şi, eventual, IDR cu antigene bacteriene, micotice sau parazitare ce pot duce la apariţia unor leziuni izomorfe.

Scanned with OKEN Scanner

Evoluție

Evoluția eczematidelor este de săptămâni sau luni, având deseori tendința la generalizare, extinzându-se la întreg tegumentul, *inclusiv la față.*

Tratament

Se tratează focarul infecțios cu antibiotice sau antimicotice. În formele mai severe, cu eritrodermizare, se recurge la corticoterapie. Local se aplică mixturi antipruriginoase, unguente antiinflamatorii asociate cu keratolitice, pomezi cu antibiotice.

Se evită folosirea săpunurilor iritante, îmbrăcămintea din fibre sintetice sau a altor substanțe ce pot da iritații locale sau sensibilizări de contact.

NEURODERMITA

Este o afecțiune caracterizată prin prurit intens, persistent, ce precede și însoțește apariția lichenificării: placarde eritematoase, ușor infiltrate, ovalare, la nivelul cărora cadrilajul tegumentar se accentuează, șanțurile se adâncesc delimitând pseudopapule de diferite mărimi. În timp eritemul dispare, fiind înlocuit de hiperpigmentare brună, placardele se îngroașă, devin scuamoase, iar la periferie apar uneori papule lichenoide izolate.

Localizările mai frecvente ale leziunilor sunt la nivelul cefei, rădăcinii coapselor, zonelor scrotale sau vulvare, zonelor poplitee sau de extensie a antebrațelor.

Neurodermita *cefei*, mai frecventă la femei, se extinde uneori la nivelul *pielii păroase a capului*, luând un aspect psoriaziform cu scuame suprapuse, tegument îngroșat cu aspect nodular și cu modificarea firelor de păr care sunt răsucite sau rupte. La nivelul plicilor retroauriculare, neurodermita se caracterizează prin descuamare, crustificare și fisuri.

Etiopatogenia neurodermitei este insuficient cunoscută. Se pare că este tot o manifestare cutanată alergică.

Evoluția este de obicei lungă, de luni sau ani de zile.

Tratamentul constă în evitarea stress-ului emoțional, care se știe că are un rol important în declanșarea și întreținerea bolii. Sistemic se administrează antihistaminice și sedative.

Local se aplică pomezi cortizonice la care se adaugă, în cazul leziunilor vechi, și keratolitice și reductoare (Locacorten Tar).

Se mai poate efectua crioterapie, infiltrații locale cu corticoizi sau radioterapie superficială.

VASCULARITELE ALERGICE

Vascularitele alergice sunt afecțiuni care interesează vasele mici și mijlocii ale dermului și hipodermului, dar se pot extinde și la organe și țesuturi mai profunde (formele sistemice). Au la bază reacții imunoalergice și inflamatorii față de agenți etiologici variați.

Scanned with OKEN Scanner

Etiopatogenie. Factorii declanşatori ai vascularitelor alergice pot fi: infecţii (bacteriene, virale, rickettsiene, parazitare), alergeni medicamentoşi (aspirină, antibiotice, antiinflamatorii nesteroidiene, estroprogestative etc.), alimentari, profesionali, pneumalergeni.

Manifestările cutanate de vascularite alergice pot apărea şi în diverse boli cronice: lupus eritematos, artrită reumatoidă, poliartrită nodoasă, boală Hodgkin, eritem polimorf.

Uneori etiologia vascularitelor alergice rămâne necunoscută.

Mecanismul patogenic constă, în general, într-o reacţie de hipersensibilitate umorală mediată prin complexe imune (tipul III), sau într-o reacţie de hipersensibilitate întârziată (tipul IV).

La *examenul histopatologic* se constată alterări ale pereţilor vasculari, care constau în tumefierea şi proliferarea celulelor endoteliale (endotelită balonizantă), degenerescenţă fibrinoidă şi necroză, precum şi infiltrat inflamator perivascular şi al pereţilor vaselor.

Manifestările clinice sunt variate: afectarea vaselor dermice determină apariţia de papule eritemato-purpurice ce nu dispar la vitropresiune, purpură, noduli dermici, vezicule sau bule, ulceraţii; prin afectarea vaselor hipodermice apar nodozităţi subcutanate.

Leziunile se localizează mai ales la nivelul membrelor inferioare şi feselor, dar şi pe trunchi. De obicei faţa, regiunile palmo-plantare şi mucoasele nu sunt afectate.

Clasificarea anatomo-clinică a Prof. dr. doc. Aurel Conu împarte vascularitele astfel:

1. *Vascularite superficiale dermice:*
   a) vascularitele nodulare Gougerot-Ruiter (mono- şi polisimptomatice);
   b) purpura Schönlein-Henoch;
   c) purpura eczematidă;
   d) eritema elevatum diutinum;
   e) parapsoriazisul varioliform Mucha-Haberman;
   f) livedo reticularis cu noduli;
   g) granulomul facial.
2. *Vascularite profunde, hipodermice:*
   a) eritemul nodos;
   b) eritemul indurat Bazin;
   c) hipodermitele nodulare subacute netuberculoase (Montgomery-O'Leary, migratorie Vilanova, sclerodermiformă Gougerot).
3. *Vascularite sistemice* (cutaneo-viscerale):
   a) granulomatoza patergică Wegener;
   b) granulomatoza alergică Churg şi Strauss;
   c) panangeita necrozantă Zeek;
   d) papuloza atrofiată malignă Degos;
   e) Lupusul eritematos sistemic în care se întâlnesc foarte rar leziuni cutanate de tip angeitic.

Scanned with OKEN Scanner

1. Vascularitele superficiale dermice

a) VASCULARITELE NODULARE GOUGEROT–RUITER

Sunt cele mai frecvente vascularite superficiale.

Etiologie. Deseori puseele de vascularită se corelează cu activarea unor focare infecţioase (streptococ, stafilococ, colibacil etc.).

Manifestările clinice constau în principal în noduli dermici, cu diametrul de câţiva milimetri, de culoare roşie-violacee sau purpurici, localizaţi frecvent la nivelul gambelor şi mai rar pe coapse, antebraţe, abdomen. Rareori erupţia se poate generaliza.

Leziunile pot fi pruriginoase şi mai rar dureroase. Starea generală, de obicei, nu este afectată dar, uneori, se poate asocia febră, cefalee, artralgii.

Dacă pe lângă vascularita nodulară mai sunt prezente şi elemente de purpură, peteşii şi papule urticariene, acestea împreună constituie trisimptomul Gougerot-Ruiter.

Vascularita nodulară *evoluează* în pusee, acut, subacut sau cronic. Uneori puseul este unic şi se vindecă în câteva săptămâni, dar alteori se repetă timp de luni sau ani, la intervale neregulate. În formele mai severe nodulii se pot necroza, vindecându-se foarte greu, cu cicatrice atrofice. Pot exista şi manifestări sistemice (renale) ale bolii.

Unii autori includ în cadrul vascularitelor nodulare şi tuberculidele papulonecrotice, caracterizate prin noduli la nivelul coatelor şi genunchilor şi mai rar la nivelul feţei – acnitis – (imită acneea).

Tratamentul constă în inactivarea focarului infecţios, corticoterapie sistemică, antiinflamatorii nesteroidiene, sulfone (Dapsona). Ca tratament adjuvant se recomandă troficele vasculare, vitaminele. Se mai recomandă repausul la pat, în formele acute de boală, evitarea ortostatismului prelungit, a frigului.

b) PURPURA SCHÖNLEIN-HENOCH

Debutează brusc cu febră, poliartralgii (la articulaţiile genunchilor, coatelor, mâinilor), dureri abdominale şi erupţie peteşială şi purpurică localizată la nivelul membrelor inferioare, feselor şi mai rar la faţă şi mucoasa bucală.

Leziunile cutanate *evoluează* spre necroză şi cicatrizare lentă, timp de câteva săptămâni. Pot recidiva şi se pot complica (afectare renală, de care depinde prognosticul bolii).

Etiologia bolii poate fi o alergie medicamentoasă, mai rar alimentară. Pot fi implicate şi diverse focare infecţioase.

Apare la copii sau la adulţii tineri.

Tratamentul constă în îndepărtarea cauzei, atunci când este cunoscută, corticoterapie sistemică (Prednison) sau/şi sulfone (Disulon, Dapsonă).

c) PURPURA ECZEMATIDĂ

Se manifestă ca erupţie purpurică şi cu macule eritemato-scuamoase, pruriginoasă, localizată iniţial la nivelul gleznelor, apoi la gambe şi coapse. Se poate generaliza la întreg tegumentul, respectând faţa.

Scanned with OKEN Scanner

Evoluează timp de câteva luni spre vindecare, dar poate recidiva.

Tratamentul constă în sulfone (Disulon, Dapsonă) sau/şi corticoterapie sistemică şi locală.

d) ERITEMA ELEVATUM DIUTINUM

Constă într-o erupţie papulo-nodulară eritematoasă, scuamoasă, localizată pe dosul mâinilor, la glezne, coate, genunchi şi mai rar pe toracele posterior.

Evoluează cronic, ani de zile, cu apariţia de noi leziuni.

Tratamentul: sulfone (Dapsonă) sau corticoizi.

e) PARAPSORIAZISUL VARIOLIFORM MUCHA-HABERMAN

Apare mai frecvent la adolescenţi sau la adulţii tineri.

Debutează brusc cu starea generală alterată, febră şi erupţie de macule eritematoase şi purpurice sau hemoragice ce evoluează către papulo-noduli cu veziculaţie centrală şi necroză care în câteva săptămâni se elimină şi rămâne o cicatrice deprimată, varioliformă.

Leziunile au caracter polimorf datorită puseelor repetate şi se localizează la nivelul membrelor, putându-se extinde la întreg tegumentul, cu excepţia extremităţii cefalice care este mai rar afectată.

Se vindecă spontan în 2–4 luni.

Tratamentul constă în sulfone sau/şi corticoizi pe cale generală şi antibiotice pentru eventualele focare microbiene.

f) LIVEDO RETICULARIS CU NODULI

Se caracterizează clinic prin livedo reticularis datorat stazei capilare prin spasm arteriolar şi noduli dureroşi cu diametrul de circa 1–2 cm, la nivelul picioarelor, gambelor, antebraţelor, mai rar pe trunchi, faţă şi scalp.

Evoluează timp de săptămâni sau luni, după care dispar, dar pot recidiva.

g) GRANULOMUL FACIAL

Constă într-o leziune unică sau multiplă localizată la nivelul *feţei* (nas, frunte sau obraji) şi mai rar la alte zone (mâini, trunchi).

Are aspectul unui nodul de câţiva milimetri sau centimetri diametru, cu suprafaţa scuamoasă, de culoare normală sau uneori eritematoasă-purpurică.

Evoluţia cronică, dar benignă, cu vindecare spontană.

Tratamentul constă în aplicaţii de azot lichid sau în excizia chirurgicală a leziunii.

2. Vascularitele profunde, hipodermice

a) ERITEMUL NODOS

Apare mai frecvent la copii şi adulţii tineri (în special la femei).

Se caracterizează prin apariţia unor nodozităţi roşii, inflamatorii, calde, cu diametrul de câţiva centimetri, uşor proeminente, cu margini difuze, de consistenţă

Scanned with OKEN Scanner

păstoasă, dureroşi. Ele sunt în număr variat (10–15) şi se localizează simetric pe feţele anterioare ale gambelor, mai rar pe coapse şi antebraţe.

Erupţia este precedată de obicei de o infecţie microbiană sau virală însoţită de febră, artralgii, cefalee, inapetenţă.

În câteva zile nodulii îşi schimbă culoarea, devenind violacei, apoi bruni şi galben-verzui (similar evoluţiei unei echimoze postcontuzionale), datorită resorbţiei. Nu se ulcerează niciodată.

Evoluţia unei leziuni durează circa 2 săptămâni, dar în acest interval mai pot apărea alţi noduli noi. Vindecarea se face fără sechele. Evoluţia este cronică, recidivantă.

Examenul de laborator arată o creştere a VSH, leucocitoză şi uneori IDR la PPD este pozitivă.

În *etiologia* eritemului nodos sunt incriminate: sensibilizarea la bacilul Koch, infecţii bacteriene, virotice, micotice, alergii medicamentoase. S-a descris şi un eritem nodos de sarcină.

Mecanismul patogenic constă într-o reacţie de hipersensibilitate umorală mediată prin complexe imune.

Tratamentul constă în repaus la pat, cu gambele mai ridicate faţă de orizontală, purtare de ciorapi elastici, îndepărtarea cauzei, dacă este cunoscută (tuberculostatice în cazul infecţiei bacilare, antibiotice în infecţiile bacteriene, neprimirea medicamentelor alergizante etc.) şi tratament adjuvant: antiinflamatoare nesteroidiene, antihistaminice, corticoizi (Prednison).

Local se pot aplica în prima fază comprese umede cu soluţii antiseptice, iar în faza de resorbţie – unguente cu dermatocorticoizi.

b) ERITEMUL INDURAT BAZIN

Are etiologie bacilară depistată prin antecedentele personale de tuberculoză (de obicei extrapulmonară) sau coexistenţa cu o tuberculoză activă. IDR la PPD este deseori intens pozitivă, dar culturile sunt frecvent negative.

Mecanismul patogenic este de hipersensibilizare la antigeni bacilari.

Se prezintă sub forma unor nodozităţi indurate, acoperite de tegument roşu-cianotic, cu dimensiuni de câţiva centimetri, localizate în treimea inferioară a gambelor, antero-extern şi posterior.

Evoluează către resorbţie lentă în 1–3 luni, cu cicatrice deprimate. Uneori nodozităţile se pot ulcera (eritem indurat ulcerat Hutchinson).

Tratamentul constă în administrarea de tuberculostatice după schemele standard, la care se asociază corticoterapie sistemică.

c) HIPODERMITELE NODULARE SUBACUTE NETUBERCULOASE

VASCULARITA NODULARĂ SUBACUTĂ MONT-GOMERY–O'LEARY

Afectează în special femeile şi se caracterizează printr-o erupţie de noduli subcutanaţi cu diametrul de câţiva centimetri şi suprafaţă roşie-violacee, localizaţi la nivelul gambelor.

Scanned with OKEN Scanner

Evoluează spre vindecare în 2–3 săptămâni, dar uneori se pot ulcera şi atunci se vindecă mai lent sau pot recidiva.

Etiologia este necunoscută. Uneori se asociază cu unele disfuncţii hormonale.

Tratamentul constă în corticosteroizi, antiinflamatorii nesteroidiene şi Dapsonă.

3. Vascularitele sistemice (cutaneo-viscerale)

a) **GRANULOMATOZA PATERGICĂ WEGENER**

Este o afecţiune gravă ce poate debuta în unele cazuri la nivelul pielii, prin noduli roşii, purpurici sau necrotici, localizaţi la nas (granulom malign centrofacial). Afectările cutanate se mai prezintă şi sub forma unor erupţii papulo-necrotice simetrice la nivelul feselor, extremităţilor şi ochilor.

Se mai caracterizează prin leziuni necrotice ale căilor respiratorii şi pulmonare, glomerulonefrită difuză.

În *etiologie* par a fi implicate unele infecţii cronice: tuberculoză, sifilis etc.

Tratamentul: corticoterapie în doze ridicate.

b) **GRANULOMATOZA ALERGICĂ CHURG şi STRAUSS**

Constă în afectarea vaselor mici, cu formare de granuloame la nivel pulmonar, cardiac, renal, digestiv, nervos.

Leziunile cutanate se prezintă sub forma unor noduli sau erupţii maculo-eritematoase, papulo-purpurice sau veziculoase hemoragice.

c) **PANANGEITA NECROZANTĂ ZEEK**

Este o maladie gravă, cu afectări viscerale multiple (digestive, renale, nervoase) şi leziuni cutanate papuloase, buloase, hemoragice şi necrotice.

d) **PAPULOZA ATROFIANTĂ MALIGNĂ DEGOS**

Leziunile cutanate constau în papule mici, localizate pe trunchi şi membrele superioare.

Evoluează cu atrofie şi cicatrizare. Are caracter recidivant.

Manifestările cutanate apar de la debutul bolii, iar cele viscerale, în principal digestive, apar pe parcurs.

Tratament: corticoterapie şi citostatice.

ERITEMUL POLIMORF

Eritemul polimorf este un sindrom cutaneo-mucos, plurietiologic, la care se descriu două forme clinice: (1) eritemul polimorf minor şi (2) eritemul polimorf major sau sindromul Stevens-Johnson. O formă severă de eritem polimorf este considerat şi sindromul Lyell.

1. Eritemul polimorf – forma minoră (Midroa)

Poate apărea la orice vârstă, dar este mai frecvent întâlnit la persoane între 15 şi 30 de ani. Are caracter sezonier, debutând frecvent primăvara şi toamna.

Scanned with OKEN Scanner

Etiopatogenia este controversată încă. Factorii posibili implicați în declanşarea bolii sunt: infecțiile virale (herpetice, hepatita, gripa, mononucleoza etc.), bacteriene (streptococii), micotice sau cu mycoplasme; medicamentele (sulfonamidele, aspirina, fenilbutazona, hidrazida, barbituricele etc.); antigenele tumorale (limfoame, carcinoame), colagenoze (lupus eritematos), disfuncții hormonale (în sarcină, premenstrual etc.).

De remarcat că într-un mare număr de cazuri rămâne neprecizată.

Mecanismul patogenic nu este încă bine elucidat. Are loc o reacție imunoalergică la diverşi antigeni (virusuri, bacterii, mycoplasme, medicamente), cu producere de anticorpi şi apoi depunerea complexelor imune antigen-anticorp în jurul vaselor şi la nivelul joncțiunii dermo-epidermice.

Manifestări clinice. Debutul este brusc, sub forma unei erupții cutanate de pete eritematoase ce se extind repede. Au dimensiuni de 1–2 cm diametru. Treptat capătă relief, devenind papule edematoase, persistente, cu periferia mai proeminentă şi eritematoasă iar centrul deprimat, violaceu, având un aspect în „cocardă". Acest aspect caracterizează forma edemato-papuloasă a eritemului polimorf. Există şi o formă eritemato-papulo-veziculo-buloasă, când în centrul fiecărei papule apar, după 2–3 zile, vezicule sau bule care în 1–2 săptămâni se resorb sau se sparg, acoperindu-se de cruste.

Se mai poate descrie şi un alt tip de leziune mai rar întâlnită: herpes iris, cu o veziculă sau bulă centrală înconjurată de un cerc eritemato-purpuric, apoi de o coroană de veziculo-bule şi, în sfârşit, de o serie de cercuri concentrice de culori diferite (roz, roşu, violaceu).

Leziunile pot rămâne izolate sau pot conflua în placarde cu contur policiclic.

Erupția cutanată poate fi precedată frecvent de un puseu de herpes labial sau de o infecție a căilor aeriene superioare. În perioada de stare se poate însoți de prurit, febră, artralgii, mialgii etc.

Localizările de elecție ale erupției sunt simetrice la nivelul extremităților, pe fața dorsală a mâinilor şi picioarelor, dar uneori şi pe palme şi plante; la nivelul antebrațelor, gambelor şi genunchilor. Destul de frecvent sunt afectate fața, gâtul, urechile, ceafa.

Afectarea mucoaselor, deşi posibilă şi în forma eritemato-papuloasă, este mai frecventă în forma eritemato-papulo-veziculo-buloasă, conferindu-i uneori un caracter mai sever.

În marea majoritate a cazurilor este interesată *mucoasa bucală* (*hidroa bucală*), unde bulele se sparg rapid, lăsând în loc eroziuni dureroase, cu fundul roşu sau difteroid şi cu halou eritematos perilezional. Evoluează către epitelizare. Este interesată mucoasa jugală, palatină, gingivală, lingvală.

Există numeroase forme de eritem polimorf în care leziunile bucale sunt pe prim plan, erupția tegumentară fiind minimă sau chiar absentă.

Mucoasele nazală, conjunctivală şi genitală pot fi şi ele afectate.

Eritemul polimorf *evoluează* în pusee succesive timp de 2–3 săptămâni, spre vindecare spontană, cu hiperpigmentare reziduală, tranzitorie. Prezența de elemente lezionale în diverse stadii de evoluție conferă caracterul polimorf al afecțiunii, de unde îi vine şi numele.

Deseori boala are un caracter recidivant, greu de tratat.

Scanned with OKEN Scanner

Diagnosticul pozitiv se stabileşte uşor în cazurile tipice, pe aspectul clinic al leziunilor cu dispoziţie simetrică de obicei la nivelul extremităţilor.

Diagnosticul diferenţial se face cu sifilidele papuloase, urticaria acută, vascularitele Gougerot-Ruiter, dermatita herpetiformă, porfiria cutanată tardivă, pemfigusul vulgar etc.

Tratamentul vizează în primul rând suprimarea cauzei, atunci când este posibil (tratarea infecţiilor, evitarea medicamentelor incriminate etc.).

În formele uşoare se pot administra antihistaminice, sedative, vitamine, iar în cazurile mai severe, cu leziuni bucale, se recurge la corticoterapie sistemică.

Local se pot aplica mixturi şi unguente cu dermatocorticoizi, în formele eritemato-papuloase, şi comprese antiseptice, coloranţi, spray-uri cu corticoizi şi antibiotice (Bioxiteracor) în formele eritemato-papulo-veziculo-buloase. Pentru leziunile bucale se recomandă gargarisme cu soluţii antiseptice slabe (infuzie de muşeţel), badijonări cu coloranţi (albastru de metilen, violet de genţiană 1%).

2. Eritemul polimorf major sau sindromul Stevens-Johnson

Apare mai ales la copii, adolescenţi şi adulţii tineri.

Se caracterizează în principal prin alterarea stării generale şi erupţie cutaneo-mucoasă eritemato-buloasă şi erozivă generalizată.

Debutul este brusc, cu alterarea profundă a stării generale, cu febră 39–40°C, frisoane, curbatură, apatie, obnubilare, deshidratare, tahicardie, hipotensiune etc.

Erupţia cutaneo-mucoasă este de tip bulos extensiv, interesând în mod constant şi preferenţial mucoasele (bucală, nazală, conjunctivală, genitală, anală), astfel încât la nivelul orificiilor naturale apar eroziuni întinse (prin spargerea bulelor), foarte dureroase. I se mai spune şi dermatită pluriorificială.

Leziunile mucoasei bucale apar în 100% din cazuri şi constau în bule mari ce se rup rapid şi apar eroziuni întinse sângerânde, care se acoperă de depozite albicioase. Se întind la mucoasa jugală, gingivală, linguală, palatină. Buzele sunt edemaţiate, fisurate, cu eroziuni întinse, acoperite de cruste hematice.

Atingerea nazală se manifestă prin rinoree sero-sangvino-lentă, mucoasa narinară fiind acoperită de eroziuni şi cruste.

Foarte frecvent apar şi leziuni oculare: conjunctivită cataralâ sau purulentă, cu secreţie abundentă şi formare de cruste gălbui care, deseori, obturează fantele palpebrale. Mai pot apărea keratite, ulcere corneene, irite, uveite. De obicei acestea regresează spontan, dar pot lăsa sechele: sinechii, opacităţi corneene, cecitate.

Afectarea mucoaselor ano-genitale, duce la apariţia de eroziuni ce determină dureri la defecaţie, disurie.

În formele severe pot apărea leziuni şi pe mucoasa esofagiană sau a tractului respirator (faringiană, laringiană, bronşică).

Leziunile cutanate constau în bule de dimensiuni variate, izolate sau grupate, intricate cu leziuni eritemato-papuloase, uneori în „cocardă". Ele interesează suprafeţe întinse, deseori întreg tegumentul.

Pe parcursul bolii sau uneori chiar de la debut, pot apărea diverse complicaţii: pulmonare, tulburări digestive (diaree), afectare renală (hematurie, insuficienţă renală) etc., care pot influenţa prognosticul bolii.

Scanned with OKEN Scanner

Evoluție. Fără tratament boala este letală în 10–15% din cazuri, prin complicațiile din partea organelor interesate sau a tulburărilor hidro-electrolitice severe. Cu tratament aplicat corect, erupția se poate remite în totalitate în circa o lună de zile.

Etiopatogenie. Sunt implicați aceiași factori ca și la forma minoră de eritem polimorf: medicamentele (58%), agenți infecțioși (15%), iar restul rămân cu etiologie necunoscută.

Tratamentul constă în suprimarea medicamentelor administrate anterior debutului bolii, reechilibrare hidro-electrolitică, corticosteroizi (inițial hemisuccinat de hidrocortizon în perfuzie i.v., apoi Prednison, oral) antibiotice cu spectru larg, eventual medicație antivirală (Aciclovir). Uneori este necesară oxigenoterapie, aspirație bronșică, alimentație parenterală.

Local, tratamentul este același ca la forma minoră a eritemului polimorf.

Sindromul Lyell
(necroliza epidermică toxică, epidermoliza combustiformă)

Este considerat de unii autori ca fiind o formă de gravitate extremă a eritemului polimorf. Totuși, la ora actuală, majoritatea autorilor încadrează sindromul Lyell ca o entitate aparte, pe baza unor caractere particulare etiologice, clinico-evolutive și histopatologice.

Etiologia este adesea alergică medicamentoasă – în cazul adulților sau alergică microbiană (stafilococ) – la copii.

Debutul este brutal, cu apariția pe *față,* trunchi și membre a unor plăci și placarde roșii-brune, cu tendință la extensie și la generalizare.

Pe aceste placarde se dezvoltă ulterior bule foarte mari, ce se rup rapid.

Epidermul se decolează în lambouri lăsând vaste suprafețe erodate, dureroase. Bolnavul are aspectul unui mare ars. Tegumentul datorită plisării epidermului decolat peste derm, poate avea de asemenea un aspect opărit. Semnul Nicolsky este pozitiv. Starea generală este profund alterată, cu febră și frisoane.

La nivelul orificiilor naturale: gură, nări, fante palpebrale, vulvă, anus, eroziunile se acoperă cu cruste hematice.

La nivelul mucoaselor (bucală, conjunctivală, nazală, genitală) apar decolări și eroziuni întinse, dureroase. Afectarea mucoasei bucale, faringiene, esofagiene dă naștere la disfagie importantă.

În sindromul Lyell primează tulburările grave hidro-electrolitice cu oligurie și posibilă evoluție spre comă, în câteva zile.

Evoluează către epitelizare după trecerea primei săptămâni, dar persistă riscul apariției complicațiilor (viscerale, suprainfecție) care pot fi grave, chiar letale.

Tratamentul trebuie instituit rapid și constă în reechilibrarea hidro-electrolitică, suprimarea posibilelor medicamente declanșatoare, tratarea infecției stafilococice cu antibiotice cu spectru larg și, pentru posibila suprainfecție, corticoterapie (inițial hemisuccinat de hidrocortizon în perfuzie i.v., apoi Prednison, oral).

Se aplică și tratament local cu antiseptice, antibiotice.

Scanned with OKEN Scanner

REACȚII ADVERSE LA MEDICAMENTE

Prin reacție adversă la un medicament se înțelege orice răspuns nedorit apărut ca o consecință a folosirii medicamentului respectiv.

Reacțiile adverse cutanate la medicamente reprezintă 50% din totalul manifestărilor iatrogene.

Dermatozele iatrogene pot apărea în două moduri:

1. *la indivizi normali,* prin:
– supradozare;
– efecte secundare;
– interacțiunea mai multor medicamente.
2. *la persoane susceptibile,* prin:
– intoleranță;
– idiosincrozie;
– reacții alergice.

Intoleranța se manifestă prin exagerarea cantitativă a efectelor farmacologice ale medicamentului, deşi calitativ sunt normale.

Idiosincrozia se manifestă prin efecte farmacologice calitative anormale, datorită unor tare genetice enzimatice individuale.

Reacțiile alergice postmedicamentoase au la bază mecanismele imunologice din clasificarea lui Coombs şi Gell:

– reacțiile de tip I, de hipersensibilitate imediată sau anafilactică în cazul şocului anafilactic la penicilină (de exemplu), sau urticariei acute la aspirină sau angioedemului;

– reacțiile de hipersensibilizare de tip II (citotoxice): în cazul purpurei alergice (la sulfamide, peniciline, fenilbutazonă);

– reacția de tip III de hipersensibilitate umorală (prin complexe imune) din urticarie, boala serului, vascularitele alergice, eritem nodos, eritem polimorf (la sulfamide, barbiturice, fenilbutazonă, peniciline, seruri etc.);

– reacția de tip IV de hipersensibilizare întârziată mediată celular, din cazul eczemelor de contact la antibiotice, fenotiazinice, sulfamide, dinitroclorbenzen, novocaină, propolis, substanțe folosite în stomatologie: amalgam (mercur cu aliaj de staniu, zinc, argint, cupru), eugenat de zinc, ciment fosfat de zinc, gutapercă, plastobtur (oxid de zinc, sulfat de Ca, ulei de parafină) etc.

În afara manifestărilor alergice menționate mai sus, mai adăugăm următoarele: pruritul, exanteme scarlatiniforme, rubeoliforme sau rozeoliforme, erupții buloase purpurice, eriteme pigmentare fixe, fotoalergodermii, sindrom Lyell.

Eritrodermiile (deseori veziculoase şi mai rar eritemato-scuoamoase) pot apărea după peniciline, anticonvulsivante, sulfamide, antimalarice, săruri de aur etc. Se pot însoți de alterarea stării generale, febră, frison, convulsii, sindrom hepato-renal.

Eritemele (exantemele) rujeoliforme, rubeoliforme, scarlatiniforme pot apărea după antibiotice (penicilină, ampicilină, tetraciclină, sulfamide, derivați pirazolonici, fenilbutazonă, digitală etc.).

Erupțiile eritemato-pigmentare fixe se caracterizează prin pete eritematoase uneori veziculoase, bine delimitate, pruriginoase, localizate oriunde pe tegumente,

Scanned with OKEN Scanner

dar mai ales pe membre şi *mucoasa bucală* (buză). La încetarea administrării medicamentului, leziunile se vindecă cu hiperpigmentare reziduală. Pot reapare în acelaşi loc, la o nouă administrare a medicamentului respectiv, care poate fi: piramidon, barbiturice, fenilbutazonă, sulfamide etc.

Erupţiile buloase (pemfigoide) constau în bule mari ce apar deseori pe palme sau pe mucoase (*bucală*, genitală) după administrarea de sulfamide, antidiabetice de sinteză, furosemid, fluorchinilone.

Fotoalergodermiile apar când se asociază consumul anumitor medicamente cu expunerea la radiaţii solare. Constau în erupţii eritemato-edematoase şi veziculo-buloase pe zonele fotoexpuse (*faţă*). Medicamentele care pot da astfel de reacţii sunt: sulfonamidele, meladinina, tripsoralenul, opsoralenul.

Şocul anafilactic poate apărea după penicilină şi derivaţii săi, anestezice locale (*xilină*), substanţe iodate de contrast, seruri, vaccinuri etc., la persoane sensibilizate în prealabil la medicamentul incriminat.

Debutul manifestărilor are loc, de obicei, în primele 15 minute de la injectarea medicamentului, uneori mai târziu, după câteva ore. Tabloul clinic se instalează extrem de rapid cu prăbuşirea până la colaps a tensiunii arteriale, paliditate marcată, extremităţi reci, transpiraţii profuze, puls accelerat, filiform. Bolnavul poate fi agitat sau obnubilat, dar starea de conştienţă este păstrată. Pot apărea şi manifestări respiratorii (bronhospasm), digestive (crampe abdominale, vărsături, diaree), cutanate (urticarie, angioedem), neuro-psihice (cefalee, delir, edem cerebral, comă).

În cazurile mai puţin severe remisiunea simptomatologiei se poate face rapid, spontan. Alteori, în lipsa unui tratament energic, instituit precoce, bolnavul poate deceda în câteva minute.

Tratamentul începe prin aşezarea bolnavului în decubit dorsal cu membrele inferioare ridicate şi oxigenoterapie.

Primul medicament utilizat va fi adrenalina în soluţie 1‰, din care se administrează 0,5 ml subcutanat sau intramusculos. Doza se poate repeta la nevoie.

Se va asocia, de asemenea, cu un antihistaminic injectabil (Romergan 100–150 mg) şi hemisuccinat de hidrocortizon intravenos 100–150 mg sau mai mult la nevoie.

Având în vedere gravitatea reacţiei sistemice anafilactice, personalul medical trebuie să prevină apariţia sa. Se va ţine seama că atopicii, persoanele cu antecedente de hipersensibilizare medicamentoasă, cei cu reactivitate imună exagerată (bolnavi cu lupus eritematos sistemic) etc., sunt mai expuşi la reacţii sistemice anafilactice. Ori de câte ori administrăm un preparat capabil de a produce o reacţie anafilactică trebuie să avem la îndemână trusa de urgenţă care să conţină toate medicamentele şi instrumentarul necesar acordării primului ajutor.

La nivel cutanat pot apărea şi o serie de manifestări iatrogene nealergice:

– acneiforme: la corticoizi, hormoni androgeni, săruri de litiu, brom, iod, vitamina B_{12};

– alopecie după citostatice, retinoizi, antitiroidiene;

– hirsutism: glucocorticoizi, hormoni androgenici;

– hipertricoză: minoxidil, fenitoină;

– atrofie: lipodistrofia insulinică;

– tulburări de pigmentare: antimalaricele, anticoncepţionalele, beta-carotenul, amiodarona (hiperpigmentarea feţei).

Scanned with OKEN Scanner

Mai menționăm unele manifestări cutanate după corticoterapie prelungită:

– în administrare orală sau parenterală în cure prelungite: facies cushingoid, hipertricoză, seboree, acnee, vergeturi, telangiectazii, candidoze bucale, genitale;

– în administrare topică: rozacee, cuperoză, dermatită perioralâ, atrofia pielii la nivelul feței prin administrare prelungită de dermatocorticoizi etc.

Unele medicamente pot determina apariția unor afecțiuni autoimune: lupus eritematos sistemic, pemfigus vulgar, pemfigoid bulos, dermatită herpetiformă Dühring-Brocq.

Din toată bibliografia parcursă, am considerat că sinteza întocmită de regretatul Prof. dr. doc. Aurel Conu este cea mai sintetică și mai completă pentru a fi redată în continuare:

TABLOU SINOPTIC
cu leziunile și sindroamele cutanate provocate de medicamente

Urticaria

– Aspirina, piramidonul, antipirina, penicilina
– Salicilați, chinina, sulfamide
– Griseofulvina, streptomicina, tetraciclina, cloramfenicolul
– Meprobamați, barbiturice, fenotiazine, mialgin, dolosal
– Vitamina B_1, vitamina K
– Bromuri, ioduri, metyltiouracil (alkiron)
– Seruri terapeutice, insulina, extracte de organe
– Fenolftaleină, ACTH

Exanteme

Morbiliforme și scarlatiniforme

– Sulfamide, ampicilina, penicilina, streptomicina, tetraciclina, novobiocina, griseofulvina
– Barbiturice, fenotiazine, hidantoină, meprobamați
– Chinina, aspirina, piramidon, fenacetina, fenilbutazona
– Digitala, insulina, fenolftaleina

Rozeoliforme

– Barbituricele, derivați de pirazolon
– Salicilatul de sodiu
– Antidiabeticele orale

Eritrodermii

– Aur, arsenic, bismut
– Sulfamidele „retard", penicilina
– Butazolidina (irgapirina, alindor)
– Barbiturice, aspirina, antipaludice, PAS

Erupții pigmentogene

Melanice (*hipercrome*)

– Arsenic pentavalent
– Atebrina și alte antimalarice
– Anticoncepționale
– Hidantoina, fenotiazine, sulfamidele

Scanned with OKEN Scanner

Eritem pigmentar fix

– Antipirina, fenolftaleina
– Salicilații, aspirina, butazolidina, piramidonul, barbiturice
– Sulfamidele, penicilina, tetraciclina
– Chinidina, efedrina
– Anticoncepționale

Purpura

– Barbiturice, tranchilizante
– Citostatice
– Fenilbutazona, aspirina, fenacetina, piramidonul
– Dicumarol, heparina
– Aur, arsenic, iod
– Sulfamide, peniciline
– Corticoizii, griseofulvina, antipaludice, anticoncepționale

Erupții buloase iatrogene

Eritem polimorf eritemato-papulos și bulos, uneori generalizat

– Sulfamide, barbiturice, antipirina
– Aur, salicilați, antidiabetice orale, anticoncepționale antipaludice, fenotiazine, fenilbutazona, arsenicale, bismut, iod

Sindrom Stevens-Johnson

– Sulfamide „retard" (sulfametoxipiridazina)
– Penicilina
– Butazolidina și derivate

Sindrom Lyell

– Sulfamide, îndeosebi cele „retard" (46%), derivați pirazolonici (15%), barbiturice (10%), fenilbutazona, salicilați (4%), mai rar hidantoina, atofan, fenolftaleina, pentazocina, penicilina „retard"

Erupții veziculoase

Eczema de contact

– Penicilina, mai rar neomicina, tetraciclina
– Sulfamidele, preparatele mercuriale, novocaina, iodul, fenotiazina, antihistaminice (fenergan, benadryl) sub formă de pomezi
– Deodorante (formol), antiparazitare (jadit etc.), unele excipiente

Eczeme endogene

– Sulfamide, penicilina, streptomicina, novobiocina, neomicina, fenotiazine, meprobamați, procaina, clorotiazine

Leziuni papuloase, noduli, nodozități

Erupții papuloase

– Lichen toxic: arsenic, aur
– Erupții lichenoide
– Aur, arsenic
– Sulfamide
– Chinina și alte antipaludice
– Prurigo iatrogen
– Sulfamidele

Scanned with OKEN Scanner

– Streptomicina
– Barbiturice

Erupții nodulare și necrotice (*vascularite alergice*)
– Sulfamidele, penicilina, butazolidina
– Dicumarol, ioduri, bromuri
– Metyltiouracil
– Aspirina, piramidonul, chinina

Nodozități (eritem nodos iatrogen)
– Sulfamide, tiazolate
– Ioduri, bromuri
– Barbiturice
– Contraceptive

Leziuni vegetante
– Bromuri
– Ioduri

Foliculite acneiforme

Acneea iatrogenă: halogeni (iod, brom), cortizon, ACTH, chinină, androgeni, hormoni anabolizanți, hexaclorbenzen, vitamina B_{12}, alkilante, izoniazidă

Atrofii
– Corticoizi: strii atrofice (vergeturi)
– Insulina = lipodistrofia atrofică

Fanerele

a) *Unghiile* = pigmentații „în benzi" sau difuze după tetraciclină, antimalarice, mercuriale, tranchilizante, citostatice (5-fluorouracil, ciclofosfamida);
onicoliză = după dimetilclorotetraciclină (acțiune fotodinamică)

b) *Păr = alopecie difuză* după: hormoni (progesteron, androgeni, corticoizi, ACTH), anticoncepționale, anorexice, citostatice, cumarina, heparina, chinacrina, triparonol; *hipertricoză neagră:* ACTH, corticoizi, androgeni; anticoncepționale;
decolorarea părului: roșiatic (tetracicline), blond (clorochin);
păr seboreic: corticoizi, ACTH, anticoncepționale.

15. COLAGENOZE CU MANIFESTĂRI CUTANATE

Sub denumirea de „colagenoze" se reunește un grup de afecțiuni cu un tablou anatomo-patologic asemănător și patogenie autoimună. Astfel, în evoluția leziunilor se succed următoarele fenomene fizio-patologice: răspuns imun aberant, vascularită autoimună, degenerescența fibrinoidă a țesutului conjunctiv.

Scanned with OKEN Scanner

Termenul de „colagenoze" a fost formulat de Klemperer în 1941, referindu-se la lupusul eritematos şi boala reumatismală, cărora, ulterior, li se adaugă sclerodermia, dermatomiozita, vasculitele de tip periarterită nodoasă, sindromul Sjögren.

LUPUSUL ERITEMATOS

Lupusul eritematos, cea mai frecvent întâlnită colagenoză, este o afecţiune cu etiologie necunoscută şi mecanism patogenic autoimun ce afectează atât pielea cât şi organele interne. Poate evolua sub două forme clinice principale: lupusul eritematos cronic şi lupusul eritematos acut diseminat sau sistemic. Se poate diferenţia o formă intermediară de lupus eritematos subacut. De reţinut că în circa 10% din cazuri forma cronică de lupus eritematos se poate transforma în lupus eritematos sistemic, mai ales la femeile tinere. Se cunoaşte că boala afectează în procent mai mare femeile şi grupele de vârstă între 30–40 ani.

Cauza bolii este necunoscută, dar în declanşarea şi întreţinerea ei se intrică mai mulţi factori: genetici, familiali, hormonali (contraceptivele orale cu estrogeni pot declanşa sau agrava boala), de mediu, infecţioşi, expunerea la soare, medicamentele (hidralazina, procainamida), autoimunitatea.

Mecanismul patogenic este autoimun: apar numeroşi autoanticorpi (antinucleari, anticitoplasmatici, antimembrană bazală) şi se formează complexe antigen-anticorp, ce se fixează şi lezează structuri celulare specifice.

A. Lupusul eritematos cronic (LEC)

1. Lupusul eritematos cronic localizat

Este forma cea mai frecventă a bolii lupice, localizată exclusiv la piele, benignă, dar potenţial evolutivă (poate avea remisiuni şi recidive multiple sau poate vira către forma subacută sau acută în aproximativ 10% din cazuri).

Sediul leziunilor se află pe zonele expuse la lumina solară: *faţă* (*obraji, nas*), *urechi, gât, decolteu, pielea capului.*

Triada leziunilor caracteristice din lupus este: eritemul, scuama şi atrofia cicatriceală. Acestea se constituie sub formă de plăci sau placarde unice sau multiple, bine delimitate, de culoare roşie-violacee, care cu timpul se acoperă de scuame subţiri, foarte aderente datorită prelungirilor hiperkeratozice către foliculii pilosebacei. Aceste prelungiri conferă feţei profunde a scuamei un aspect aspru, comparat cu „limba de pisică". Atrofia cicatriceală se constituie progresiv, fără ulceraţie prealabilă.

Se individualizează mai multe forme clinice de lupus eritematos cronic localizat, în funcţie de dispoziţia leziunilor, predominanţa uneia sau alteia dintre cele trei tipuri de leziuni elementare descrise sau de evoluţia în timp:

Scanned with OKEN Scanner

– *Lupusul eritematos cronic discoid (fix)*, în care predomină scuamele şi cicatricele atrofice deprimate, inestetice, localizate mai ales *pe obraji şi pe nas, simetric* (în formă de „aripi de fluture" sau vespertillio) sau unilateral. Evoluţia leziunilor este lentă.

Varietăţi de lupus eritematos cronic fix sunt: forma hipertrofică verucoasă şi forma hiperkeratozică (herpes cretaceu Devergio cu cicatrice albă, mutilantă, centrală, înconjurată de o zonă eritematoasă acoperită de scuame groase, aderente).

– *Lupusul eritematos cronic centrifug (Biett)*, în care predomină eritemul congestiv al *obrajilor (în „aripi de fluture" sau vespertillio)*, cu scuame fine şi rareori cu atrofie cicatriceală.

Variante ale acestei forme: lupusul eritematos tumidus (cu placarde eritematoase, congestive, infiltrante), lupusul eritematos cuperozic (cu numeroase telangiectazii) şi lupusul eritematos seboreic (cu scuame moi, grăsoase, uşor detaşabile).

Aspectul clinic al lupusului eritematos cronic depinde şi de localizare:

– *la nivelul pielii capului* pot apărea plăci eritemato-scuamoase care cu timpul şi fără un tratament corect se transformă în alopecie cicatriceală (definitivă);

– *la nivelul extremităţilor* (mâini, picioare, nas, urechi) leziunile sunt violacee, infiltrate, amintind de aspectul unor degerături (chilblain lupus);

– *la nivelul semimucoaselor şi mucoaselor:* la nivelul *buzelor* (*în special buza inferioară*) poate apărea cheilita lupică, sub forma unei plăci atrofice cu scuame fine şi uneori cu fisuri; la nivelul mucoaselor bucală şi genitală se descriu peteşii, uneori tumefacţii, eroziuni şi ulceraţii dureroase.

Amintim şi de lupusul eritematos profund (Kaposi-Irgang), cu localizare în special *pe obraji* caracterizat de nodozităţi dermohipodermice, acoperite uneori de leziuni discoide. Evoluează cu atrofie şi deprimarea pielii.

Manifestările generale lipsesc în lupusul eritematos cronic localizat, iar probele imuno-biologice sunt doar rar şi tranzitoriu modificate.

Aspectul histopatologic al leziunilor din lupusul eritematos cronic: dermul edemaţiat cu infiltrat inflamator perivascular şi perianexial, vasodilataţie şi degenerescenţă fibrinoidă, iar epidermul cu degenerescenţa hidropică a celulelor stratului bazal, atrofia stratului malpighian şi hiperortokeratoză cu dopuri cornoase foliculare.

2. Lupusul eritematos cronic diseminat

Se caracterizează prin leziuni discoide multiple, diseminate la nivelul *feţei*, zonei decolteului, mâinilor, antebraţelor, pielii capului, cu posibile manifestări generale blânde şi uneori cu modificări rapid tranzitorii ale probelor de laborator.

B. Lupusul eritematos subacut

Clinic este caracterizat de leziuni eritematoase diseminate pe zonele expuse la soare, frecvent fără scuame şi atrofie. Modificările stării generale sunt uşoare (exemplu: stare subfebrilă), iar cele imunobiologice sunt mai frecvente.

Scanned with OKEN Scanner

C. Lupusul eritematos acut (diseminat, sistemic) (LES)

Se caracterizează prin predominanţa manifestărilor generale.

Debutează frecvent cu stare febrilă, astenie musculară, artralgii.

Manifestările cutanate apar la 75% din cazuri şi constau cel mai frecvent într-o erupţie eritematoasă, infiltrată, difuză, la nivelul *feţei*, în *„vespertillio"*. Se pot extinde la frunte, menton, urechi, zona decolteului, dosul mâinilor, antebraţe. Mai pot apărea şi alte tipuri de leziuni cutanate: erupţii maculo-papuloase pruriginoase sau nodulare, ulcero-necrotice, veziculo-buloase, alopecie difuză (necicatriceală), livedo reticularis, telangiectazii, sindrom Raynaud, *leziuni ale mucoaselor*; cu peteşii, eroziuni şi ulceraţii ale palatului dur şi moale.

Manifestările viscerale din lupusul eritematos acut (diseminat, sistemic):

– renale: glomerulonefrită ce influenţează diagnosticul bolii;

– cardiovasculare: endocardita verucoasă, miocardită, pericardită sau uneori chiar infarct miocardic;

– pleuro-pulmonare: infiltrate difuze (fibroză interstiţială difuză), şi dispnee, rar pleurezii;

– digestive: dureri abdominale, infarct intestinal, hepatomegalie;

– neuro-psihice: crize epileptiforme, paralizii de nervi cranieni, accidente vasculare cerebrale, psihoze diverse (criterii de prognostic sever).

Examene de laborator ce confirmă diagnosticul de lupus eritematos acut (diseminat, sistemic):

– prezenţa celulelor lupice, anticorpilor antinucleari anti-ADN nativ dublu catenar (cu specificitate pentru LES), complexele imune circulante;

– hipergammaglobulinemie, scade complementul seric, creşte VSH;

– anemie, leucocitopenie, trombocitopenie;

– testul imunofluorescenţei directe din tegumentul lezat şi din cel aparent indemn, dar expus radiaţiilor UV, evidenţiază depozite sub stratul bazal de IgG şi IgM;

– examenul histopatologic: derm edemaţiat cu infiltrat inflamator perivascular şi perianexial şi epiderm subţiat cu degenerescenţă hidropică bazală.

Diagnosticul diferenţial. Lupusul eritematos cronic localizat al feţei trebuie diferenţiat de lupusul tuberculos, acneea rozacee, erizipelul feţei, leziuni micotice, lichenul plan al buzei, epiteliom superficial. Leziunile cutanate din lupusul eritematos sistemic pot pune probleme de diagnostic diferenţial cu erupţiile polimorfe la lumină, eritemul polimorf, dermatomiozita, urticaria etc.

Tratament. Tratamentul sistemic al lupusului eritematos cronic se bazează pe folosirea antipaludicelor de sinteză, preferându-se hidroxiclorochina. În caz de rezistenţă, reacţii adverse sau acutizare, se recurge la asocierea corticoterapiei sistemice. Tratamentul local constă în preparate cortizonice (Ultralan, Fluocinolon, Locacorten, Elocom, Locoid etc.) administrate topic sau intralezional; masaj cu azot lichid.

Lupusul eritematos sistemic se tratează cu corticosteroizi la care se pot asocia antimalaricele, când manifestările cutanate sunt severe. În caz de rezistenţă la corticoterapie se poate recurge la citostatice (ciclofosfamida, azatioprina). Pentru afectările articulare se administrează aspirina sau alte antiinflamatoare nesteroidiene.

Se recomandă pacienţilor să evite expunerea la ultraviolete şi să folosească fotoprotectoare (pălării de soare, creme ecran) în perioadele însorite ale anului.

Scanned with OKEN Scanner

Sclerodermiile sunt un grup de afecțiuni de etiologie necunoscută și patogenie autoimună ce se caracterizează clinic printr-o scleroatrofie datorată afectării țesutului conjunctiv.

În funcție de teritoriul interesat de acest proces, se deosebesc: sclerodermia generalizată și sclerodermia circumscrisă.

Sclerodermia generalizată (sistemică sau progresivă)

Se întâlnește mai frecvent la femei.

Este o boală cronică autoimună, cu evoluție lentă și durată de supraviețuire de 10 și chiar 20 de ani sub tratament.

Poate debuta insidios, cu *sindrom Raynaud* (crize vasculo-spastice acroasfixice cu tumefacții, infiltrații și dureri la nivelul mâinilor), ce poate precede cu ani instalarea sclerozei.

Scleroza tegumentară începe la nivelul pulpei degetelor mâinilor, pielea devenind indurată, uscată, aderentă la straturile subiacente, de culoare gălbui-ceroasă. Aspectul este de „mână sclerodermică", cu degetele ascuțite, efilate, având în vârf eroziuni ulcero-necrotice, ce se cicatrizează (aspect de „mușcătură de șoarece"). Treptat apare tumefiere, rigiditate și anchiloze articulare cu fixarea degetelor în poziții vicioase. Scleroza poate evolua către antebrat și brat.

Succesiv sau concomitent poate apărea și *scleroza tegumentelor feței,* cu ștergerea ridurilor, nas efilat, buze subțiate, retractate, dezvelind parțial arcada dentară, pleoape parțial retractate, mimică inexpresivă – realizând aspectul de „icoană bizantină". Mișcările buzelor sunt limitate și dificile.

Rareori scleroza se extinde la întreg tegumentul dând un aspect de „cuirasă", cu piele îngroșată, cartonată, cu transpirație diminuată și firele de păr căzute parțial sau în totalitate.

Alte modificări tegumentare:

– telangiectazii – în special la nivelul feței, dar uneori apar și pe mucoase;

– calcinoză cutanată sau subcutanată, sub formă de noduli ce pot ulcera (degete, antebrațe, coate, genunchi);

– tulburări de pigmentație: hiper- și/sau depigmentări.

Atingerile viscerale agravează prognosticul:

– digestive: disfagie datorită unui esofag dilatat și aton (în „baghetă de sticlă"). Când această tulburare se asociază cu sclerodactilia, calcinoza cutanată, sindromul Raynaud și telangiectaziile se realizează sindromul CREST, o variantă clinică de sclerodermie cu evoluție mai lentă. *De asemenea, poate scădea secreția salivară și pot fi afectate ligamentele alveolodentare (paradontoză și alveoliză);*

– pulmonare: fibroză pulmonară și dispnee, putând ajunge până la insuficiență respiratorie cronică;

– renale: nefropatie sclerodermică, complicație gravă ce necesită dializă extrarenală sau transplant renal;

– cardiovasculare: miocardita sclerodermică.

Scanned with OKEN Scanner

Diagnosticul de sclerodermie sistemică se pune pe baza datelor clinice, pe examenele de laborator, care sunt nespecifice (VSH crescut, complement seric scăzut, hipergammaglobulinemie, imunofluorescență de tip pătat etc.) și *mai ales pe baza examenului histopatologic* (alterări vasculare și ale fibrelor de colagen, epiderm atrofic).

Tratamentul constă în corticoterapie sau citostatice (ciclofosfamida, azatioprina) indicate în formele acute, rapid evolutive (nu și în insuficiența cardiacă, nefropatie, fibroza pulmonară). Se asociază frecvent substanțe antifibrozante: D-penicilamina, Colchicina, Piascledine, Vitamina E. Se mai administrează vasodilatatoare periferice: Xantinol nicotinat, Nifedipină Captopril, Griseofulvină. Atingerile articulare pot fi controlate cu Aspirină sau alte antiinflamatoare nesteroidiene.

Sclerodermiile circumscrise (Morfeele)

Au, de obicei, evoluție benignă; leziunile limitându-se la tegument, fără afectări viscerale. Se întâlnesc mai frecvent la femeile tinere.

Se prezintă sub mai multe forme clinice:

1. Sclerodermia în plăci

Se exprimă sub formă de plăci sau placarde eritemato-edematoase, roz-liliachii, neregulate, care se extind prin periferie și cu timpul devin infiltrate, scleroase, gălbui sau cenuși-sidefii, alopecice, aderente la țesuturile subiacente, păstrând un halou periferic liliachiu („lilias ring"). În stadiul tardiv apare atrofie centrală cu hipo- sau hiperpigmentări.

Leziunile au dimensiunile între 2 și 30–40 cm, sunt localizate frecvent pe *torace* și, netratate, uneori se pot vindeca spontan, dar cel mai frecvent evoluează cu cicatrice atrofice.

2. Sclerodermia „în bandă" sau liniară

Are același aspect clinic ca și sclerodermia în plăci, dar este de formă liniară și cu localizări:

– *pe frunte* – sclerodermia în „lovitură de sabie" – leziune unică, dispusă vertical, ce începe din zona supra- sau intersprâncenoasă și trece câțiva centimetri în zona păroasă a pielii capului, unde produce alopecie. În timp dezvoltă cicatrice retractilă;

– pe membre – benzile se pot dispune în lungul membrului (sclerodermie zoniformă) sau circular (sclerodermie inelară), limitând mișcările.

3. Sclerodermia în picătură

Sunt leziuni mici, de 2–10 mm diametru, rotund-ovalare, localizate pe *torace, gât, ceafă.*

4. Morfeea generalizată

Este o formă rară ce apare prin confluarea mai multor placarde. Evoluează ca sclerodermia în plăci.

Aspectul histopatologic este similar cu cel din sclerodermia sistemică.

Scanned with OKEN Scanner

Tratamentul formelor circumscrise de sclerodermie constă în administrarea de corticoizi, oral şi topic sau intralezional, agenţi antifibrozanţi (D-penicilamina, Colchicina), vitamina E. Sclerodermia în „lovitură de sabie", cu cicatrice retractilă, poate beneficia de chirurgie plastică.

Stările sclerodermiforme

Stările sclerodermiforme sunt afecţiuni ce au în comun cu sclerodermia doar unele aspecte anatomo-clinice.

1. Sclerodermia edematoasă (scleroedemul Buschke)

Este o afecţiune rară, de cauză necunoscută, apărută adesea după o boală infecţioasă febrilă. Se manifestă prin infiltraţie edematoasă, dură, ceroasă, localizată iniţial la *faţă,* cu ştergerea pliurilor şi limitarea mişcărilor. Se poate extinde spre gât şi torace, mai rar la membre şi restul trunchiului.

Sub tratament antibiotic şi cortizonic se poate vindeca în câteva luni.

2. Scleroedemul nou-născutului

Afecţiune foarte rară, ce apare la câteva zile de la naştere. Este posibil să fie legată de expunerea copilului la frig sau la infecţii.

Se manifestă prin inflitrarea tegumentelor membrelor, cu posibilă generalizare ulterioară. Are potenţial letal dacă nu se administrează prompt antibiotice şi corticoizi.

3. Atrofodermia idiopatică Passini-Pierini

Se caracterizează prin plăci bine delimitate, atrofice, pigmentate brun-deschis, localizate pe *faţă,* abdomen şi spate. Nu se cunoaşte etiologia şi nici un tratament eficace.

DERMATOMIOZITA

Dermatomiozita este o boală autoimună rară şi gravă, de cauză necunoscută, ce asociază un sindrom cutanat cu un sindrom muscular de tip polimiozitic.

Debutează adesea cu febră, astenie musculară şi scădere în greutate, dar uneori leziunile cutanate apar primele.

Sindromul cutanat cuprinde:

– eritem cu edem pe zonele expuse la soare (faţă, decolteu, mâini). Caracteristic este eritemul violaceu periorbital „în ochelari" care, datorită edemului, determină închiderea parţială a fantelor palpebrale, dar poate apărea şi eritem dispus ca în lupus (în „vespertillio");

– eritem papulo-scuamos la nivelul proeminenţelor osoase de la articulaţiile metacarpofalangiene şi interfalangiene, coate, genunchi (semnul lui Gottron);

– leziuni cutanate nespecifice: plăci eritematoase diseminate pe torace şi abdomen, leziuni cu aspect poikilodermic (eritem, atrofie, telangiectazii, hipo- şi hiperpigmentări), subfuziuni sanguine, bule, nodozităţi, livedo reticularis, sindrom Raynaud etc.;

– leziuni ale mucoaselor (mai rar), cu aspecte variate: leucokeratozice, aftozice, eritematoase.

Scanned with OKEN Scanner

Sindromul muscular cuprinde:

– fatigabilitate marcată, ce apare la cele mai mici eforturi (ridicarea mâinilor, urcatul scărilor);

– mialgii – în special la nivelul muşchilor centurii scapulare, pelviene, gambe – cu durere la atingere şi presiune.

Pot fi afectaţi şi muşchii faringelui, laringelui, diafragmul cu apariţia disfagiei, disfoniei, tulburărilor respiratorii.

Iniţial infiltraţi şi de consistenţă păstoasă, muşchii se atrofiază ulterior şi devin duri, scleroşi.

Cele două sindroame se mai pot însoţi şi de artralgii, tulburări cardiovasculare, renale etc. Starea generală este constant alterată, apare febră, tahicardie şi scădere ponderală marcată şi rapidă.

Există şi cazuri care au evoluţie mai lentă, mai discretă, cu leziuni cutanate de tip poikilodermic.

Pentru *diagnosticul* de dermatomiozită, pe lângă aspectul clinic, prezintă importanţă dozarea enzimelor de origine musculară (LDH, CPK, aldolază), mioglobinurie, creatinina urinară crescută şi examenul histopatologic (degenerescenţa fibrelor musculare), electromiogramă.

Diagnosticul diferenţial se face cu alte colagenoze (lupus, sclerodermie), alte miopatii (trichinoza) etc.

În 15–45% din cazuri, dermatomiozita reprezintă un sindrom paraneoplazic, motiv pentru care se vor face investigaţii pentru depistarea unui eventual cancer visceral.

Prognosticul este rezervat, în ciuda tratamentului.

Tratament: corticosteroizi la care se pot asocia citostatice (Metotrexat, Imuran); anabolizante (Decanofort). De asemenea, repausul este esenţial în forma acută a bolii.

PERIARTERITA NODOASĂ (PAN)

Periarterita nodoasă este o vascularită sistemică, granulomatoasă ce afectează arterele mici şi mijlocii.

Leziunile cutanate sunt reprezentate de:

– noduli dermici şi hipodermici de-a lungul traiectelor vasculare, cu sediul pe membre, *faţă*, ceafă, cu dimensiuni de la câţiva milimetri la 2–3 cm. Sunt dureroşi, de aspect inflamator şi se pot resorbi spontan (rar ulcerează);

– livedo racemosa, de culoare albăstrui închisă;

– alte leziuni nespecifice: peteşii, bule, necroze, urticarie.

Tabloul clinic este polimorf. Pe lângă manifestările cutanate mai apar tulburarea stării generale, cu febră, astenie, dar şi alte afectări renale, cardiovasculare, digestive, articulare.

Periarterita nodoasă poate evolua acut sau cronic, dar sfârşitul este, de regulă, letal. Formele predominant cutanate au o evoluţie benignă.

Tratament: corticoterapie (eventual, în formele grave – puls-corticoterapie), la care se pot asocia citostatice (Ciclofosfamida, Imuran).

Scanned with OKEN Scanner

SINDROMUL SJÖGREN (SINDROMUL SICCA)

Este o afecțiune autoimună, întâlnită mai frecvent la femei. Uneori apare în asociere cu altă colagenoză. Se caracterizează, în principal, prin:

– xerostomie (uscăciunea gurii), cu mucoasa bucală și limbă uscate, buze de asemenea uscate și fisurate, disfagie;

– xeroftalmie (uscăciune conjunctivală și corneeană), cu senzație de usturime și corp străin în ochi;

– uscăciunea mucoasei nazale, vulvare – mai rar;

– xerodermie (piele uscată), cu scăderea secreției sudorale;

– alte manifestări: sindrom Raynaud, alopecie, manifestări articulare etc.

Are evoluție cronică, dar în general benignă, ameliorându-se sub tratament cortizonic.

16. TUMORI CUTANATE BENIGNE

Tumorile cutanate benigne se caracterizează clinic prin delimitare netă și creștere în general lentă, dar elementul cel mai important este persistența în zona apariției, în absența metastazelor. Adesea susținerea caracterului benign al unei tumori cutanate necesită confirmarea benignității prin biopsie. Din punct de vedere histopatologic tumorile benigne se caracterizează prin structură arhitectonică ordonată a celulelor tumorale, lipsa atipiilor nucleare, rată de creștere redusă și absența mitozelor atipice.

Tumorile cutanate benigne se clasifică:

– după țesutul de origine. Se diferențiază *tumori epiteliale* – care se dezvoltă din epidermul de suprafață sau din epidermul anexelor (a firelor de păr, glandelor sebacee, sudoripare ecrine și apocrine) – și *tumori conjunctive* – care se dezvoltă din țesutul conjunctiv propriu-zis sau din alte țesuturi derivate, din mezoderm (țesut adipos, mușchi, oase și cartilaje, vase, nervi). Tumorile benigne dezvoltate pe seama țesutului melanoformator sunt prezentate în alt capitol.

– după mecanismul de formare. Se disting *tumori hiperplazice* și *tumori cavitare cu perete propriu* (chist) sau *tumori prin retenție fără perete propriu* (pseudochiste).

TUMORILE BENIGNE EPITELIALE HIPERPLAZICE

Tumorile hiperplazice virale (veruci, papiloame, papilomatoza orală florida, vegetații veneriene, moluscum contagiosum) au fost descrise la capitolul viroze.

Keratozele seboreice (numite încă – prin tradiție – și „veruci seboreice", deși nu au nici etiologie virală și nici nu se asociază cu seboreea) apar în special

Scanned with OKEN Scanner

la vârstnici, sunt ades multiple, situate de regulă pe trunchi şi pe faţă, debutând ca mici papule de culoarea pielii normale, gălbui sau uşor pigmentate şi care cresc treptat (putând ajunge la câţiva centimetri diametru) devenind mai intens pigmentate. Keratozele seboreice sunt bine delimitate, apar pe pielea normală (părând a fi „aplicate" pe aceasta), au de obicei suprafaţa neregulată, verucoasă, şi consistenţă moale, friabilă. Uneori suprafaţa este netedă prezentând dopuri keratozice negre caracteristice, asemănătoare comedoanelor.

Keratozele seboreice pun uneori probleme de diagnostic diferenţial cu keratozele actinice, epiteliomul bazocelular pigmentar, lentigo senil, nevii pigmentari sau cu *melanomul malign*. Diagnosticul diferenţial clinic se bazează pe multitudinea leziunilor, topografia lor, vârsta pacienţilor şi aspectele morfologice caracteristice menţionate mai sus. În caz de dubii de diagnostic (mai ales când este vorba de leziuni solitare) este necesară excizia şi examenul histopatologic. Tratamentul poate consta în aplicaţii de azot lichid, chiuretare, electrocauterizare.

Nevii epidermici verucoşi sunt proliferări epidermice hiperplazice (fără celule nevice) apărute de obicei în copilărie şi uneori prezente chiar de la naştere. Clinic se prezintă ca plăci papilomatoase sau verucoase, cu suprafaţa rugoasă, de culoare cenuşie-brună. Ades ei pot avea dispoziţie liniară, cu lungime variată, de la câţiva centimetri până la interesarea unui membru în totalitate. Evoluţia este staţionară. Electrocauterizarea sau excizia chirurgicală sunt urmate ades de recidive.

Keratoacantomul este o tumoră benignă relativ frecvent întâlnită care are punct de plecare la nivelul infundibilului foliculului pilos. Apare de obicei ca o tumoră unică, dar s-au descris şi forme multiple.

Din punct de vedere etiopatogenic se discută rolul expunerii la soare, al unor substanţe chimice (gudroane), unor factori genetici, virali (papilomavirusuri).

Leziunea iniţială constă într-un nodul ferm, hemisferic sau uşor îngustat la bază, care creşte rapid şi după câteva săptămâni dezvoltă în centru un crater care se umple cu o masă cornoasă. Marginile tumorii au aspectul unui burelet reliefat de culoare roz-roşie şi prezintă telangiectazii. Leziunea pe deplin dezvoltată poate atinge 1–2 cm diametru şi chiar mai mult. Sediul de elecţie este *faţa* sau membrele superioare.

Evoluţia keratoacantomului este stadială, cu o primă fază de creştere rapidă, urmată de o fază staţionară şi, după unii autori, de regresie spontană la aproximativ 6 luni de la debut (lucru greu de apreciat întrucât în general tumora este tratată, prin excizie chirurgicală, electrocauterizare etc., înainte de acest interval), iar după alţii, de transformare în carcinom spinocelular.

Aspectul histologic al keratoacantomului este foarte asemănător cu al epiteliomului spinocelular, diagnosticul diferenţial fiind posibil doar pe baza simetriei arhitectonice şi a prezenţei unei invaginaţii a epidermului la marginile keratoacantomului. Aceste caractere nu pot fi observate decât atunci când tumora a fost excizată în totalitate, atât în periferie cât şi în profunzime.

Diagnosticul diferenţial al keratoacantoamelor se face în stadiile iniţiale cu leziunile de moluscum contagiosum iar mai târziu cu epitelioamele.

Tratamentul constă în excizia chirurgicală, iar când aceasta nu e posibilă, în electrocauterizare, chiuretare, tratament laser, injecţii intralezionale cu citostatice sau Rx terapic: keratoacantoamele multiple pot beneficia de retinoizi aromatici per os.

Scanned with OKEN Scanner

Nevul sebaceu Jadassohn, apărut de la naştere sau din prima copilărie, se prezintă de obicei ca o leziune unică, situată cel mai frecvent pe scalp, având aspect de placă uşor reliefată, de culoare gălbuie, lipsită de păr, de formă ades alungită, cu margini neregulate, bine delimitate. La pubertate leziunea devine nodulară sau verucoasă şi în viaţa adultă poate uneori să se transforme malign, de obicei în epiteliom bazocelular.

Tratamentul este excizia chirurgicală sau, când aceasta nu se poate realiza, electrocauterizarea.

Adenoamele sebacee sunt relativ frecvent întâlnite la adulţi trecuţi de vârsta mijlocie (adenoame sebacee senile). Ele apar de obicei ca tumorete multiple, de 2–5 mm, de culoare alb-gălbuie, de consistenţă fermă, asimptomatice, stabile, localizate preferenţial la nivelul feţei (frunte, tâmple).

Tratamentul (neobligatoriu) constă în electrocauterizare superficială sau crioterapie.

Siringoamele, numite şi hidradenoame, reprezintă din punct de vedere histologic adenoame ale porţiunii intraepidermice a canalului glandelor sudoripare ecrine. Clinic se prezintă ca mici papule de câţiva milimetri diametru, de culoarea pielii normale sau roz-gălbui, de consistenţă moale. Leziunile sunt de obicei multiple şi localizate cel mai frecvent pe pleoapa inferioară, mai ales la femei mai în vârstă. Diagnosticul diferenţial trebuie făcut în primul rând cu xantelasma şi milium.

CHISTURI

Chisturile epidermice (sau epidermoide, numite deseori, incorect, chisturi sebacee) sunt cele mai frecvente chisturi cutanate; ele au un perete format din epiderm normal sau atrofic umplut cu keratină şi cu produşi de dezintegrare bogaţi în lipide.

Clinic, chistul epidermic se prezintă ca un nodul de consistenţă fermă-elastică, mobil, de 1–4 cm diametru, situat în derm sau ţesutul subcutanat, cu tegumentul de acoperire de culoare normală, uneori centrat de un mic orificiu prin care, la presiune, se evacuează o substanţă păstoasă de culoare albă, cu miros rânced. Peretele chistului se poate rupe iar conţinutul se poate suprainfecta.

Chisturile epidermice apar de obicei la vârsta adultă, se localizează la nivelul *extremităţii cefalice* (faţă, scalp) şi leziunile sunt unice sau puţin numeroase. *Sindromul Gardner,* cu transmitere autosomal, asociază chisturi epidermice multiple (apărute frecvent la copii şi interesând mai ales scalpul şi faţa), anomalii osoase faciale, anomalii dentare şi polipoză intestinală cu risc crescut de degenerare malignă.

Tratamentul chisturilor epidermice constă în excizia chirurgicală. Trebuie abordate cu prudenţă chisturile epidermice (mai ales suprainfectate sau profunde) situate în anumite regiuni anatomice întrucât în unele situaţii pot apărea complicaţii în timpul actului chirurgical, de exemplu, un „chist suprainfectat" situat în apropierea axului unui trunchi arterial mare ar putea fi de fapt un anevrism suprainfectat, iar un chist localizat la *faţă*, în zona tragusului, poate prezenta (mai ales dacă a suferit

Scanned with OKEN Scanner

fenomene inflamatorii repetate) prelungiri fibroase către structurile profunde ale acestei regiuni prin care trece nervul facial, artera şi vena facială. Nu trebuie omisă nici posibilitatea confundării cu un chist suprainfectat a unei gome (tuberculoase sau dintr-o micoză profundă, actinomicoza cervico-facială) în faza de cruditate sau ramoliţie.

Chisturile trichilemale (pilare) apar în 90% din cazuri în pielea păroasă a capului, au 1–5 cm diametru, consistenţă fermă, suprafaţă netedă, uneori alopecică. Aspectul clinic este identic cu al chisturilor epidermice, lipsind însă orificiul central. Chisturile trichilemale sunt adesea multiple, uneori familiale iar conţinutul lor poate prezenta calcificări; peretele este alb, neted, gros, permiţând enucleerea uşoară a chistului intact. Chisturile trichilemale sau epidermice situate la nivelul scalpului – pe linia mediană – pun problema diagnosticului diferenţial cu un meningiom.

Chisturile cornoase (milium) sunt mici chisturi epidermice superficiale, de 1–2 mm, de consistenţă fermă-dură, de culoare alb-gălbuie perlată. Apar uneori spontan, pe *faţă* (mai ales la copii şi adolescenţi) dar pot rezulta şi în cursul procesului de vindecare după unele dermatoze buloase subepidermice (porfirie, epidermolize buloase, arsuri), după dermabraziune etc.

Chisturile cornoase pot fi evacuate după înţepare cu un ac steril.

Chisturile dermoide conţinând epiderm şi anexe (fire de păr care proemină în lumen, glande sebacee şi sudoripare ecrine, uneori şi apocrine şi structuri dentare primitive), sunt prezente ades de la naştere, fiind localizate de-a lungul liniilor de sutură embrionară, cel mai frecvent la *extremitatea cefalică* (mai ales în jurul ochilor, la extremitatea laterală a sprâncenelor).

Chistul dermoid poate apărea la *nivelul planşeului bucal,* fiind situat pe linia mediană. Evoluează de regulă ca o tumoră endobucală ce proemină sublingual, cu mucoasa de acoperire de aspect normal, de culoare cenuşiu-gălbuie; mai rar se observă şi submentonier. Este de obicei asimptomatic şi descoperit de regulă târziu, întâmplător sau datorită apariţiei unor complicaţii infecţioase (cu posibilă fistulizare la mucoasă sau la piele); uneori, prin mărire de volum provoacă dificultate de *fonaţie şi deglutiţie*. Peretele conţine toate elementele caracteristice pielii (lipsesc însă firele de păr, dinţii etc.); conţinutul este alb-gălbui, grunjos.

Chisturi (dar şi fistule) pot să apară şi *prin malformaţii survenite în cursul embriogenezei* (defecte de coalescenţă ale arcurilor brahiale sau persistenţa unor resturi ale canalului tireoglos care nu dispar în viaţa intrauterină, aşa cum este normal). Aceste chisturi sunt observate de regulă la scurt timp după naştere, la nivelul *extremităţii cefalice*, deasupra manubriului sternal. Chisturile situate pe feţele laterale ale gâtului, de-a lungul muşchiului sternocleidomastoidian, pot fi uni- sau bilaterale şi reprezintă malformaţii *brahiale*. Chisturile de pe linia mediană a gâtului sunt considerate vestigii ale *canalului tireoglos*; ele sunt localizate în zona cuprinsă între istmul tiroidian şi foramen caecum şi pot conţine şi ţesut tiroidian.

Tratamentul (excizie) este dificil datorită aderenţelor la osul hioid şi raporturilor strânse cu vasele mari ale gâtului.

Chisturile mucoide (mixoide) ale degetelor sunt de fapt pseudochisturi, întrucât nu au un perete epitelial adevărat. Ele apar probabil prin degenerescenţă

Scanned with OKEN Scanner

mucoidă localizată a țesutului conjunctiv (uneori indusă de traumatisme) care se înconjoară de o capsulă fibroasă.

Clinic, se prezintă ca structuri chistice unice, uneori dureroase, cu diametrul în jur de 1 cm, situate de obicei pe fața dorsală a falangei distale, în special la degetele mâinii. Tratamentul constă în excizia chirurgicală.

Chisturile mucoase traumatice apar prin muşcarea accidentală a *mucoasei bucale* şi sunt situate mai frecvent la nivelul buzei inferioare, putând apărea însă şi pe buza superioară, pe mucoasa obrajilor, pe marginile limbii sau la nivelul planşeului bucal. Ca urmare a rupturii canalului excretor al unor glande salivare mici, se produce retenția secreției (este vorba aşadar de pseudochisturi). Prin ruperea peretelui ductului, mucusul ajunge în țesutul periglandular, dând naştere la un g r a n u l o m de corp străin. Acest tip de chist mai este cunoscut şi sub denumirea de mucocel sau ranula.

Clinic, se dezvoltă rapid o tumoretă solitară hemisferică superficială, de obicei de 5–15 mm (dimensiunile pot varia), de consistență moale-elastică, fluctuentă, bine delimitată, acoperită de o mucoasă subțire, translucidă, de nuanță albăstruie. Deşi formațiunea nu este dureroasă, prezența sa este stânjenitoare pentru bolnav. Uneori se poate produce deschidere spontană, eliminându-se un lichid clar, mucinos (ca albuşul de ou), după care chistul se reface. Tratamentul constă în excizie chirurgicală.

Pseudochisturi ale glandelor salivare, pot apărea şi prin retenția salivei datorită obstrucției canalului glandei de către un calcul. Cel mai frecvent par a fi afectate glandele submaxilare, urmate de glandele parotide. Manifestările clinice pot consta în crize repetitive de durere şi/sau tumefacție ritmate de alimentație (tumori „fantomă"); mai pot apărea abcese (prin complicații septice) sau pseudotumori ale glandei afectate în urma fenomenelor inflamatorii cronice.

TUMORI BENIGNE CONJUNCTIVE

Dermatofibroamele sunt tumori dermice relativ frecvente, de obicei asimptomatice, formate histopatologic din proliferarea fibroblastelor, colagenului, histiocitelor şi capilarelor.

Forma cea mai cunoscută de dermatofibrom este fibromul „în pastilă", care apare clinic ca o tumoretă rotunjită, de 0,5–1 cm diametru, aplatizată, dură, net delimitată, uşor reliefată sau încastrată în piele. Se recunoaşte uşor prin consistența dură la palpare (ca a unui nasture în piele). Tegumentul supraiacent poate fi de culoare normală sau roşiatic, dar ades este maroniu sau chiar brun. Leziunile sunt de obicei solitare şi sunt situate mai ales pe membrele inferioare.

Tratamentul, neobligatoriu, constă în excizie chirurgicală.

Fibroamele moi sunt tumori de consistență moale, ades pediculate (moluscum pendulum), de culoarea pielii normale, de obicei de câțiva milimetri, câteodată mult mai mari. Ele pot fi observate frecvent la vârstnici, fiind situate mai ales la nivelul gâtului, pleoapelor, axilelor, submamar, în regiunea inghino-crurală. Leziuni multiple axilare, inghinale sau submamare apar la persoane obeze.

Scanned with OKEN Scanner

Tratamentul constă în electrocauterizarea bazei, laser şi se face pe considerente estetice sau pentru a preîntâmpina torsionarea, ruperea şi suprainfectarea.

Numeroase fibroame moi (neurofibroame), de diferite dimensiuni, pot fi prezente la bolnavii cu *neurofibromatoză* Recklinghausen, alături de alte semne cutanate (petele „café-au-lait", efelide axilare). Tumorile mari, care deranjează din punct de vedere estetic sau funcţional, pot fi excizate; cele mici răspund bine la laserul cu CO_2.

Aşa-numitele *„adenoame sebacee simetrice"* sunt, din punct de vedere histologic, angiofibroame. Ele se prezintă clinic sub forma unor tumorete multiple, globuloase, roşiatice sau gălbui, localizate la *faţă* (şanţul nazo-genian, frunte, menton) şi sunt patognomonice pentru *scleroza tuberoasă Bourneville,* astfel încât prezenţa lor impune un bilanţ neuro-visceral (sistem nervos central, ochi, oase, cord, rinichi, pulmon). În scop terapeutic, pentru diminuarea prejudiciului estetic, se poate recurge, după caz, la electrocoagulare, dermabraziune sau tratament cu laser CO_2, recidivele fiind însă frecvente. În scleroza tuberoasă mai pot apărea: tumori fibroase dezvoltate de sub repliul periunghial, mai ales la nivelul degetelor de la picioare (tumorile Köenen), plăcile „chagrin" pe spate (nevi conjunctivi), macule hipopigmentate.

Cheloidele şi cicatricele hipertrofice apar ca urmare a unui proces tisular cutanat reparator, fibros. De cele mai multe ori ele se dezvoltă după lezarea pielii prin incizii chirurgicale, arsuri, electrocoagulare, după leziuni de acneea vulgară, după vaccinări etc., dar pot fi şi „spontane" (eventual produse de traume minore ca înţepăturile de insecte sau fără nici o cauză aparentă. Din punct de vedere etiopatogenic, se admite intervenţia unor factori genetici şi rasiali.

Aspectul clinic al cheloidelor este de leziuni papulo-nodulare hipertrofice, de formă lineară sau neregulată (uneori cu expansiuni ramificate, care depăşesc aria afectată de trauma cauzatoare), bine delimitate, roşii (cu timpul se închid la culoare), ferme, cu suprafaţa netedă. Sediile de elecţie sunt: lobulii urechilor, regiunea presternală, umerii, gâtul, *faţa*. Deşi de obicei nu se însoţesc de manifestări subiective sau prezintă doar uşoară sensibilitate la palpare, ocazional poate apărea prurit sau durere (spontană sau la atingere). Cel mai neplăcut este însă dezavantajul cosmetic, uneori extrem de important.

Cicatricele hipertrofice au aspect clinic similar cu al cheloidelor, dar nu se extind în afara zonei iniţial lezate şi au tendinţa de a se micşora spontan, în decurs de câteva luni până la 1–2 ani, pe măsură ce culoarea virează către roz-pal şi apoi către o tentă albăstruie.

Tratamentul pune probleme deosebit de dificile. În cazul cheloidelor recente pot fi folosiţi: corticoizii sub pansament ocluziv sau în injecţii intralezionale, compresia elastică, crioterapia sau radioterapia. În cazul cheloidelor vechi de peste 6 luni se va aprecia oportunitatea exciziei chirurgicale, dar trebuie reţinut că aceasta poate duce la formarea unui alt cheloid, mai mare decât cel iniţial.

Un număr mare de tumori benigne se dezvoltă pe seama ţesuturilor derivate din mezoderm.

Xantoamele cutanate (constând în acumularea de macrofage conţinând lipide) pot îmbrăca aspecte clinice diverse, care pot fi asociate sau nu unor tulburări ale metabolismului lipoproteic.

Scanned with OKEN Scanner

Xantoamele palpebrale (*xantelasma*), cele mai frecvente, cu aspect de plăci bine delimitate, uşor reliefate, de culoare galben-portocalie, evoluează de obicei cu normolipoproteinemie şi se pot rezolva prin chiuretare, aplicaţii de acid tricloracetic 33%, laser sau electrocauterizare.

Xantoamele tendinoase (tumori subcutanate de culoarea pielii normale sau gălbui, ataşate tendoanelor de pe feţele de extensie ale articulaţiilor proximale ale degetelor de la mâini, genunchi sau a tendonului lui Achile), *tuberoase* (plăci papulo-nodulare gălbui, simetrice, interesând mai ales coatele şi genunchii), *eruptive* (numeroase papule gălbui, hemisferice, apărute brusc, în câteva săptămâni, având tendinţa de a se grupa mai ales pe fese) şi *xantoamele striate palmare* (infiltraţie gălbuie a şanţurilor palmare şi digito-palmare), asociate de regulă cu diverse tipuri (primare sau secundare) de hiperlipoproteinemie, au ades valoare de semne revelatoare ale unor tulburări metabolice severe.

Lipoamele sunt tumori benigne rezultate din proliferarea de celule adipoase adulte şi se manifestă clinic sub forma unor mase tumorale bine delimitate, unice sau multiple, de consistenţă moale-elastică, cu tegumentul supraiacent de culoare normală, de mărimi diferite, care cresc lent.

Tratamentul, rar necesar, constă în excizie chirurgicală. Aceasta se poate dovedi uneori mai dificilă decât pare la prima vedere. De exemplu, lipomul *obrazului*, dezvoltat în dreptul bulei lui Bichat, poate ajunge la peste 5 cm diametru şi se poate întinde în profunzime până în fosa infratemporală, iar lipoamele de la nivelul regiunii *frontale* sunt subaponevrotice (excizia presupunând deschiderea aponevrozei)

Lipomatozele se caracterizează prin prezenţa unui mare număr de lipoame ce realizează mase lipomatoase lobulate mari (uneori gigante, deformante), moi, care interesează de obicei trunchiul, membrele superioate şi *gâtul* şi în care intervine ades predispoziţia genetică. Menţionăm lipomatoza simetrică benignă (sindromul Launois-Bensaude), în care apare o dezvoltare tumorală difuză a ţesutului adipos de la nivelul gâtului, regiunii superioare a braţelor şi de pe părţile laterale ale trunchiului şi lipomatoza cervicală (boala Madelung), caracterizată de creşterea masivă, difuză, ades dureroasă a ţesutului adipos de la nivelul regiunii cervicale a umerilor.

Neurofibroamele sunt tumori benigne solitare sau multiple (în neurofibromatoze) formate din ţesut neuroectodermic. Alte tumori benigne cutanate ale ţesutului nervos sunt *neurilemoamele* (solitare, situate ades la *extremitatea cefalică* şi care au fost observate şi la nivelul *limbii*) şi *tumora cu celule granulare* (tumori solitare sau multiple, localizate cel mai frecvent la nivelul *mucoaselor*, mai ales pe *limbă*). Toate cele trei tipuri de tumori amintite pot suferi (rar) degenerare malignă. *Neuroamele* pot apărea şi ele pe mucoasa orală, fie ca tumori solitare, fie sub forma neuroamelor mucoase multiple (acestea din urmă fiind parte componentă a „sindromului neoplaziei endocrine multiple", alături de carcinomul tiroidian şi feocromocitom).

Angioamele cutanate sunt tumori benigne care au ca punct de plecare structurile vasculare. După cum sunt afectate vasele sanguine sau/şi cele limfatice, vorbim de hemangioame, limfangioame şi hemolimfangioame. Angioamele sunt

Scanned with OKEN Scanner

ades prezente de la naştere (2% din nou-născuţi) sau apar la scurt timp după aceea şi afectează *frecvent extremitatea cefalică.*

În mod curent, sub denumirea generică de „angioame congenitale" sunt descrise angioamele plane, tuberoase şi cavernoase (clasificare clinico-histopatologică). Subliniem totuşi că angioamele plane nu prezintă histologic decât o dilataţie, localizată la un anumit teritoriu cutanat, a capilarelor din dermul superficial, f ă r ă proliferare endotelială sau a stromei conjunctive din jur, fapt incompatibil cu includerea lor printre tumori. Angioamele plane sunt aşadar încadrabile mai degrabă în categoria nevilor organoizi vasculari (fiind malformaţii congenitale circumscrise datorate unui defect de dezvoltare embrionară şi caracterizate printr-o anomalie localizată a p r o p o r ţ i e i unui constituent cutanat, normal sub alte aspecte). Urmând tradiţia, le vom prezenta totuşi în acest capitol.

1. A n g i o a m e l e p l a n e sunt numite şi nevi telangiectazici sau nevus flammeus sau angioame „în pată de vin de Porto" (engl. „port-wine stain"). Ele reprezintă aproximativ 10 % din angioamele congenitale; sunt prezente de la naştere sub forma unor pete roşiatice care se palidează la presiune, de nuanţe variate (roz/roşu-viu/violaceu), bine delimitate, de dimensiuni foarte diferite, cu forme diverse, neregulate, cu suprafaţa netedă, neinfiltrate.

Se diferenţiază formele s i m e t r i c e (*pleoape, nări*) sau localizate pe linia mediană (*frunte, regiunea occipitală* sau sacrată), care au ades tendinţa la regresie spontană în primele luni sau ani de viaţă, de cele a s i m e t r i c e unilaterale (*faciale, cervicale*), care sunt persistente. Acestea din urmă au prognostic estetic nefavorabil, cu atât mai mult cu cât, mai târziu în cursul vieţii, se pot închide la culoare şi pot deveni reliefate.

Ocazional angioamele plane cutanate şi/sau mucoase se pot asocia cu diverse malformaţii ale unor vase profunde, de la nivelul diferitelor organe interne (angiomatoze) şi/sau cu malformaţii de dezvoltare ale altor structuri (ţesuturi moi, oase, meninge, retină etc.).

S i n d r o m u l S t u r g e - W e b e r (cunoscut şi sub numele de angiomatoză encefalo-trigeminală sau angiomatoză cranio-facială) asociază:

– un angiom plan de regulă unilateral localizat în zona de distribuţie a trigemenului (de obicei a ramurii sale superioare şi mijlocii), cu posibilă interesare a mucoasei conjunctivale şi orale;

– malformaţii vasculare la nivelul ochiului de aceeaşi parte (putând conduce la glaucom sau dezlipire de retină);

– malformaţii vasculare sau glioame leptomeningeale, ades cu calcificări intracraniene superficiale, manifestările clinice putând consta în crize epileptice, hemipareză contralaterală, retard mintal ş.a.

Orice angiom în teritoriul trigeminal impune un examen oftalmologic, neurologic şi o radiografie cranianã.

Sub denumirea de s i n d r o m K l i p p e l - T r é n a u n a y - W e b e r (sau angiomatoza osteohipertrofică) este cunoscută asocierea unui angiom plan la nivelul unui membru cu malformaţii ale vaselor profunde subiacente (varicozităţi şi/sau fistule arterio-venoase) şi hipertrofia ţesuturilor moi şi a oaselor din zona interesată de angiom.

Scanned with OKEN Scanner

2. Angioamele tuberoase, numite şi angioame capilare ale copilului sau „strawberry mark" (engl. strawberry = căpşună), sunt cele mai frecvente angioame congenitale (70%). Existente la naştere sau apărute în prima lună de viaţă, ele reprezintă histopatologic diverse grade de proliferare endotelială în derm şi/sau în ţesutul subcutanat. Clinic, apar sub forma unor noduli sau plăci proeminente, de culoare roşie-vie sau roşie-violacee, de consistenţă moale-elastică, având suprafaţa netedă sau lobulată, de dimensiuni variate. Pot avea orice localizare, dar sediul de elecţie este la *extremitatea cefalică* (pe faţă); interesarea mucoasei orale sau vaginale este relativ frecventă.

Evoluţia spontană obişnuită a angioamelor capilare congenitale este caracterizată de creşterea dimensiunilor în primul an de viaţă, după care începe involuţia, majoritatea angioamelor de acest tip dispărând spre vârsta de 5–7 ani (mai rar abia către 10 ani), practic fără sechele (80% din cazuri) sau cu sechele minime (atrofie, depigmentare). Formele mai profunde, mai ales dacă interesează mucoasele, sunt cele mai predispuse la o involuţie incompletă.

Uneori angioamele tuberoase mari (eventual multiple), asociate ades cu angioame cavernoase, pot conduce la o coagulopatie de consum la nivelul hemangiomului, cu trombocitopenie, creşterea timpului de coagulare, scăderea fibrinogenului etc. Manifestările clinice constau de regulă în peteşii şi echimoze cutanate şi hemoragii intestinale. Acest sindrom care asociază hemangioame cu trombocitopenie este cunoscut sub numele de „sindrom Kasabach-Merritt".

3. Angioamele cavernoase devin de obicei vizibile în cursul copilăriei, fiind situate în dermul profund şi ţesutul subcutanat şi prezintă histopatologic spaţii mari, neregulate, conţinând hematii şi materiale fibroase, înconjurate de un rând de celule endoteliale şi de un perete fibros de grosimi variate, care poate conţine şi fibre musculare netede. Aspectul clinic este cel al unei tumori profunde hemisferice de consistenţă moale, uşor depresibilă la palpare, cu margini imprecis delimitate, cu tegumentul supraiacent nemodificat, de nuanţă albăstruie. Dimensiunile pot fi foarte diverse. Sediul de elecţie este *extremitatea cefalică*; pot fi interesate şi *mucoasele* (posibilă cauză de macroglosie sau macrocheilită).

Angioamele cavernoase pure au tendinţa să persiste toată viaţa. Ele se asociază însă ades cu un angiom capilar supraiacent, caz în care zona centrală a masei tumorale descrise proemină la suprafaţa pielii, realizând noduli sau plăci de culoare roşie, cu delimitare netă (aspecte caracteristice angioamelor tuberoase); în aceste situaţii leziunile urmează de regulă evoluţia favorabilă a acestora din urmă.

Diagnosticul pozitiv al angioamelor congenitale se face pe baza datelor clinice.

În cursul evoluţiei angioamelor (mai ales a celor cavernoase şi tuberoase) pot survenii ulceraţii, hemoragii (uneori greu de stăpânit), suprainfecţii. Angioamele mari pot produce modificări ale ţesuturilor moi sau a oaselor din vecinătate, iar anumite localizări se pot solda cu deficite funcţionale majore (orbire, surditate).

Ţinând cont de aceste posibile complicaţii dar şi de tendinţa spontană la regresie a majorităţii angioamelor congenitale, tratamentul trebuie să fie strict individualizat. În general, în primii ani de viaţă este indicată expectativa (în afara cazurilor în care intervin complicaţii hemoragice repetate/masive sau se pune

Scanned with OKEN Scanner

problema afectării vederii/auzului), întrucât rezoluția spontană este foarte frecventă și dă rezultate superioare din punct de vedere estetic oricărei metode de tratament.

Pentru angioamele plane persistente se poate alege între camuflajul cosmetic, crioterapie, dermabraziune chimică sau tratament laser (care pare a da rezultatele cele mai bune). În angioamele tuberoase și cavernoase se poate recurge la crioterapie, compresie continuă (aplicabilă doar în unele localizări), tratament laser sau chirurgie plastică. Pentru stoparea creșterii rapide a unui angiom se poate indica o cură de corticoterapie sistemică sau radioterapia (cazuri excepționale), ambele având efecte adverse redutabile (mai ales la copii).

Foarte frecvente în practică sunt a n g i o a m e l e r u b i n i i (numite și „angioame senile"), apărute (de obicei după 40 de ani) pe trunchi și rădăcina membrelor, sub formă de papule de culoare roșie-vie sau violacee, hemisferice, de câțiva milimetri diametru, care nu regresează spontan și al căror număr crește cu vârsta. Pot fi tratate (în scop exclusiv cosmetic), prin electrocoagulare, excizie sau coagulare laser.

Așa-numitele „a n g i o a m e s e n i l e a l e b u z e l o r", care apar la vârstnici, mai ales pe marginea buzelor (uneori pe obraji sau urechi) sub formă de mici plăci sau noduli moi, de culoare albastru-roșiatică sau albăstrui-negricioasă reprezintă de fapt dilatații venoase circumscrise, de tip varicos. Ele pot pune probleme de diagnostic diferențial cu melanomul malign. Tratamentele posibile sunt: coagularea electrică, cu laser sau excizia.

A n g i o a m e l e s t e l a t e, numite și angioame telangiectazice, steluțe vasculare, nevus araneus sau spider nevus (engl. spider = păianjen), apar sub forma unui punct central roșu (o dilatație arteriolară uneori pulsatilă) din care se desprind capilare dilatate (teleangiectazii fine) radiare. Întreaga leziune dispare la presiune. Acest tip de angioame poate apărea la orice vârstă și se tratează prin electrocoagulare punctată în centrul roșu al angiomului sau crioterapie (azot lichid).

Angioame stelate unice sau multiple pot fi întâlnite la indivizi normali, eventual cu caracter familial. Ele apar uneori brusc, în număr mare (angioame stelate eruptive) la femei cu hiperestrogenie (sarcină, anticoncepționale orale). Leziuni numeroase pot fi constatate și la cei cu boli hepatice cronice (mai ales la etilici), în rozacee, colagenoze (în special sclerodermie) sau în stări de atrofie cutanată (în procesul de îmbătrânire cutanată, în radiodermite sau după topice cortizonice).

Boala Rendu Osler (telangiectazia ereditară hemoragică), cu transmitere autosomal dominantă, se caracterizează prin apariția de epistaxisuri repetate chiar din copilărie, multiple telangiectazii cutaneo-mucoase apărute la pubertate (cu sediul de elecție la nivelul *feței* și interesare tipică a buzelor, limbii, dar și a altor zone ale mucoasei orale sau nazale). De obicei mai târziu, în viața adultă, se pot adăuga sângerări gastro-intestinale și hematurie. Frecvent sunt prezente și malformații, pulmonare sau cerebrale. În ciuda hemoragiilor repetate, care pot conduce la anemie, evoluția este de regulă favorabilă.

Granulomul telangiectazic (granulom piogenic, botriomicom) este un hemangiom capilar dobândit, care se manifestă clinic prin apariția rapidă a unei tumorete vasculare de culoare roșie, violacee, sau negricioasă, frecvent pediculată,

Scanned with OKEN Scanner

moale, uşor sângerândă, cu suprafaţa lucioasă, ades exsudativă şi acoperită de cruste hematice. Apare mai ales la nivelul *buzelor* şi a *mucoasei orale*, pe *faţă* sau pe degete şi poate pune probleme de diagnostic diferenţial cu un melanom malign acromic. Se rezolvă prin electrocauterizare, excizie sau tratament laser.

Tumorile benigne având la origine ţesutul muscular neted (l e i o m i o a m e), condroamele, osteoamele, glomangioamele, mixoamele etc. sunt rare.

17. DERMATOZE PRECANCEROASE

Precancerele cutanate cuprind o serie de dermatoze care pot evolua frecvent către transformare carcinomatoasă după o perioadă variabilă de latenţă. Din acest motiv are o importanţă deosebită diagnosticarea corectă a acestor afecţiuni şi aplicarea tratamentului în această fază.

Clasificarea precancerozelor după etiologie:

I. Precancere cutanate provocate de agenţi fizici:

1. Keratozele solare (actinice sau senile)
2. Xeroderma pigmentosum
3. Cheilita keratozică actinică
4. Papilomul cornos (verucos) şi cornul cutanat
5. Radiodermitele cronice

II. Precancere provocate prin agenţi chimici (arsenic, gudroane, petrol): ex. keratozele arsenicale

III. Precancerele provocate prin iritaţii cronice: ex. leucoplazia

IV. Precancere de origine congenitală:

1. Nevi nevocelulari
2. Xeroderma pigmentosum
3. Epidermodisplazia veruciformă Lewandowschi-Lutz
4. Cheilita glandulară

V. Precancere de cauză neprecizată:

1. Boala Paget
2. Boala Bowen
3. Eritroplazia Queyrat
4. Kraurozisul
5. Keratoacantomul
6. Epiteliomul intraepidermic Borst-Jadassohn

VI. Precancere de origine virală: ex. epidermodisplazia veruciformă Lewandowschi-Lutz

Scanned with OKEN Scanner

VII. Dermatoze caracterizate prin leziuni ulcero-cicatriceale cu evoluție îndelungată:

1. Lupusul tuberculos
2. Lupusul eritematos cronic
3. Cicatricele postcombustionale
4. Lichenul scleroatrofic, plan sau bucal eroziv
5. Ulcerațiile cronice de gambă

PRECANCERELE CUTANATE PROVOCATE DE AGENȚI FIZICI

KERATOZELE SOLARE ȘI SENILE

Apar de regulă pe tegumentul expus excesiv la soare, în special la vârstnici și cu predilecție la indivizi cu pielea albă. Aspectul *clinic* tipic este următorul: leziuni deseori multiple localizate pe *față, frunte, urechi,* dar și dosul mâinilor, la început plane, neregulate, de culoare brun-gălbui, cu suprafața aspră la palpare, keratozice, devenind cu timpul intens hiperkeratozice (dar pot fi uneori atrofice), reliefate, cu scuamă aderentă. Au dimensiuni cuprinse între câțiva milimetri și 1–2 centimetri.

Pot evolua cu transformare carcinomatoasă în epitelioame bazo- sau spinocelulare în 15–25% din cazuri, după o perioadă de latență de circa 10–15 ani.

Profilaxia se impune la cei dispuși fenotipic și profesional prin evitarea expunerilor prelungite la soare, protecție vestimentară și fotoprotecție.

Tratamentul constă în distrugerea leziunilor prin electrocoagulare, crioterapie, chirurgical sau prin metode chimice (Efudix, podofilină, fenol).

Xeroderma pigmentosum

Este o dermatoză gravă, cu evoluție cancerigenă obligatorie, de obicei familială, survenind la cosangvini. Evoluția ei începe în primii ani de viață. Pe fondul unei predispoziții congenitale intervine ca element declanșator expunerea la soare, față de care bolnavii prezintă o sensibilitate deosebită.

Clinic, afecțiunea se localizează la *față* și la mâini, la început sub forma unor pete eritematoase (chiar arsuri cu vezicule și bule), cu ocazia expunerii la soare, ce lasă local pete pigmentare de culoare galbenă-maronie sau negricioasă, asemănătoare cu efelidele sau cu lentigo, izolate sau confluând în placarde de dimensiuni variate și forme neregulate. Cu timpul pielea devine aspră, uscată (xeros = uscat). Mai târziu printre elementele pigmentare apar telangiectazii și atrofii albe-cenușii ce pot modifica fizionomia: nasul devine ascuțit, orificiile bucale și narinare se atrofiază, se produce actropion al pleoapei inferioare. Într-un stadiu mai tardiv se remarcă formarea de leziuni keratozice și verucozități pe care se pot dezvolta în

Scanned with OKEN Scanner

special epitelioame spinocelulare, dar şi epitelioame bazocelulare şi chiar melanoame sau sarcoame, localizate frecvent la nas, buze, pleoape.

Se întâlnesc în cadrul acestei afecţiuni şi alterări oculare, manifestări viscerale, tulburări psihice şi neurologice.

De obicei prognosticul este grav, majoritatea bolnavilor supravieţuind până la vârsta de 15–20 ani.

Tratament. Este indicată profilaxia prin sfatul genetic. Tot profilactic se recomandă protecţie vestimentară şi pomezi fotoprotectoare. Se încearcă distrugerea leziunilor keratozice prin electrocoagulare, crioterapie, laser, topice cu 5 – fluorouracil, retinoizi aromatici sau îndepărtarea chirurgicală.

Cheilitele cronice keratozice şi actinice cu localizare predominant la buza inferioară

Rolul esenţial în apariţia acestor leziuni îl are expunerea îndelungată la lumina solară la care se mai asociază şi alţi factori extrinseci: a) fizici: frig, vânt, umezeală, radiaţii termice; b) chimici: tutun, alcool, condimente, cosmetice; c) mecanici: proteze dentare, carii, traumatisme cronice profesionale; d) inflamaţii locale repetate.

Iniţial se observă o uşoară îngroşare keratozică difuză a regiunii, având la suprafaţă un aspect vag pergamentat, scuamos şi prezentând o coloraţie cenuşie-brună. Buza inferioară nu este deformată, iar bolnavul are o senzaţie de uscăciune şi oarecare rigiditate la mişcările buzei. Într-o fază mai avansată, procesul keratozic se intensifică, buzele se descuamează, mucoasa devine infiltrată, apar mici fisuri sau eroziuni sângerânde superficiale sau chiar ulceraţii dureroase acoperite cu cruste brun-gălbui, urmate de cicatrici atrofice.

După un interval de mai mulţi ani de la apariţia primelor manifestări, într-o porţiune oarecare a mucoasei se constată o leziune circumscrisă, mai infiltrată, cu periferia mai proeminentă care la examenul histopatologic se dovedeşte a fi epiteliom spinocelular.

Profilaxia constă în evitarea expunerii la soare şi a celorlalţi agenţi cauzali.

Ca *tratament* se folosesc medicaţii fotoprotectoare, unguente cortizonice, keratolitice şi de asemenea, când este cazul, electrocoagularea, crioterapia sau excizia chirurgicală (vermionectomia).

Papilomul verucos

Este o formaţiune tumorală cu diametrul de 2–5 mm, proeminentă, formată dintr-un strat gros cornos, frecvent cu aspect veruciform, asemănătoare cu keratoza solară. Apare pe tegumentul expus la soare (*faţă,* urechi, dosul mâinilor), fie pe zone aparent indemne, fie pe leziuni cronice: keratoze solare, cheilite, radiodermite etc.

Ca *terapie* menţionăm elecrocoagularea sau excizia chirurgicală.

Scanned with OKEN Scanner

Cornul cutanat

Este o leziune unică, rar multiplă, ce apare – ca şi papilomul verucos – pe piele indemnă sau pe leziuni preexistente, oriunde pe corp, mai frecvent pe extremităţi, dar şi pe mucoase (bucală, genitală). Constă în dezvoltarea progresivă a unei formaţiuni proeminente, dure, keratozice, asemănătoare unui corn miniatural de culoare galben-brună, înconjurat de un epiteliu normal. După o evoluţie îndelungată se poate observa o infiltrare a bazei, semnalând trecerea spre un epiteliom spinocelular.

Tratament: electrocoagulare, excizie chirurgicală sau laser.

Radiodermitele cronice

Sunt leziuni inflamatorii şi distrofice provocate la nivelul tegumentelor de către radiaţii ionizante aplicate timp îndelungat (luni, ani) şi la doze mici, fie la persoane expuse profesional (radiologi, stomatologi) la nivelul mâinilor, fie după radioterapie (ex. radiodermita pielii păroase a capului, după iradieri epilatorii supradozate pentru micozele acestor zone, iradieri repetate ale ţesuturilor profunde pentru tumori osoase, pentru afecţiuni reumatologice ale coloanei vertebrale, iradieri epilatorii la nivelul feţei pentru sicozis stafilococic sau hipertricoză sau pentru acnee etc.).

Iniţial apare un eritem discret, persistent, nedureros, uşor pruriginos, cu scuame fine. În timp tegumentele se atrofiază, se subţiază, având o culoare albgălbuie lucioasă. Pot apărea şi pete brune neomogene precum şi telangiectazii. De asemenea, o altă caracteristică este alopecia definitivă şi dispariţia glandelor sebacee din zona afectată. Mai rar tegumentul poate deveni îngroşat datorită unei celulite difuze. Ulterior apar ulceraţii necrotice persistente şi formaţiuni keratozice, verucoase pe care pot apărea epitelioame spinocelulare şi, mai rar, bazocelulare.

Pielea capului are un grad crescut de radiosensibilitate, iar mucoasele (mai ales cea bucală) sunt mai sensibile ca pielea, datorită efectului de iradiere secundară în cazul protezelor metalice.

Tratament. Profilaxia se referă la radiodermitele profesionale (perfecţionarea tehnicii şi aparaturii, utilizarea mijloacelor de protecţie), la prudenţă în indicaţia radioterapiei şi la utilizarea medicaţiei radioprotectoare (metionina). În terapie se folosesc metionina, anabolizantele (sistemice sau în pomezi). Ulcerele radiodermitice beneficiază de excizie şi grefare.

PRECANCERE PROVOCATE PRIN AGENŢI CHIMICI

Keratozele arsenicale şi cele de gudron

Sunt rare. Apar pe mâini, *faţă,* picioare, la muncitori expuşi profesional ce manipulează derivaţi arsenicali, coşari, gudronari de şosele. Leziunile au aspect papulos, sunt keratozice şi pot suferi în timp transformare carcinomatoasă (de obicei epiteliom spinocelular).

Scanned with OKEN Scanner

Tratament. Profilaxia se face prin îmbunătățirea tehnologiei de lucru, protecție vestimentară, spălare, creme de protecție. Ca tratament se folosesc electrocoagularea, crioterapia, laserul, dermabraziunea sau topice cu Efudix.

PRECANCEROZE PROVOCATE PRIN IRITAȚII CRONICE

Leucoplazia

Este o leziune precanceroasă a mucoaselor și semimucoaselor cavității bucale și mai puțin a celor din regiunea genitală.

Leucoplazia bucală poate interesa *limba, buza inferioară, comisurile buzei, mucoasa jugală, la nivelul bolții palatine.* Factorii cauzali sunt tutunul (leucoplazia retrocomisurală triunghiulară a fumătorilor), căldura, iritații și traumatisme mecanice (colții dentari tăioși, tartrul dentar depus în exces, bimetalismul unor lucrări dentare), sifilisul.

Clinic, se caracterizează prin apariția unei plăci albicioase-albăstruie cu margini net conturate sau imprecise, ce cu timpul devine alb-cenușie, opacă, scleroasă. În general, placa nu proemină față de tesuturile din jur. Uneori pe suprafața plană pot apărea mici ulcerații. Un alt aspect clinic îl constituie leucoplazia verucoasă, proeminentă, cu suprafața aspră și neregulată.

Leucoplazia genitală este mai frecventă la femei, apărând mai ales instalarea menopauzei, sub forma unor plăci cenușii-albăstrui cu îngroșarea mucoasei și prurit intens.

Transformarea malignă în epiteliom spinocelular este mai frecventă în cazul leucoplaziilor vulvare decît în leucoplaziile bucale, fiind marcată de ulcerarea sau infiltrarea plăcii leucoplazice.

Tratament. Se face profilaxie prin evitarea iritațiilor cronice, mecanice sau chimice. Tratament prin electrocoagulare sau crioterapie și uneori, mai ales în cele genitale, excizie chirurgicală.

PRECANCEROZE DE ORIGINE CONGENITALĂ

Nevi nevocelulari

Sunt leziuni pigmentare circumscrise, caracterizate prin proliferarea melanocitelor situate la joncțiunea dermoepidermică. Se localizează oriunde pe tegumente și mucoase și în anumite condiții, în funcție de tipul lor histologic, se pot transforma carcinomatos în melanom malign.

Clasificare histopatologică: a) nevi intradermici; b) nevi ai joncțiunii dermoepidermice, cu potențial crescut de malignizare; c) nevi micști.

Nevii joncționali:

– *nevi pigmentari maculoși* (nevi lenticulari): pete pigmentare plane sau ușor proeminente (având uneori centrul mai puternic pigmentat decât periferia), de culoare brună. Uneori poate deveni pediculat;

Scanned with OKEN Scanner

– *nevi pigmentari proeminenţi* („en dôme"): există de la naştere, sunt proeminenţi, cu suprafaţa netedă şi culoare neagră, fără fire de păr. Uneori apare şi un halou pigmentar.

Nevii intradermici şi micşti, cu potenţial redus de transformare:

– *nevi papilomatoşi,* proeminenţi, cu suprafaţă neregulată şi culoare brună;

– *nevi pigmentari piloşi;*

– *nevi pigmentari giganţi congenitali,* placă brună, netedă sau neregulată, acoperită de fire de păr;

– *nevii pigmentari tuberoşi,* localizaţi frecvent pe obraz, mai puţin pigmentaţi, chiar alb-roz, cu suprafaţa netedă şi cu fire de păr. Degenerează excepţional;

– *nevul Sutton,* localizat frecvent pe trunchi, mai rar pe faţă, e reprezentat de o mică proeminenţă pigmentară înconjurată de un halou acromic. Evoluează cel mai des cu resorbţie;

– *nevul albastru,* localizat pe obraz, dosul mâinilor, picioarelor, degenerează excepţional.

Atitudinea faţă de aceşti nevi este de supraveghere strictă şi de intervenţie imediată (excizie chirurgicală) doar în cazul celor supuşi iritaţiilor cronice, a celor traumatizaţi accidental sau a celor care prezintă semne de malignizare: creştere rapidă, variaţii de culoare, inflamaţie perilezională, ulcerare, sângerare.

Menţionăm că şi unii nevi epiteliali constituie leziuni precanceroase, exemplu: nevul sebaceu Jadassohn, prezent de la naştere sau apărut în copilărie, localizat mai ales la nivelul scalpului, având aspectul unei plăci proeminente, papilomatoase, alopecice; se poate transforma de regulă în epiteliom bazocelular.

Melanoza circumscrisă Hutchinson-Dubreuilh (lentigo malign)

Debutează tardiv, după vârsta de 60 ani şi se localizează frecvent pe zonele cutanate expuse la lumină: faţă, urechi, membre.

Clinic are aspect de pată pigmentară cu variaţii cromatice în timp, de la brun închis la alb, cu suprafaţă mare plană sau mamelonată şi contur net dar neregulat. Evoluează rar către melanom malign.

Tratamentul este chirurgical.

Epidermodisplazia veruciformă Lewandowski-Lutz

Este o afecţiune produsă de papilomavirusuri la indivizi predispuşi genetic.

Aspectul *clinic* este al unei erupţii de papule kezatorice asemănătoare verucilor plane sau de macule depigmentate sau hiperpigmentate asemănătoare pitiriazisului versicolor. Se localizează pe zonele expuse la soare: *faţă,* dosul mâinilor, antebraţe, dar pot invada întreg tegumentul. Unele elemente veruciforme se pot transforma în boală Bowen sau epiteliom spinocelular.

Tratament: sistemic cu Tigason sau electrocoagularea leziunilor, podofilină sau 5-fluorouracil.

Scanned with OKEN Scanner

Cheilitele glandulare

Se produc prin inflamația glandelor salivare heterotopice și se asociază altor factori iritativi (radiațiile solare), dezvoltând uneori epitelioame spinocelulare, rar bazocelulare. Caracteristică este secreția unor picături de salivă vâscoasă sau purulentă la compresia zonei afectate.

Tratament: electrocauterizarea fiecărui orificiu de glandă salivară sau roentgenterapie locală.

PRECANCEROZE DE CAUZĂ NEPRECIZATĂ

Boala Paget

a) Boala Paget mamară

Se întâlnește frecvent la femei după 40 ani. Leziunea este unilaterală, sub forma unui placard eritemo-scuamos ce cuprinde mamelonul și zona adiacentă, cu suprafața acoperită de cruste aderente, de culoare cenușie, ce se refac continuu și margini bine delimitate, ușor proeminente și infiltrate. Cu timpul leziunea se erodează, ulcerează, mamelonul se retractă fiind înlocuit cu un nodul dur. Apare și adenopatie axilară dură, nedureroasă: este faza de cancerizare a bolii.

Tratament: excizie chirurgicală a glandei și ganglionilor axilari, cu roentgenterapie ulterioară.

b) Boala Paget extramamară

Se manifestă sub forma unor plăci sau placarde eritematoscuamoase localizate mai frecvent vulvar (plăci erozive), perianal și axilar. Evoluează către adenocarcinom sau spinaliom.

Tratament: excizie chirurgicală sau electrocoagulare.

Boala Bowen

Este considerată o formă de cancer „in situ", cu evoluție lentă, 10–20 de ani, și transformare ulterioară obligatorie într-un epiteliom spinocelular.

Clinic, are aspect de plăci eritemato-scuamoase, de formă rotundă sau neregulată, ușor infiltrate localizate pe trunchi și membre. În timp suprafața poate deveni papilomatoasă. După o perioadă de latență variabilă, unele leziuni se pot transforma carcinomatos: cresc tot mai mult în dimensiuni, devin infiltrate și se pot ulcera.

Tratament: excizie chirurgicală, electrocoagulare sau aplicații de podofilină.

Eritroplazia Queyrat

Este considerată boala Bowen a mucoaselor, deoarece are același aspect histopatologic, dar se localizează pe *mucoasa bucală* sau genitală. Se descrie o placă eritematoasă mică, bine delimitată, ușor infiltrată, cu suprafața catifelată, ce

Scanned with OKEN Scanner

se poate eroda. Debutează la femei, cu prurit local. Poate evolua după câțiva ani cu transformare malignă în epiteliom spinocelular: baza leziunii devine indurată, se ulcerează sau apar verucozități.

Tratament: 5-fluorouracil în aplicații locale zilnice sau electrocoagulare superficială.

Kraurozisul vulvar și penian

Este o atrofie progresivă cu infiltrație scleroasă a vulvei, respectiv a mucoasei glandului și inelului prepuțial. Leucoplazia constituie o complicație frecventă, adesea cu degenerare malignă în epiteliom spinocelular.

Tratamentul constă în unguente cortizonice blânde, antiseptice, emoliente, iar la bărbați se adaugă circumcizia.

Keratoacantomul

Este o formațiune tumorală rotundă, nodulară, ușor turtit în centru unde prezintă o masă cornoasă, de culoarea pielii normale sau roz-roșiatică. Se localizează predominant la față (nas, obraji, pleoape), dar și pe pielea capului, dosul mâinilor, gambe. Evoluează rapid atât în suprafață cât și în profunzime. Se poate transforma în epiteliem spinocelular.

Tratament: excizie chirurgicală.

Epiteliomul intradermic Borst-Jadassohn

Leziune unică, sub forma unei plăci ovalare, proeminente, cu suprafața scuamoasă alb-cenușie sau uneori verucoasă, se localizează la frunte, nas, obraji, membre. Poate evolua ca un epiteliom „in situ" sau se poate transforma în carcinoame bazo- sau spinocelulare.

Tratament: electrocoagulare sau excizie chirurgicală.

DERMATOZE CARACTERIZATE PRIN LEZIUNI ULCERO-CICATRICEALE CU EVOLUȚIE ÎNDELUNGATĂ

În evoluția unor dermatoze inflamatorii apar cicatrici care pot constitui punctul de plecare al unui carcinom, ele fiind supuse, datorită recidivelor locale, unor repetate remanieri, ce pot declanșa carcinogeneza. Din acest cadru fac parte lupusul tuberculos și cel eritematos. Același comportament îl pot avea și cicatricele post-combustionale, ulcerele cronice de gambă, traiectele fistuloase etc.

Scanned with OKEN Scanner

18. TUMORI CUTANATE MALIGNE

Tumorile cutanate sunt relativ frecvente, reprezentând 15–20% din totalul cancerelor. În ultimele 2–3 decenii s-a notat o creştere a incidenţei cancerelor cutanate, în special în regiunile geografice foarte însorite. Datorită sediului lor superficial, la nivelul tegumentului, diagnosticul poate fi pus precoce şi tratamentul ţintit, astfel că procentul de vindecări să fie superior oricăror altor neoplazii.

Tumorile maligne ale pielii pot fi împărţite în:

– tumori de origine epitelială: carcinoame sau epitelioame bazocelulare şi spinocelulare;

– tumori de origine neuroblastică, ale sistemului melanic: melanoamele maligne;

– tumori de origine mezenchimală: sarcoame;

– tumori maligne mixte;

– tumori cutanate secundare (metastatice) unor neoplasme viscerale.

TUMORI EPITELIALE MALIGNE (CARCINOAMELE CUTANATE)

Sunt tumori superficiale sau profunde, datorită proliferării ţesutului epitelial, cu evoluţie către ulceraţie, distrugeri de ţesuturi, metastaze locale, regionale şi, excepţional, generale.

Carcinoamele (epitelioamele) bazocelulare (CBC)

Sunt cele mai frecvente tumori maligne cutanate. Au originea în celulele bazale ale epidermului şi anexelor. Evoluţia este lentă şi metastazarea foarte rară. Se dezvoltă frecvent pe leziuni precanceroase (keratoze solare, xeroderma pigmentosum, nevul sebaceu Jadassohn, nevul bazocelular, radiodermită cronică etc.), dar pot apărea şi în piele aparent indemnă.

Se localizează frecvent pe zonele expuse la radiaţiile solare: la nivelul *extremităţii cefalice,* în special în *jumătatea superioară a feţei* (obraji, nas, frunte). Mucoasele nu sunt de obicei atinse dar se poate extinde la acestea de pe tegumentele vecine. Sunt afectate în special persoanele în vârstă de peste 50 de ani; în ultima perioadă apare şi la vârste tinere.

Aspectul clinic tipic, la debut, al leziunii apărute în piele aparent sănătoasă este al unui nodul sau „perlă" epiteliomatoasă (sau grup de „perle"), de dimensiuni mici, culoare roşie translucidă, acoperită de epiderm subţiat, cu telangiectazii. Mai poate debuta şi sub forma unei plăci eritemo-scuamoase, uşor infiltrate, sau unei eroziuni sau ulceraţii superficiale, persistente, acoperită de cruste.

În situaţia în care carcinoamele bazocelulare apar pe o leziune preexistentă, apare de obicei o creştere mai rapidă în dimensiuni, infiltrare sau ulcerare.

Scanned with OKEN Scanner

Forme clinice ale carcinoamelor bazocelulare:

A. Forme ulceroase (endofitice)

1. Carcinomul bazocelular perlat ulcerat: ulceraţie centrală mărginită de un chenar perlat sau continuu translucid, localizat frecvent la nivelul *feţei* sau toracelui posterior (pe radiodermită cronică);

2. Carcinomul bazocelular plan perlat ulcero-cicatriceal: ulceraţie superficială ce se cicatrizează central pe măsură ce suprafaţa leziunii se extinde prin progresia excentrică a chenarului perlat. Sediul este la nivelul *obrazului, regiunea temporală, frunte, pielea capului;*

3. Carcinomul bazocelular ulcerat (ulcus rodens): ulceraţie profundă cu margini rotunjite, tăiate drept, fără chenar perlat, localizează cu predilecţie la nivelul *nasului şi regiunilor vecine:* şanţ nazogenian, buza superioară, unghiul intern al ochiului;

4. Carcinomul bazocelular terebrant: varietate a carcinomului bazocelular ulcerat în care ulceraţia este profundă, distructivă, evoluând cu mutilaţii importante datorită tratamentului tardiv şi datorită localizării *periorificiale* (periorbital, perinazal, peribucal, periauricular), cu posibilitate redusă de abordare terapeutică.

B. Forme vegetante (exofitice)

1. Carcinomul bazocelular nodular-globulos: tumoră rotundă globuloasă, dură sau renitentă (forma pseudochistică), localizată în special la nivelul *feţei:* nas, obraji, pleoape;

2. Carcinomul bazocelular polilobat: are aspect papilomatos, translucid sau ulcerat. Se găseşte, cel mai des, tot la nivelul *feţei;*

3. Carcinomul bazocelular vegetant-burjonat: iniţial are aspect nodular sau polilobat, dar creşte repede în dimensiuni şi ulcerează. Sediul de elecţie este *faţa, pielea capului,* trunchiul.

C. Alte forme (superficiale, mai rare)

1. Carcinomul bazocelular pagetoid: se prezintă ca o placă eritemato-scuamoasă, atrofică, cu chenar fin perlat, ce evoluează lent spre ulcerare. Se localizează mai rar la faţă, mai frecvent la trunchi;

2. Carcinomul bazocelular sclerodermiform: este o placă unică deprimată, infiltrată, dură, alb-gălbuie, având sediul exclusiv la nivelul *feţei* (deasupra zonei intersprâncenoase);

3. Carcinomul bazocelular pigmentat: acesta apare prin pigmentarea formelor descrise anterior (mai ales cele perlate şi nodulare) şi adesea se aseamănă cu melanomul malign;

4. Carcinomatoza bazocelulară multiplă: poate fi primară, leziunile tumorale apărând mai frecvent pe *faţă* şi trunchi, sau secundară la bolnavi cu exoderma pigmentosum, keratoze solare etc.

Malignitatea carcinoamelor bazocelulare rezultă din caracterul lor progresiv, recidivant şi mutilant, deci se poate spune că este o malignitate strict locală.

Histopatologic, aspectul este al unor mase de celule bazaloide, dense, având la periferie un rând de celule dispuse în „palisadă".

Tratamentul: excizie chirurgicală, radioterapie (cu raze X sau cu izotopi radioactivi), aplicaţii locale de podofilină sau 5–fluorouracil, electrocauterizare sau combinarea unora din aceste metode.

Scanned with OKEN Scanner

Carcinoamele (epitelioamele) spinocelulare

Sunt tumori maligne cu origine histopatologică în epiderm, mai precis în stratul spinos. Apar mai ales la persoane de rasă albă (frecvent după vârsta de 55–60 de ani, dar şi la tineri peste 20 de ani), ce locuiesc în zone însorite şi sunt expuşi excesiv radiaţiilor solare; bărbaţii sunt mai afectaţi decât femeile.

Carcinomul spinocelular este ubicuitar, cu predominanţă la câteva regiuni cum sunt: *faţa*, unde afectează mai ales *buza inferioară, cavitatea bucală şi în particular limba,* precum şi la nivelul organelor genitale externe. Atinge rar extremităţile membrelor, iar la nivelul mucoaselor are o evoluţie particulară agresivă. Prognosticul este mai sever decât la carcinoamele bazocelulare, datorită diseminării lor şi metastazelor locoregionale şi generalizate.

Debutează cel mai frecvent pe leziuni precanceroase (keratoze solare, cheilite actinice, xeroderma pigmentosum, radiodermite cronice, leucoplazii, cicatrice postcombustionale vechi, boala Bowen etc.), dar pot apărea şi în piele aparent sănătoasă, sub forma unei proeminenţe papilomatoase şi hiperkeratozic-verucoase infiltrate. Este vorba de epiteliomul papilar cornos, care în timp se poate fisura şi ulcera. Pe mucoase şi semimucoase, deci la nivelul *buzelor (în special buza inferioară) şi mucoasei bucale,* leziunea incipientă a epiteliomului se prezintă sub două aspecte principale: fie o mică ulceraţie care de la început are baza şi marginile uşor infiltrate, fie o infiltraţie leucoplazică de aspect macerat, mică, circumscrisă, care începe să se bombeze, să ulcereze şi să burjoneze.

După câteva săptămâni sau luni de la debut, epiteliomul se dezvoltă în una din cele două direcţii, respectiv în exterior (exofitic) sau în profunzime (endofitic), dând naştere la mai multe tipuri clinice.

1. Carcinomul spinocelular ulcero-vegetant: este cea mai obişnuită formă clinică a carcinomului spinocelular. Se caracterizează printr-o masă vegetantă, iniţial bombată, cu contur regulat şi cu suprafaţa erodată, care cu timpul se turteşte şi se ulcerează în centru. Marginile leziunii sunt crenelate, îngroşate şi răzbuzează, iar fundul crateriform al ulceraţiei este acoperit de o secreţie albă-gălbuie urât mirositoare, care se exprimă la presiune sub forma unor mici filamente constituite din materie cornoasă şi ţesut tumoral necrozat („viermişorii" lui Virchow). Baza şi marginile formaţiunii sunt infiltrate, dure.

2. Carcinomul spinocelular vegetant gigant conopidiform: este o masă tumorală vegetantă voluminoasă, cu contur neregulat, cu suprafaţa mamelonată, ce în timp devine erodată, secretândă sau sângerândă, urât mirositoare, acoperită cu cruste. La presiune apar „viermişorii" lui Virchow. Se întâlneşte frecvent pe organele genitale, pe extremităţi, pe cicatrici de arsură, de lupus tuberculos şi lupus eritematos cronic.

3. Carcinomul spinocelular nodular: are baza uşor ştrangulată, suprafaţa bombată, neulcerată mult timp. Apare de obicei la nivelul *feţei,* urechilor.

4. Carcinomul spinocelular keratozic: are forma unui nodul de dimensiuni în general mici (1–2 cm diametru), cu suprafaţa hiperkeratozică, verucoasă, localizat frecvent pe *buza inferioară* şi pe mucoasa genitală.

Scanned with OKEN Scanner

5. Carcinomul spinocelular ulceros endofilic: se dezvoltă la nivelul *mucoaselor* şi uneori pe cicatrice de arsuri şi radiodermită. Evoluează rapid în profunzime sub forma unei ulceraţii cu contur neregulat, cu marginile şi baza foarte infiltrate şi dure.

Printre formele mai rar întâlnite sunt:

– *Forma infiltrativă superficială,* cu extensie în suprafaţă, constă într-o placă roşie-violacee, infiltrată, prost delimitată, localizată mai ales la *aripile şi vîrful nasului, şanţul nazogenian, regiunea subnarinară şi supralabială,* unde infiltraţia poate deveni extrem de dură, evocând clinic epiteliomul bazocelular sclerodermiform. Ulterior se poate ulcera.

– *Forma actinomicozică,* întâlnită rar, numai la *faţă* şi aproape exclusiv la bărbaţi. Este o leziune de tip ulcerativ cu mase tumorale necrotice şi floră microbiană polimorfă. De la această ulceraţie pleacă, prin limfaticele superficiale, celule tumorale care însămânţează peretele obrazului şi bărbiei. Se formează noduli tumorali supurativi, multipli, care fistulizează la suprafaţa tegumentelor afectate.

– *Carcinomatoza spinocelulară multiplă* survine pe leziuni precanceroase multifocale: xeroderma pigmentosum, keratozele solare etc.

– *Epithelioma cunniculatum,* este o formă rară, bine diferenţiată, ce se poate confunda cu o verucă vulgară, dar are o evoluţie severă, cu dezvoltare în profunzime. La presiune se exprimă „viermişorii" Virchow.

Particularităţi anatomo-clinice
ale diferitelor localizări ale carcinoamelor spinocelulare

1. CARCINOMUL SPINOCELULAR DE BUZĂ INFERIOARĂ

Este cel mai frecvent ca localizare: aproximativ 10% din totalul cancerelor cutanate şi 25% din totalul cancerelor orolabiale. Este mult mai frecvent la bărbaţi decât la femei, acest lucru ţinând de expunere la radiaţii solare prin natura profesiei lor, de fumatul cu arderea ţigării până la capăt (arsuri repetate pe acelaşi loc), proasta igienă bucală cu parodontită şi depozite abundente de tartru.

Carcinomul apare frecvent pe o cheilită keratozică cronică sau pe leucoplazie şi în 90% din cazuri sediul îl constituie mucoasa şi semimucoasa buzei inferioare. Localizarea la nivelul buzei superioare este foarte rară. Cancerul comisural este de asemenea rar întâlnit în statistici.

Debutul se face, în cele mai multe cazuri, printr-o leziune keratozică circumscrisă, care evoluează des către forma keratozică sau, mai rar, către cea nodulară. Uneori are caracter terebrant cu dezvoltare spre interiorul cavităţii bucale şi planului osos. Adenopatiile metastatice apar relativ tardiv (dar obligatoriu în tratamentul tardiv) şi merg până la prinderea osului mandibular (adenopatii fixe).

2. CARCINOMUL SPINOCELULAR AL CAVITĂŢII BUCALE

Şi în acest caz, bărbaţii afectaţi sunt mai numeroşi ca femeile.

Se localizează cu predominanţă la nivelul limbii (mai ales în jumătatea posterioară), apoi la nivelul gingiilor, vălului palatin, mucoasei jugală, planşeului bucal. Formele clinice cele mai frecvent întâlnite sunt cele ulceroase şi, mai rar,

Scanned with OKEN Scanner

cele vegetante sau ulcero-vegetante. Unul dintre cei mai importanți factori etiologici îl reprezintă traumatismele cronice prin marginile tăioase sau colții restanți ai dinților, explicând frecvența carcinoamelor pe marginile limbii. Se pare că un rol în producerea leziunilor degenerative bucale îl au și protezele dentare făcute din materiale diferite (fenomen electrogalvanic).

Proasta igienă bucală și fumatul joacă și ele un rol important în apariția și întreținerea leziunii și grăbirea evoluției sale. După date mai recente, un factor favorizant îl poate constitui candidozele bucale cronice. Adenopatiile regionale metastazice apar precoce.

3. CARCINOMUL SPINOCELULAR AL FEȚEI

Se dezvoltă în special pe leziuni de keratoză solară, pe cicatrice post arsură și are forma nodulară sau ulcero-vegetantă. Metastazează tardiv.

4. CARCINOMUL SPINOCELULAR AL URECHII

Urechea este un sediu preferat al carcinomului spinocelular. Apare de obicei pe keratoze solare, adesea prin intermediul unui corn cutanat. Forma clinică este de tip nodular, rar ulcero-vegetant, niciodată de tip ulceros.

5. CARCINOMUL SPINOCELULAR AL PIELII CAPULUI

Este rar întâlnit, dând metastaze ganglionare (retro-occipitale, laterocervicale, mastoidiene) relativ precoce, ce ating repede placa osoasă cu invadare în profunzime. Carcinomul este de tip vegetant gigant și ulcerovegetant, cu extensie rapidă în suprafață.

6. CARCINOMUL SPINOCELULAR AL ORGANELOR GENITALE

La bărbat se dezvoltă pe fondul unei balanite sclero-atrofice sau ca urmare a degenerării maligne a unei eritroplazii Queyrat. Tipul clinic cel mai frecvent este cel ulcero-vegetant, nodular sau keratozic. Adenopatiile survin relativ precoce.

La femeie, vulva constituie sediul de predilecție. Carcinomul se grefează pe mucoasa sclero-atrofică prin intermediul unei leucoplazii, eritroplazie Queyrat – mai rar –, sau în porțiunea cutanată pe o leziune de boală Bowen. Tipul clinic cel mai frecvent este cel vegetant gigant.

7. CARCINOAMELE SPINOCELULARE DE PE TRUNCHI ȘI MEMBRE

Indiferent dacă apar pe tegumentele indeme sau pe o leziune precanceroase, au aproape exclusiv forma ulcero-vegetantă sau vegetantă gigantă și aproape niciodată nu ia aspect ulceros, endofitic.

Examenul histopatologic evidențiază proliferări tumorale formate din celule de tip spinos, organizate în lobuli și având grade diferite de diferențiere (de la gradul I, cu cel mai mare grad de diferențiere, cu globi cornoși numeroși, formați din celule keratinizate și cu malignitatea cea mai redusă, până la gradul IV, cu cel mai slab grad de diferențiere și prognosticul cel mai sever). Se mai apreciază că o malignitate mai mare o au formele ulceroase, endofitice, cele localizate pe mucoase sau în vecinătatea unor pachete vasculare mari.

Evoluția este mai severă decât în cazul carcinoamelor bazocelulare, atât prin caracterul rapid și profund distructiv al tumorii propriu-zise cât și prin frecvența

Scanned with OKEN Scanner

invaziei ganglionilor regionali. Tendința la extensie se face în suprafață și în profunzime și depinde de forma clinică, localizare și grad de diferențiere celulară. Astfel sunt considerate ca rapid evolutive formele ulceroase situate pe mucoase, în special pe limbă, ca și acelea localizate pe urechi și pleoape (în funcție de precocitatea diagnosticului și a tratamentului).

Prognosticul, în majoritatea cazurilor, este favorabil: tumorile din stadiul I clinic cu leziuni superficiale nedepășind 2 cm sunt curabile teoretic 100%. În stadiul II, cu leziuni mai mari de 2 cm și adenopatie metastazică regională mobilă, prognosticul este încă favorabil. În cazurile cu prognostic rezervat, moartea intervine în 2–3 ani prin caşexie, hemoragie repetată și infecții intercurente.

Tratamentul constă în excizie chirurgicală sau electrocauterizare (pentru cele mici, la debut), urmată de radioterapie. În cancerele neoperabile se poate utiliza chimioterapia (bleomicină, methotrexat etc.), cu rezultate inconstante. Adenopatiile beneficiază de evidare urmată de radioterapie.

Dacă tratamentul carcinoamelor cutanate este de domeniul specialistului (dermatolog, oncolog, chirurg), medicului stomatolog ca și medicului de medicină generală îi revine un rol important în depistarea precoce și educația sanitară a pacienților.

MELANOMUL MALIGN

Melanomul malign este o tumoră dezvoltată pe seama sistemului pigmentar, celula de origine fiind melanocitul.

Se remarcă gravitatea și creșterea incidenței sale în ultimii ani.

Vârsta medie de apariție este între 20 și 60 de ani (și în ultima perioadă și la copii). Are o frecvență ceva mai mare la femei.

Se localizează oriunde pe corp: la nivelul tegumentului, mucoaselor (bucală, nazală, genitală), ochilor, meningelui și sistemului nervos central. La femei predomină localizările la nivelul gambelor, iar la bărbați pe toracele superior, mai ales posterior.

Apare frecvent în piele aparent sănătoasă, dar mai ales pe leziuni precanceroase: nevi nevocelulari pigmentari, melanoză Dubreuilh, uneori xeroderma pigmentosum, semnele de degenerare malignă fiind creșterea rapidă în dimensiuni, inflamație perilezională, variațiile de tinctorialitate, sângerarea, ulcerarea și burjonarea.

Etiopatogenie. Se pun în discuție următorii factori etiopatogenici:

– radiațiile solare și expunerea exagerată cu producerea de arsuri solare, precum și diminuarea păturii de ozon a atmosferei ce are drept consecință creșterea penetrabilității radiațiilor ultraviolete cu rol carcinogenic;

– tipul de pigmentație a pielii: persoanele cu pielea albă, cu ochii de culoare deschisă au un risc mai mare de melanom;

– factorii genetici: se cunosc cazuri rare (1–6%) de melanom malign familial;

Scanned with OKEN Scanner

– factorii hormonali sunt puşi în legătură cu raritatea melanoamelor înainte de pubertate sau cu influenţa nefavorabilă a sarcinii asupra evoluţiei melanoamelor;

– traumatismele şi iritaţiile cronice sunt factorii cei mai importanţi ai declanşării maligne a nevilor nevocelulari pigmentari.

Formele clinice ale melanomului malign:

1. Melanomul malign nodular, cea mai frecventă formă clinică, se prezintă ca un nodul friabil, de dimensiuni variate, cu suprafaţă şi contur la început netede, apoi cu timpul devin neregulate, de culoare neomogenă, alternând negrul cu brun şi cu roz (pătează în negru-brun tifonul aplicat pe suprafaţa leziunii). Uneori, pete de pigment pot fi împrăştiate în jurul periferiei („umbră" sau halou pigmentar – „fugă de pigment"). Extensia se face rapid, tridimensional, mai ales în profunzime, invadând precoce dermul. În evoluţie ulcerează şi are tendinţă la sângerare uşoară. Se localizează frecvent pe faţă, cap, gât şi trunchi.

2. Melanomul malign extensiv în suprafaţă, este de asemenea o formă clinică frecventă. Se prezintă ca o pată pigmentată, neomogenă (cu nuanţe de negru, brun, roz-roşu, gri şi chiar alb), uşor infiltrată, cu margini neregulate, contur net, ce se dezvoltă lateral. Cu timpul (1–7 ani), pe suprafaţă apar noduli care se pot ulcera, tumora dezvoltându-se de acum şi în profunzime. Se localizează pe zonele expuse la radiaţiile solare: pe faţă, pe gambe, pe spate, pe zona decolteului, dar sub această formă pot evolua şi melanoamele maligne ale *mucoaselor* (bucală, anală, genitală).

3. Melanomul malign apărut pe melanoză Dubreuilh, localizată la *faţă, urechi, gât, pielea capului.* Se suspectează malignizarea când apar noduli tumorali intens pigmentaţi care ulcerează rapid şi sângerează. La nivelul *limbii* sau pe conjunctive pot apărea, foarte rar, pete pigmentare asemănătoare cu melanoza Dubreuilh, care pot degenera malign. Acestea constituie melanoza lui Reese.

4. Melanomul malign acral (lentiginos) localizat la nivelul palmelor, plantelor, degetelor, se prezintă sub forma unor pete pigmentare, negre, brune sau colorate neomogen, neregulate, uneori arciforme, care evoluează în suprafaţă şi după un timp (ani) şi în profunzime cu apariţia unor noduli care se ulcerează şi sângerează. O variantă a acestei forme clinice este melanomul subunghial, localizat mai ales la haluce sau la police şi are aspectul unei pete negre sau deseori este acromic când se confundă cu un panariţiu banal. În acest caz i se spune panariţiu melanic.

5. Melanomul malign acromic (amelanotic) este greu de diagnosticat deoarece leziunea este nepigmentată, având aspectul unui nodul cu placă keratozică ce evoluează către ulceraţie. Se poate localiza oriunde, dar mai frecvent la nivelul plantei piciorului.

Mai sus am amintit de panariţiul melanic, care deseori este acromic.

Formele clinice ale melanomului malign în funcţie de topografie.

Melanomul cavităţii bucale este frecvent localizat pe limbă, dar şi pe buze, gingii, palat, apărând frecvent în piele sănătoasă şi mai rar pe nevi preexistenţi. Prognosticul este prost deoarece pacienţii se prezintă tardiv, când tumora vegetantă, extinsă, de culoare neomogenă sau acromică invadează profund mucoasa.

Scanned with OKEN Scanner

Melanoamele maligne ale feței: apar deseori pe o melanoză Dubreuilh și au prognostic mai bun. Sunt fie nodulare, fie extensive în suprafață.

Melanoamele pielii capului: sunt mai grave, deoarece pot fi confundate cu papiloamele și pot fi traumatizate în mod repetat. Au formă nodulară, conopidiformă, ce se ulcerează cu timpul.

Melanoamele maligne ale trunchiului sunt extensive în suprafață sau nodulare și se pot confunda cu verucile seboreice. Apar deseori pe zone expuse excesiv la lumina solară.

Melanoamele maligne ale extremităților (mâini, picioare) sunt cele mai frecvente și mai grave. Sunt situate pe zone supuse traumatismelor repetate. Pot fi nepigmentate și se confundă cu verucile vulgare sau cu panariții banale.

Examenul histopatologic (pentru biopsie se face excizia chirurgicală totală a formațiunii) evidențiază proliferarea intensă a melanocitelor cu invadarea și dezorganizarea epidermului și dermului: atipiile și monstruozitățile celulare, nucleare și de diviziune sunt frecvente. Intra- și peritumoral se observă infiltrat inflamator și melanină, în grade variabile.

Evoluție și prognostic. Melanomul malign este cea mai agresivă dintre tumorile maligne cutanate, deoarece diseminează relativ rapid și frecvent pe cale limfatică și sanguină. Se cunosc și unele cazuri, rare, cu regresie spontană. De obicei trece prin mai multe stadii:

I – melanom malign localizat, fără metastaze;

II – melanom cu metastaze limitate, ganglionare sau cutanate de vecinătate (melanom malign loco-regional);

III – melanom cu metastaze viscerale sau cu metastaze ganglionare multiple sau cu metastaze (sub) cutanate multiple.

Metastazele viscerale pot apărea în ficat, plămâni, creier, cord, rinichi, oase. Factorii de prognostic nefavorabil sunt: dimensiunile mari, sângerarea și ulcerarea tumorii, localizările de la nivelul extremității cefalice și de pe linia mediană a trunchiului și, bineînțeles, existența metastazelor. De obicei decesul survine în 1–2 ani, dar există variații importante de la caz la caz. Depistat și tratat în stadii incipiente, supraviețuirea la 5 ani poate ajunge la 50%; se cunosc și cazuri care au supraviețuit peste 20 ani.

Tratament. În stadiul I se practică excizie chirurgicală largă cu margine de siguranță de 3–5 cm lateral, iar în profunzime până la aponevroză. În stadiul II cu adenopatie regională se face evidare ganglionară. În ambele stadii se poate face profilactic radioterapie. În stadiul III se încearcă radio- și chimioterapia, dar cu rezultate slabe. Imunoterapia activă nespecifică, cu vaccin BCG, Corynebacterium parvum etc., se folosește ca tratament adjuvant în orice stadiu al melanomului malign, cu rezultate apreciabile.

SARCOAMELE CUTANATE PRIMARE

Sunt tumori cutanate maligne ale țesutului conjunctiv, cu incidență mică, dar cu forme clinice și histopatologice variate, din care vom descrie pe cele mai reprezentative.

Scanned with OKEN Scanner

Dermatofibrosarcomul recidivant Darier-Ferrand

Această tumoră dermică fibromatoasă, cu origine încă insuficient cunoscută, are un grad scăzut de malignizare, dar are tendință crescută la recidive locale.

Debutează sub forma unor noduli dermici duri, de culoarea pielii normale sau roz-roşiatici, care în timp pot conflua, formând un placard infiltrat cu suprafața neregulată ce evoluează tridimensional.

Se localizează la nivelul *capului,* gâtului, toracelui anterior (zona claviculară), umerilor, abdomenului.

Evoluția este lentă, de mai mulți ani, putându-se ulcera. Metastazele sunt rare.

Tratament: excizie chirurgicală cu marjă de siguranță (4 cm) urmată de radioterapie postoperatorie precoce, pentru a reduce riscul recidivelor locale.

Fibrosarcomul

Tumoră malignă de origine fibroblastică, ce afectează mai ales bărbații, fibrosarcomul poate apărea la orice vârstă şi are un prognostic sever, datorită malignității şi capacității de metastazare crescute.

Are aspectul unei tumori nodulare unice, dure, de culoare roz sau roşie-violacee ce se dezvoltă tridimensional.

Evoluția este relativ lentă (câțiva ani) către ulcerare şi necrozare. Metastazează pe cale sanguină în plămân.

Se localizează mai ales pe membre şi mai rar pe trunchi.

Tratament: excizie chirurgicală cu margine de siguranță, urmată eventual de radio- şi/sau chimioterapie.

Alte tumori conjunctive mai rare sunt: sarcomul epiteloid, mixosarcomul, fibroxantosarcomul, histiocitosarcomul. De asemenea, amintim: liposarcomul – tumoră malignă a țesutului adipos, leiomiosarcomul şi rabdomiosarcomul – ce provin din țesutul muscular precum şi schwannomul (neurofibrosarcomul) cu originea în teaca Schwann.

Tumorile maligne vasculare sunt: hemangiopericitomul, angiosarcomul şi sarcomul Kaposi.

Hemangiopericitomul

Este o tumoră rară, de obicei unică, ce poate apărea la orice vârstă şi are originea în pericitele capilare.

Se localizează subcutanat, în hipoderm sau în mușchi – mai frecvent la nivelul *capului,* gâtului şi membrelor.

Se prezintă ca un nodul tumoral roşu-violaceu, dur, cu diametrul variabil între 1 şi 8 cm.

Metastazează în aproximativ 25% din cazuri. Prognosticul este rezervat.

Tratament: excizie chirurgicală.

Scanned with OKEN Scanner

Angiosarcomul (hemangioendoteliomul malign)

Constă într-o proliferare tumorală de capilare şi limfatice. Aspectul clinic este al unor placarde infiltrate sau noduli tumorali multipli, de culoare roşie-violacee, localizaţi cu predilecţie la nivelul *feţei* şi *pielii capului.*

Apare mai frecvent la vârstnici.

Evoluţie: creştere rapidă în dimensiuni şi metastazare.

Tratament: excizie chirurgicală largă ce trebuie făcută cât mai precoce.

Sarcomul Kaposi

Este o proliferare conjunctivo-vasculară multifocală, cu evoluţie lentă, fără metastazare, dar cu tendinţă de recidivă postterapeutică şi de extensie.

Clinic, leziunile cutanate au aspectul unor noduli dermohipodermici şi/sau plăci infiltrative roşii-brune şi plăci pigmentare, localizate la nivelul picioarelor, gambelor, mâinilor, *urechilor* şi mai rar, pe coapse, *nas, mucoasă bucală,* gland.

Evoluează foarte lent către ulceraţie, limfedem cronic şi chiar elefantiazis kaposian ireversibil.

Afectările extracutanate sunt cel mai ades adenopatii ganglionare profunde, afectări digestive (tub digestiv, ficat) cu tulburări de tranzit şi hemoragii, dar şi afectări osoase (osteoliză), pulmonare (infiltrate), cardiace.

Tratament: leziunile cutanate izolate se excizează chirurgical sau se electrocoagulează. În cazul leziunilor mai întinse se aplică radioterapie, iar în formele severe – chimioterapie (Leukeran, Bleomicină).

METASTAZE CUTANATE ALE NEOPLASMELOR VISCERALE

Cancerele viscerale ce dau cel mai frecvent metastaze cutanate sunt: cancerul de sân, cancerul renal, cancerul bronhopulmonar, cancerul de prostată.

Aspectul clinic este de obicei al unor noduli subcutanaţi ce pot creşte în dimensiuni şi se pot ulcera.

Metastazarea se produce pe cale sanguină, limfatică sau din aproape în aproape.

19. SINDROMUL SEBOREIC

Glandele sebacee sunt glande acinoase situate în derm, al căror canal principal se deschide, de regulă, la nivelul infundibulului pilo-sebaceu, astfel încât glanda sebacee şi firul de păr formează o unitate anatomică (aparatul pilo-sebaceu).

Scanned with OKEN Scanner

Glandele sebacee sunt răspândite pe întreaga suprafață a tegumentului unde există fire de păr. Există însă și așa-numitele glande sebacee „ectopice", al căror canal principal se deschide liber la suprafața pielii (pe pleoape, areolele mamare), sau a mucoaselor *bucală* (obraji, limbă, buze) și genitală (labii mici, pliul intern al prepuțului). Distribuția glandelor sebacee este inegală: ele sunt mai dense, mari, multiacinoase în zonele „de seboree": *față, gât,* pielea păroasă a capului, regiunea presternală și interscapulovertebrală și se rărește, devenind concomitent unilobulare, către periferia membrelor.

Secreția glandelor sebacee este holocrină, depinzând de mărimea glandei. Producția de sebum variază în funcție de vârstă: ea este mare la naștere și în următoarele 3–5 luni, scăzută apoi în toată perioada copilăriei, crește din nou puțin înainte și în perioada pubertății, pentru a se stabiliza ulterior la un nivel propriu individului (cu o diminuare foarte lentă).

Reglarea secreției de sebum este legată de hormonii androgeni, care au acțiune stimulativă. Este vorba în primul rând de androgenii gonadici, dintre care la bărbat cel mai important este testosteronul testicular. La femeie, o importanță mai mare o au androgenii suprarenalieni. Testosteronul liber pătrunde în celula sebacee și, sub acțiunea 5-alfa reductazei de la nivelul celulei secretorii sebacee, se transformă în dihidrotestosteron. Acesta, transportat la nucleu de o proteină citoplasmatică, determină biosinteza de sebum. Activitatea glandelor sebacee este stimulată și de STH și ACTH, în timp ce estrogenii au un rol inhibitor indirect.

Creșterea anormală a secreției sebacee se numește seboree și are la bază factori ereditari și endocrini.

Seboreea este cauza principală sau este asociată cu unele dermatoze ca: acneea vulgară, pitiriazisul steatoid, dermatita seboreică ș.a., încadrate sub denumirea generică de „sindrom seboreic".

ACNEEA

Clasificarea diferitelor forme de acnee se poate face, în funcție de leziunile cutanate predominante, în: acneea comedoniană, acneea microchistică, acneea papulo-pustuloasă, acneea nodulo-chistică, acneea cicatriceală, acneea conglobată, acneea cheloidiană. Această clasificare (clinică) nu are o valoare prea mare întrucât leziunile sunt de obicei intricate.

După profunzimea leziunilor se poate face o clasificare (cu valoare prognostică) în: acnee superficiale și acnee profunde. În ultima categorie intră acneele severe (nodulo-chistică, conglobată, cheloidiană).

Cea mai utilă pentru practică este clasificarea după factorii patogenici. Din acest punct de vedere deosebim acnee endogene, dependente de hiperstimularea androgenică: acneea vulgară (în această categorie, cea mai importantă formă este acneea polimorfă juvenilă) și acnee exogene.

ACNEEA VULGARĂ

Acneea vulgară, cu prototipul său, acneea polimorfă juvenilă, este fără îndoială, cea mai frecventă formă de acnee. Ea apare la pubertate și regresează de regulă după 20–25 ani (uneori chiar și mult mai târziu). Localizarea de elecție este *fața,* uneori putând fi interesat și *gâtul,* umerii, regiunea presternală.

Scanned with OKEN Scanner

Debutul bolii este caracterizat de seboree, cu piele de aspect lucios, uleios, şi pori dilataţi. Leziunile din perioada de stare pot fi împărţite în: leziuni primare (neinflamatorii), leziuni secundare (inflamatorii) şi leziuni postinflamatorii. Aceste trei categorii de leziuni apar de obicei succesiv, în ordinea menţionată, dar în perioada de stare se pot regăsi frecvent concomitent la acelaşi pacient (aspect polimorf).

Leziunile neinflamatorii sunt comedoanele, rezultate prin îngustarea infundibulului pilo-sebaceu (prin hiperplazia epiteliului) cu retenţie de sebum, ceea ce are drept consecinţă dilatarea microchistică progresivă a infundibulului în amonte. Comedoanele sunt aşadar nişte dopuri intrafoliculare care conţin numeroase keratinocite aderente, impregnate cu lipide, sebum (care continuă să se scurgă la suprafaţă), numeroase bacterii şi fungi. Comedoanele pot fi deschise, cu orificiul folicular dilatat, cunoscute mai ales sub denumirea de „puncte negre", deoarece conţinutul lor este pigmentat cu melanină, sau închise (puncte albe), cu orificiul central abia vizibil.

Comedoanele deschise nu prezintă, de regulă, fenomene inflamatorii (dacă nu sunt traumatizate). Totuşi comedoanele, mai ales cele închise, reprezintă punctul de plecare al leziunilor inflamatorii. Aceste leziuni pot fi foarte variate: mici papule foliculare cu halou inflamator; papule eritematoase de câţiva milimetri diametru, ferme; noduli induraţi cu evoluţie torpidă; pustule foliculare; papulo-pustule; papulo-noduli; noduli şi chiste mari, dureroase, fluctuente.

În urma evoluţiei acestor leziuni inflamatorii apar cicatrice, uneori mici, rotunde, deprimate, alteori neregulate, posttraumatice (grataj, exprimarea conţinutului – „stoarcere" –) sau, mai rar, profund deprimate sau hipertrofice/ cheloidiene. Tipurile de leziuni descrise mai sus pot fi prezente la diferiţi indivizi, în combinaţii variate, realizându-se forme de acnee predominant comedoniană, papulo-pustuloasă, papulo-nodulară, nodulo-chistică, cicatriceală.

Manifestările clinice ale acneei vulgare variază foarte mult ca aspect, de la forme uşoare, cu câteva comedoane pe fond de seboree, la forme severe, cu leziuni inflamatorii profunde, numeroase, uneori confluente.

În patogeneza acneei intervine un factor ereditar (tendinţa la acnee pare a fi moştenită în dominanţă).

Cele trei verigi etiopatogenice sunt:

1. Hipersecreţia de sebum.
2. Hiperkeratinizarea infundibulului.
3. Acţiunea florei microbiene foliculare.

1. Hipersecreţia de sebum este legată de metabolismul hormonilor androgeni. Deşi, în general, titrul androgenilor circulanţi este normal, bolnavii cu acnee răspund exagerat la stimularea androgenică, datorită hiperreactivităţii 5-alfa reductazei.

2. Hiperkeratinizarea infundibulului cu proliferarea keratinocitelor cornoase şi retenţia structurilor keratinizate (datorită adezivităţii intercelulare crescute) duce la formarea scheletului comedonului. Se pare că androgenii joacă un rol şi în procesul de hiperkeratinizare, la care ar putea contribui şi acizii graşi liberi care apar în sebum sub acţiunea lipazelor bacteriene.

Scanned with OKEN Scanner

3. *Flora microbiană foliculară* normală este reprezentată de *Propionibacterium acnes, Staphylococcus epidermidis,* fungi (*Pityrosporum furfur)* şi paraziţi (*Demodex folliculorum).* Dintre aceştia, doar primii doi intervin în patogeneza acneei, fiind producători de lipaze.

Această floră, obişnuit nepatogenă, se dezvoltă în exces în condiţiile de anaerobioză relativă, rezultate prin obstrurarea foliculului şi, prin enzimele lipolitice eliberate, transformă trigliceridele din sebum în acizi graşi liberi cu rol iritant asupra pereţilor infundibulului. Aceasta pare a fi modalitatea principală de iniţiere a proceselor inflamatorii.

Forme particulare de acnee endogenă

Acneea polimorfă juvenilă este, fără îndoială, forma cea mai frecventă de acnee vulgară, ea interesând aproximativ 80% din adolescenţi. Este caracterizată de obicei prin leziuni superficiale: comedoane, papulo-pustule şi cicatrice. Uneori se observă o exacerbare a leziunilor inflamatorii în perioada premenstruală (acneea premenstruală).

Acneea escoriată a tinerelor fete este o formă de acnee vulgară caracterizată prin apariţia de leziuni inflamatorii profunde (cu cicatrice reziduale mari, inestetice) în urma iritării mecanice repetate – datorate preocupării obsesive de a „stoarce" leziunile, chiar când acestea sunt minime.

Acneele tardive se manifestă prin (re)apariţia sau agravarea leziunilor de acnee în jur de 30–40 ani. În această situaţie, mai ales dacă se asociază virilism pilar sau alte semne de virilizare, trebuie căutat un eventual factor endocrin responsabil de hiperandrogenism, ovar polichistic, tumori ovariene virilizante. Acneea tardivă poate avea însă şi alte cauze, externe (de exemplu, acneea cosmetică).

Acneea nodulo-chistică este o formă severă de acnee vulgară în care, pe fond de seboree intensă, leziunilor de acnee profuză li se adaugă numeroase macrochisturi nodulare inflamatorii, dureroase, care abcedează, eliminând o secreţie fetidă, hemoragică şi acoperindu-se de cruste. Evoluează spre cicatrice inestetice, deprimate sau hipertrofice.

Acneea conglobată este o formă gravă de acnee, observată aproape exclusiv la sexul masculin. Apar, clinic, noduli inflamatori dureroşi, confluenţi, abcese profunde multiple, chisturi mari, moi (pline cu lichid hematic şi mase păstoase-purulente, fetide). Leziunile sunt legate între ele prin traiecte sinuoase şi se deschid la suprafaţa pielii prin fistule multiple. Este posibilă transformarea în epitelioame spinocelulare. Localizările mai frecvente sunt: *faţa,* ceafa, scalpul, dar şi rădăcina membrelor sau trunchiul.

Acneea (pseudo)cheloidiană apare la ceafă şi scalp, unde leziunile de (peri)foliculită duc la cicatrice cheloidiene dure, cu alopecie cicatriceală şi prezenţa din loc în loc a unor grupuri de fire de păr cu acelaşi punct de emergenţă.

Acneea neonatală apare sub formă de comedoane închise şi papulo-pustule, la nou-născuţi, în zonele de seboree, cu regresie spontană în câteva luni (se datorează probabil acţiunii androgenilor materni).

Şi la copii în primii doi ani de viaţă poate apărea o erupţie nodulară inflamatorie persistentă, mai ales pe obraji (datorată probabil unei secreţii tranzitorii de androgeni). Vindecarea se produce ades cu cicatrice.

Scanned with OKEN Scanner

Acneele exogene

Acneele exogene includ formele de acnee în care hiperstimularea androgenică are cel mult un rol adjuvant.

Acneea cosmetică la substanțe grase (prin aplicare excesivă de creme grase) apare mai ales pe pomeți, obraji, bărbie, arcada zigomatică, frunte și constă în comedoane mici, dense și uneori noduli induraţi persistenți.

Acneea cosmetică la substanțe detergente se datorează unor substanțe comedogene din săpunuri și creme de ras și apare mai ales la bărbații care nu-și clătesc bine fața după ras. Clinic, se observă foliculitele acneiforme în regiunile păroase ale feței.

Acneele profesionale pot apărea la cei expuși la uleiuri minerale și gudroane (acneea oleică). La șlefuitori și la muncitori care folosesc fluide uleioase pentru operații de perforare, sediul de elecție este *fața,* pe care apar leziuni numeroase neinflamatorii de tip comedonian, mai târziu putând apărea și leziuni inflamatorii torpide.

Acneea la halogeni (cloracneea) poate apărea, de asemenea, ca boală profesională, ea fiind uneori semnul premergător al intoxicației sistemice.

Leziunile cutanate de cloracnee constau în comedoane deschise multiple, microchiste și pustule inflamatorii, luând deseori forma acneei conglobate. Localizările elective sunt: regiunea zigomaticomalară (nasul este respectat), retroauriculară, uneori trunchiul, abdomenul, fesele și chiar scrotul.

Acnee medicamentoase (iatrogene) s-au observat după un număr relativ mare de medicamente.

Acnee steroidiană (și la ACTH) este cea mai frecventă acnee iatrogenă. Leziunile, în acest caz, nu sunt limitate la zonele de seboree.

Alte medicamente cu efect acneigen sunt: testosteronul, anabolizantele, unele anticoncepționale (cele care conțin concentrații mari de progestative cu acțiune androgenă), tuberculostatice, medicamente care conțin iod și brom (sedative, expectorante etc.), unele medicamente de uz psihiatric (barbiturice, difenilhidantoina, antidepresive triciclice, săruri de litiu) ș.a.

Aceste erupții acneiforme (localizate de obicei pe față, decolteu, interscapular, brațe), care nu sunt acnea adevărate, se vindecă de regulă rapid la întreruperea tratamentului care le-a cauzat.

Acneele la factori fizici includ erupțiile acneiforme estivale, elastoidoza cu chisturi și comedoane și acnee mecanică.

Acneea estivală apare de obicei primăvara, atinge intensitatea maximă vara și dispare spontan, fără a lăsa cicatrice, toamna. Clinic, se manifestă prin papule foliculare mici, eritematoase, interesând fața, umerii, toracele posterior. O erupție acneiformă, cu pustule localizate mai ales pe față, poate apărea uneori după PUVA-terapie.

Elastoidoza cu chiste și comedoane, apărută la vârstnici în regiunea temporală și periorbitară, se prezintă clinic cu comedoane, microchisturi și papule gălbui, la care se adaugă semne de degenerescență cutanată senil-actinică.

Scanned with OKEN Scanner

Acneea mecanică apare pe fond de seboree, sub acțiunea unor factori mecanici (frecare), care fac să se adauge fenomene inflamatorii foliculare şi comedoane secundare în regiunea traumatizată (bordura de la pălărie sau şapcă, gulere tari etc.).

Diagnosticul de acnee vulgară este de regulă uşor de fixat pe baza datelor clinice. Problemele de diagnostic diferențial depind de tipul morfologic dominant de acnee. De exemplu:

– acneea comedoniană/microchistică poate fi confundată cu verucile plane juvenile, cu adenoamele sebacee simetrice din scleroza tuberoasă, cu acneele cosmetice la substanțe grase.

– acneea papulo-pustuloasă trebuie diferențiată de foliculitele banale ale feței, de acneele iatrogene, de rozaceea papulo-pustuloasă sau de dermodecidoză.

Evoluție şi prognostic. Acneea este o problemă aproape universală la adolescenți, care sunt afectați într-un procent de aproximativ 80%. Totuşi, numai 15% dintre aceştia fac forme de boală suficient de serioase încât să-i determine să solicite tratament medical. Acneea polimorfă juvenilă are în mod obişnuit evoluție spontană spre autolimitare după o perioadă de câțiva ani.

Tratamentul acneei vulgare. Deşi acneea nu este de regulă o boală gravă, ea trebuie tratată dat fiind impactul psiho-afectiv pe care afecțiunea îl are asupra pacientului. Cele mai multe cazuri de acnee pot fi tratate cu mijloace simple.

Pacientul trebuie convins de necesitatea respectării câtorva reguli:

– nu se aplică unguente sau creme grase pe un ten seboreic;

– este interzisă exprimarea („stoarcerea") leziunilor, care riscă să transforme comedoanele în leziuni inflamatorii, ducând în final la apariția de cicatrice inestetice;

– este indicată curățarea şi degresarea pielii (prin spălare cu apă caldă şi săpun, tamponare cu hârtie absorbantă, ştergerea cu loțiuni degresante slab alcoolizate care duc ades la o ameliorare notabilă.

Un regim ordonat de viață, cu respectarea odihnei de noapte, plimbări în aer liber, alimentație bogată în legume şi fructe etc., sunt recomandabile tuturor adolescenților, deci şi celor cu acnee. Nu vor fi indicate însă diete restrictive, ştiut fiind că regimul alimentar nu are, în general, efecte notabile.

Tratamentul propriu-zis va fi diferențiat în funcție de gravitatea formei clinice. În cazurile uşoare poate fi suficient un tratament local cu loțiuni alcoolizate, mixturi, pudre, geluri conținând keratolitice (acid salicilic, rezorcină 1–3%), sulf precipitat 3–5% (actualmente însă acestuia din urmă i se atribuie un efect comedogen), antibiotice (eritromicină, clindamicină în concentrații de 1–3%). Topicele cu vitamina A acidă (tretinoin), care reduc numărul comedoanelor şi cele pe bază de benzoil peroxid, care au şi acțiune antimicrobiană, sunt mult utilizate în prezent, dar supravegherea tratamentului necesită oarecare experiență întrucât se pot produce fenomene iritative locale. Se mai pot recomanda topice cu progesteron, acid azelaic etc.

Cura helio-marină şi eventual cura de ultraviolete au efecte favorabile în marea majoritate a cazurilor. Tratamentul cosmetic, cu extracția comedoanelor în condiții de maximă sterilitate, de către persoane calificate, la interval de 2–3 săptămâni, este de asemenea util. Leziunile nodulare beneficiază de crioterapie, cu zăpadă carbonică sau azot lichid. Pentru cicatricele reziduale, singurele soluții

Scanned with OKEN Scanner

terapeutice sunt dermabraziunea şi, mai nou, microimplantele de colagen, ţinând de domeniul chirurgiei reparatorii.

Tratamentul general poate fi asociat celui local în formele moderate-severe de acnee vulgară. El vizează:

a) combaterea infecţiei şi inflamaţiei. În formele papulo-pustuloase se recurge ades la antibiotice, cea mai folosită fiind tetraciclina, în doze treptat scăzute, dar menţinută (de obicei la o doză de 500 mg/zi) timp de cel puţin 4–6 luni. Alte antibiotice care pot fi indicate sunt: vibramicina (50 mg/zi), eritromicina (500 mg/zi), minociclina, metronidazol (250 mg×2/zi). Vizând aceeaşi verigă patogenică, mai pot fi folosite preparatele cu zinc (sulfat sau gluconat) sau, în cazurile grave, disulone;

b) combaterea hipersecreţiei de sebum. Aceasta poate fi realizată prin administrarea de estrogeni, dar mai ales de preparate estro-progestative (anticoncepţionale) conţinând o concentraţie optimă de ciproteron (antiandrogen), cum este pilula Diane minidozată (Dianette) – de preferat la femeile cu acnee care iau anticoncepţionale orale. Alte preparate cu efect antiandrogenic sunt: spironolactona, ketoconazolul, cimetidina.

c) combaterea hiperkeratinizării infundibulului. În acest fel acţionează retinoizii aromatici de tipul isotretinoinului (preparat comercial: Roaccutane-Roche). Având şi efect antiseboreic şi antiinflamator, acest medicament reprezintă o achiziţie terapeutică foarte valoroasă, care trebuie însă rezervată cazurilor grave de acnee nodulo-chistică. Date fiind efectele teratogene certe şi de durată, este de evitat la sexul feminin. Tratamentul hormonal şi cel cu retinoizi, având şi importante efecte adverse, este de competenţa medicilor de specialitate cu experienţă.

PITIRIAZISUL STEATOID AL PIELII CAPULUI

Numit şi „pitiriazis gras" sau „mătreaţa grasă", debutează de obicei la adolescent sau adultul tânăr şi se manifestă prin apariţia de scuame grăsoase, lamelare, la nivelul scalpului.

Din punct de vedere **patogenic,** se atribuie un rol important şi creşterii levurilor de tip *Pityrosporum.*

Tratamentul local clasic constă în loţiuni alcoolizate (conţinând acid salicilic, rezorcină, sulf precipitat), gudroane etc., iar tratamentul modern se bazează pe şampoane ca: Nizoral (conţine ketoconazol), Selsun (conţine săruri de seleniu), Cocase, Coalgel.

ALOPECIA SEBOREICĂ

Alopecia seboreică, numită şi „alopecia androgenică" sau „alopecia de tip masculin", observată ades în asociere cu pitiriazisul steatoid, constituie cea mai frecventă cauză de alopecie difuză necicatriceală.

Scanned with OKEN Scanner

Ea începe să se manifeste de obicei în a doua decadă de viață și este prezentă la aproximativ 80% din bărbații în vârstă de peste 70 ani.

Inițial părul se rărește în regiunea temporală bilateral („golfurile frontale"), apoi și în creștetul capului, pentru ca în stadiile avansate alopecia să intereseze toată zona fronto-temporo-parietală.

Alopecia androgenică afectează frecvent și sexul feminin (este prezentă la aproape 1/2 din femeile de peste 50 de ani), dar se manifestă de regulă mai discret, cu o arie de alopecie incompletă, care se întinde de la nivelul vertexului către frunte, lăsând o bandă de păr normal anterior.

Din punct de vedere etiopatogenic, pe lângă rolul hormonilor androgeni și al seboreei, intervine o predispoziție *ereditară,* de obicei evidentă.

Diagnosticul diferențial al alopeciei androgenice se face cu alte alopecii difuze: endocrine (hipo- și hipertiroidii, hipopituitarism), „ de stress" (post partum, postfebrile), nutriționale (malnutriție proteică, deficite de fier sau zinc), medicamentoase (citostatice, anticoagulante etc.), cu cele din sifilisul secundar (aici apare însă mai frecvent alopecie în plăci).

Tratamentul este decepționat, fiind bazat pe preparate topice antiseboreice, loțiuni cu zinc, tratament revulsiv (revulsin), crioterapie (azot lichid sau zăpadă carbonică), corticoterapie sistemică (efectele pozitive observate sunt trecătoare, părul căzând din nou după încetarea tratamentului) și, relativ recent, minoxidil (care pare a avea efect favorabil în aproximativ 1/3 din cazuri).

DERMATITA SEBOREICĂ (ECZEMA SEBOREICĂ)

Apare pe fond de seboree, cu intervenția patogenică foarte probabilă a levurilor lipofile de tip pitirosporum. Leziunile eritemato-descuamative, uneori discret exsudative, sunt dispuse frecvent pe *față* (șanțurile nazo-geniene, sprâncene, bărbie), scalp, uneori presternal. Se tratează local cu preparate antiseboreice, antimicotice.

Acneea rozacee (rozaceea)

Acneea rozacee este o dermatoză localizată la *față,* relativ frecventă la persoane în jurul vârstei de 40–50 ani, dar ale cărei semne incipiente pot apărea uneori și mult mai devreme sau mai târziu. Este cunoscută sub numele de „acnee rozacee", datorită asemănării clinice cu acneea vulgară, deși în acest caz nu este vorba de o hiperstimulare androgenă a foliculului pilo-sebaceu și boala poate evolua independent de prezența sau absența seboreei.

Etiopatogenia rozaceei este multifactorială și controversată. S-a atribuit un rol patogenic următorilor factori:

– tulburări endocrine (având în vedere vârsta de debut);

– tulburări gastro-intestinale (dată fiind asocierea cu colite, colecistite, gastrite);

– prezențe în cantitate crescută a parazitului *Demodex folliculorum:*

Scanned with OKEN Scanner

– carenţe vitaminice (lipsa vitaminei B_2 poate produce manifestări asemănătoare);

– factori imunologici.

Totuşi cel mai important element patogenic îl reprezintă modificarea reactivităţii vasomotorii, care determină apariţia de pusee congestive postprandiale, legate de consumul de băuturi fierbinţi, alcool, de expunerea la soare, dar şi la căldură sau frig, precum şi în condiţii de stress.

Din punct de vedere *clinic,* dermatoza, care interesează regiunea centrofacială (obraji, nas, frunte, bărbie), evoluează în etape. Simptomul iniţial este un eritem tranzitoriu declanşat de condiţiile menţionate mai sus. Apoi se instalează un eritem congestiv persistent cu telangiectazii; această etapă este cunoscută sub numele de cuperoză. Ulterior apar papule şi pustule, boala luând un aspect asemănător acneei vulgare, de care o diferenţiază lipsa comedoanelor şi prezenţa telangiectaziilor. Pielea este îngroşată, în faza următoare putând apărea noduli inflamatori profunzi şi plăci infiltrate, hiperplazice. Forma hiperplazică a rozaceei interesează în special nasul, care este îngroşat, boselat, roşu-violaceu, cu pori mult dilataţi, eventual presărat de papulo-pustule şi noduli (aspect cunoscut sub denumirea de rinofima, întâlnită mai ales la bărbaţi).

Pot să apară uneori şi complicaţii oculare: blefarite, conjunctivite.

Evoluţia este cronică (ani de zile) dar răspunsul la tratament este de obicei favorabil.

Diagnosticul diferenţial include, pe lângă acneea vulgară şi erupţiile acneiforme, lupusul eritematos (mai ales formele telangiectazice, în care însă lipsesc pustulele şi leziunile sunt mai scuamoase), dermatita perioralâ sau rozaceea cortizonică (apărută după aplicare îndelungată de topice cortizonice pe faţă), dermatita seboreică ş.a.

Atragem atenţia asupra frecvenţei mari a cazurilor de rozacee după tratamente locale îndelungate cu dermatocorticoizi, autoadministrate ades fără discernământ, mai ales de femei, ca o cremă de faţă, cosmetică.

Tratament. Pacientul va fi instruit să evite condiţiile favorizante. Dermatocorticoizii sunt, de regulă, contraindicaţi, putând agrava boala. Tratamentul general se bazează pe folosirea tetraciclinei sau eritromicinei, timp de 2–3 luni, în doză treptat scăzută (1 g – 500 mg/zi), cu amendamentul că, în perioadele însorite, tetraciclina poate produce sensibilizări la soare. Se mai poate folosi metronidazolul (250–500 mg/zi) timp de câteva săptămâni. Tetraciclina şi vitamina B_2 acţionează favorabil în cazul existenţei complicaţiilor oculare. Clonidina este utilă în faza de cuperoză. Isotretinoinul este recomandat în formele hiperplazice, dar este mai puţin eficient decât în acneea vulgară.

Tratamentul local constă în topice cu metronidazol (1%), rezorcină, sulf, retinoizi (Airol). Telangiectaziile, care constituie dezavantajul major în fazele iniţiale, beneficiază de electrocoagulare punctiformă. Pe leziunile nodulare se recomandă masaje cu zăpadă carbonică, azot lichid. Rinofima se tratează chirurgical.

Scanned with OKEN Scanner

20. DERMATOZE SPECIFICE ALE CAVITĂȚII BUCALE

GENERALITĂȚI

Mucoasa bucală trebuie privită ca un element structural şi funcțional esențial, ea fiind o interfață între factorii de mediu interni şi factorii fizici, chimici şi biologici din mediul ambiant care acționează la acest nivel. Modificările morfo-clinice ale mucoasei bucale reprezintă, în marea lor majoritate, consecința interacțiunii dintre aceşti factori.

Din punct de vedere *histologic*, mucoasa care tapetează cavitatea bucală prezintă anumite diferențe față de tegumente şi are, ea însăşi, câteva zone distincte structural unele față de altele, reflectând unele particularități funcționale. Se vorbeşte astfel despre o mucoasă funcțională masticatorie (cea de la nivelul părții anterioare a palatului dur şi a gingiilor), o mucoasă specializată (pe fața dorsală a limbii) şi o mucoasă nefuncțională (cu rol de acoperire, reprezentată de restul mucoasei orale).

În liniile generale, mucoasa bucală este asemănătoare histologic cu pielea, fiind formată dintr-un epiteliu pluristratificat sub care se găseşte țesut conjunctiv (numit lamina propria). Însă, spre deosebire de tegumente, celulele epiteliale nu sunt keratinizate. În marea sa majoritate epiteliul mucoasei orale apare format dintr-un rând de celule epiteliale cuboidale/cilindrice (strat bazal, germinativ) deasupra căruia se găseşte stratul spinos, format din mai multe rânduri de celule poliedrice mari, mai aplatizate către suprafață. În migrarea lor dinspre stratul bazal spre suprafață, celulele epiteliale apar la început vacuolate (conținut în glicogen), apoi se ratatinează şi în ultimă instanță se descuamează; stratul granulos şi cornos absent în mod normal la nivelul mucoasei nefuncționale (care reprezintă şi cea mai mare parte a mucoasei bucale). Doar mucoasa masticatorie conține un strat subțire keratinizat, format din celule amorfe aplatizate, lipsite de obicei de nuclei, dar la nivelul cărora se observă suficient material nuclear pentru a conferi acestor zone un aspect parakeratozic.

Mucoasa orală nu conține foliculi pilosebacei. Ea conține în schimb anexe mucoase, reprezentate de glandele mucoase. Acestea sunt aproape în exclusivitate glande salivare mari (parotide, submandibulare şi sublinguale) şi mici (împrăştiate pe aproape toată suprafața mucoasei orale).

Mai pot fi prezente glande sebacee ectopice libere – pe mucoasa buzelor şi a obrajilor – care apar macroscopic ca mici pete sau papule globuloase de 2–3 mm, izolate, de culoare gălbuie. Considerată inițial patologică (de Fordyce, care a descris-o în 1896), apariția acestora, prezentată uneori şi astăzi sub numele de „Boala Fordyce", reprezintă de fapt o variantă fiziologică comună, a cărei incidență creşte cu vârsta. La un examen clinic sistematic, leziunile respective se întâlnesc la peste 80% din indivizii adulți. Histologic fiecare leziune reprezintă un grup de mici lobuli sebacei maturi comunicând printr-un duct sebaceu cu suprafața mucoasei. Observarea petelor sau granulelor Fordyce, cu toată lipsa oricăror manifestări subiective, alertează uneori pe purtători, care solicită

Scanned with OKEN Scanner

tratament. Unii pacienți trebuie să fie convinși, cu răbdare, că starea lor nu are semnificație patologică și deci nu necesită tratament.

Partea externă a buzelor este acoperită de piele, conținând strat cornos și anexe epidermice (fire de păr, glande sebacee și sudoripare). Partea internă este tapetată cu mucoasa labială, cu structura obișnuită a mucoasei nefuncționale (descrisă anterior). Zona de trecere între aceste două părți este cunoscută sub numele de semimucoasă labială, roșul buzei, vermilion (în lb. franceză: vermillon = roșu aprins), zonă de tranziție cutaneo-mucoasă sau margine liberă a buzei (termen care, deși este mult folosit, este impropriu, întrucât nu este vorba de o linie ci de o suprafață). Această zonă are caractere histologice mixte, fiind, ca și pielea, lipsită de glande mucoase, dar, ca și mucoasa bucală, lipsită de strat cornos. Semimucoasa labială acoperă musculatura buzelor.

În ce privește fiziologia trebuie amintit că la realizarea funcției principale a mucoasei bucale, cea de protecție, un rol esențial îl are saliva; secreția sa continuă favorizează eliminarea mecanică a factorilor iritanți, constituenții săi modifică fizic și chimic diverșii factori externi ajunși în zonă, reglează microflora locală și au acțiune antibacteriană (activitatea imunosecretorie a glandelor salivare). La funcția de apărare contribuie imunoglobulinele (prezente chiar și în citoplasma unora din celulele epiteliale superficiale), rețeaua limfoidă bogată, capacitatea deosebită de reparație rapidă a pierderilor de substanță etc. În fine, trebuie menționată proprietatea de absorbție a numeroase substanțe chimice și medicamente, care face ca administrarea sublinguală să fie uneori preferată administrării pe alte căi (fiind mai rapidă sau fiind eficientă în doze mai mici).

Manifestările patologice de la nivelul mucoasei bucale sunt în general similare celor de la nivelul pielii Totuși, datorită microclimatului deosebit (umiditate, traumatisme), anumite tipuri de leziuni nu apar pe mucoasă (cruste, plăci urticariene, pustule). Papulele, datorită consistenței moi a mucoasei, sunt rareori întâlnite, iar veziculele și bulele, datorită macerării și microtraumatismelor, se sparg rapid, apărând de regulă doar sub formă de eroziuni. Pe mucoasa bucală apar în schimb anumite manifestări particulare: afte, pseudomembrane, leucoplazie etc.

Afecțiunile mucoasei bucale, ca și cele ale pielii, au avantajul că sunt accesibile examenului clinic direct, ceea ce facilitează diagnosticul precoce.

Trebuie să se aibă permanent în vedere faptul că anumite manifestări de la nivelul mucoasei orale pot avea cauze strict locale (iritații sau traumatisme cronice, infecții virale, bacteriene sau fungice localizate etc.), dar că leziuni asemănătoare ca aspect pot să apară în cadrul unor boli cutaneo-mucoase sau în boli generale.

Afecțiunile care produc modificări și la nivelul pielii și a mucoaselor sunt frecvente. Sesizarea anumitor modificări pe mucoasa orală poate orienta diagnosticul diferențial al unei dermatoze, motiv pentru care examenul dermatologic trebuie să includă obligatoriu și examenul mucoasei bucale. De exemplu, în cazul unei erupții cutanate formate din plăci mici eritemato-papulo-scuamoase rotund-ovalare și bine delimitate, care pune problema diferențierii între un lichen plan acut și un sifilis secundar, prezența unui leucoenantem reticulat pe mucoasa jugală poate trânșa diagnosticul în favoarea lichenului plan, iar prezența plăcilor mucoase „în livadă cosită" pe fața dorsală a limbii pledează puternic pentru sifilis. Chiar și numai constatarea absenței leziunilor mucoase poate fi utilă pentru diagnosticul diferențial;

Scanned with OKEN Scanner

reluând exemplul anterior, erupția descrisă ridică și suspiciunea de psoriazis în picături, dar psoriazisul se însoțește mult mai rar de modificări pe mucoasă.

Invers, în fața unei afecțiuni a mucoasei orale nediagnosticate precis, este ades foarte important consultul dermatologic (cu examinarea atentă și avizată a tegumentelor), care poate contribui decisiv la precizarea diagnosticului și indicarea tratamentului adecvat. Vom da ca unic exemplu pemfigusul vulgar, care debutează frecvent cu leziuni erozive orale, confundate (prea des, din păcate) cu stomatite sau gingivostomatite diverse, în care consultul dermatologic poate (eventual prin depistarea unor leziuni cutanate minime) să sugereze diagnosticul, antrenând efectuarea investigațiilor necesare pentru confirmare.

O serie largă de boli care pot afecta, izolat sau concomitent, pielea și mucoasa buzelor/cavității bucale au fost prezentate pe larg în capitolele anterioare sau urmează a fi prezentate în capitolul despre bolile cu transmitere sexuală. Ne limităm aici la a enumera:

– **infecții virale:** veruci mucoase izolate sau diseminate (papilomatoza orală florida), herpesul simplex (gingivostomatita herpetică de primoinfecție și herpesul recidivant), zona zoster (interesând ramurile II și III ale trigemenului), leucoplazia orală păroasă (la pacienții infectați cu HIV), febra aftoasă (datorită unui picornavirus), boala mână-picior-gură și herpangina (produse de virusuri Coxsackie) ș.a., la care pot fi adăugate aftele și aftozele și boala Behçet (de probabilă etiologie virală);

– **infecții micotice:** candidomicoze);

– **infecții bacteriene:** unele forme de tuberculoză, lepră, sifilis (manifestările bucale sunt potențial posibile în orice etapă a sifilisului dobândit și în sifilisul congenital);

– **colagenoze și dermatoze buloase:** lupus eritematos, pemfigus vulgar;

– **boli alergice:** angioedemul, eczeme acute și cronice de contact, dermatita atopică, eritemul polimorf (mai ales formele majore), erupții medicamentoase;

– **lichenul plan cutaneo-mucos și lichenul plan cu interesare exclusivă a mucoaselor:**

– **tumori cutanate benigne:** chisturi, angioame, granulomul telangiectazic ș.a.;

– **nevi, precancere și cancere:** nevi melanocitari, lentigo simplu, cheilite (mai ales cheilita actinică), leucoplazia, carcinom spinocelular, melanom malign.

Așa cum am amintit mai sus, anumite manifestări bucale pot apărea în strânsă corelație cu boli generale (hematologice, carențiale, hepatice etc.), uneori ca prime manifestări sau ca manifestări dominante, recunoașterea modificărilor mucoase respective putând avea rol revelator pentru diagnosticarea bolii de fond.

Pe mucoasa bucală pot însă să apară și afecțiuni proprii, autonome, ale acestei regiuni, care vor fi prezentate cu prioritate în cele ce urmează.

AFECȚIUNI ALE BUZELOR

Cheilitele reprezintă probabil cele mai frecvente manifestări patologice la acest nivel. Termenul de „cheilită" este un termen generic care desemnează inflamația semimucoasei buzelor (cheilos = buză). Este de fapt vorba de un sindrom

Scanned with OKEN Scanner

care poate avea cauze multiple, ades intricate. Aspectul clinic este de cele mai multe ori nespecific, iar evoluția poate fi acută sau cronică.

Cheilitele se pot clasifica, după diferite criterii (clinice, anatomo-patologice, etiopatogenice), dar nici una din aceste clasificări nu este integral satisfăcătoare. Vom prezenta în continuare principalele forme de cheilite într-o succesiune care să servească mai ales scopului didactic și practicii medicale.

Cheilita angulară (perlèche, stomatită angulară). Inflamația este în acest caz localizată la semimucoasa uneia sau a ambelor comisuri labiale; ades leziunea depășește puțin semimucoasa, fiind interesat și tegumentul din vecinătate, dar mucoasa orală adiacentă este rar afectată.

Clinic debutează cu mici plăci eritematoase la colțurile gurii. Rapid, pe acest fond (sau chiar de la debut) apar eroziuni fisurate, mărginite de eritem acoperit de mici scuame și/sau cruste. În timp ia naștere o leziune erozivo-crustoasă persistentă, ovalară, de câțiva milimetri diametru, întretăiată de o fisură axială, ades adâncă, dureroasă și ușor sângerândă cu ocazia mișcării buzelor.

O cheilită angulară poate avea cauze multiple. Cel mai frecvent sunt implicați factori infecțioși, în special bacterieni: streptococi (perlèche-ul propriu-zis sau zăbăluța) sau stafilococi. Etiologia streptococică este sugerată de prezența crustelor gălbui (melicerice) și este mai frecventă la copii, cheilita putându-se asocia unui impetigo. Candida albicans poate fi implicată patogenic și la copii (de obicei consecutiv unei candidomicoze orale), dar apare mai frecvent la adulți (pe teren diabetic sau complicând o cheilită angulară de altă natură), etiologia fiind sugerată de prezența unor depozite albe și a unui discret guleraș scuamos.

Factorii carențiali trebuie de asemenea să fie avuți în vedere. Mai ales hipovitaminoza B_2 (ariboflavinoză), dar și lipsa acidului folic, a acidului pantotenic, vitamini B_{12}, B_6, niacinei sau a acidului ascorbic, au fost raportate ca posibile cauze de cheilită angulară trenantă (ades suprainfectată secundar). Deficitul de fier sau malnutriția proteică pot conduce la aceleași tip de manifestări. Sindromul de disfagie sideropenică (Sindrom Plummer-Vinson) asociază cheilită angulară (70% din cazuri) cu glosită atrofică (50%), aclorhidrie (90%), disfagie (esențială pentru diagnostic), anemie feriprivă și pierderea precoce a danturii.

Atopia cutanată numără printre formele sale de manifestare și cheilita angulară atopică.

O pondere importantă în etiologia cheilitelor au și traumatismele mecanice (comisurile bucale sunt zone supuse unei permanente mobilități fiziologice, unor microtraume accidentale sau traumatismelor datorate instrumentelor sau manevrelor stomatologice). Prognatismul sau alte deformații osoase maxilare, congenitale sau dobândite (după fracturi, intervenții chirurgicale), deformațiile părților moi care se asociază cu ocluzie labială defectuoasă (eventual cu scurgerea salivei pe la colțurile gurii) sau protezele dentare nepotrivite creează condiții favorabile micro-traumatismelor și macerării la nivelul comisurilor și pot duce la apariția de cheilite angulare cronice.

Un tip aparte de cheilită angulară (numit și „pseudocheilită") apare la vârstnici, datorită slăbirii musculaturii faciale și a elastozei cutanate senile. Se produce un fald cutanat sau riduri adânci care pleacă de la comisuri; apare o cheilită rebelă, ca

Scanned with OKEN Scanner

urmare a umezelii produse de salivă şi macerației. O contribuție majoră la apariția acestei forme de cheilită o are pierderea dimensiunii verticale a spațiului intermaxilar (prin pierderea sau tocirea dinților posteriori).

Alte cauze, mai rare, de cheilită angulară sunt: anaclorhidria, sensibilizările de contact, hipersalivația şi macroglosia la mongoloizi, fistule congenitale comisurale ş.a.

Diagnosticul pozitiv de cheilită angulară este uşor de pus clinic, diagnosticele diferențiale importante fiind cu sifilidele comisurale din sifilisul secundar (mai infiltrate/papuloase, coexistă cu alte leziuni de secundarism, serologie pozitivă), cu sifilidele infiltrative peribucale din sifilisul congenital precoce (vezi capitolul despre sifilis) şi cu eroziunile apărute în cursul evoluției unui herpes simplex localizat comisural. Pentru precizarea diagnosticului etiologic sunt necesare (în funcție de vârstă, aspectul şi contextul clinic): examenul bacteriologic şi micologic, hemograma (anemie hipocromă sau megaloblastică), sideremia, chimismul gastric, examenul stomatologic. Ameliorarea clinică după abandonarea purtării unei proteze orientează asupra unei lucrări nepotrivite sau a unei sensibilizări la materialul din care este executată proteza.

Tratamentul este adresat direct cauzei, ori de câte ori aceasta a fost depistată. În cheilitele angulare infecțioase se recomandă atingeri cu soluție de nitrat de argint 1–5%, coloranți (albastru de metilen, cristal violet) în soluție de 1%, antibiotice sau antimicotice (mai ales sub formă de loțiuni, paste, creme, evitându-se bazele grase). Cheilitele atopice şi cele prin sensibilizare de contact beneficiază de dermatocorticoizi, eventual asociați cu antibiotice sau antimicotice (întrucât sunt frecvent infectate secundar). Tratarea unei anemii de cauză bine precizată, cu fier, acid folic, vitamina B_{12}, este adeseori benefică. O cheilită cronică de etiologie necunoscută poate răspunde la administrarea de vitamine (grup B, C). Refacerea dimensiunii verticale a spațiului intermaxilar prin executarea unor lucrări de protezare dentară sau refacerea unei proteze nepotrivite pot rezolva definitiv unele cheilite vechi, rebele la alte tratamente.

Cheilita simplă (numită şi cheilita de contact, cheilita comună, cheilita eczematoasă sau cheilita congestiv-edematoasă). Inflamația interesează semimucoasa dar se poate extinde şi pe tegumentele regiunii periorbiculare.

Manifestările clinice constau în combinarea, în diverse variante şi grade (în funcție de forma şi faza evolutivă), a modificărilor de tip eritematos, edematos, veziculos, erozivo-fisurar, crustos şi descuamativ. În cazurile acute, roşul buzei apare eritemato-edematos, exsudativ (leziunile cu conținut lichid sunt însă mici, rareori observabile în forma lor intactă); ulterior se formează eroziuni, fisuri, cruste şi scuame. Alteori boala debutează mai insidios: semimucoasa este discret congestionată, aspră, fin descuamativă, fisurară. Şi manifestările subiective sunt diferite de la caz la caz, de la prurit şi senzație de tensiune la usturime, senzație de arsură sau durere.

Factorii etiologici şi chiar mecanismele patogenice sunt diferite. Cel mai des este vorba de o eczemă de contact alergică sau ortoergică. În aceste cazuri, prin analogie cu fenomenele similare de la nivel cutanat, putem vorbi de cheilite de contact alergice sau ortoergice (nealergice, toxice sau iritative), ori, atunci când

Scanned with OKEN Scanner

procesul patologic implică şi intervenţia radiaţiilor solare, de cheilite de contact fotoalergice sau fototoxice.

Printre factorii cauzali, dată fiind localizarea, un rol important îl au produsele cosmetice, în special rujul de buze. Cheilita la ruj de buze este frecventă la sexul feminin, substanţele responsabile de sensibilizare fiind de obicei coloranţii (eozina, rodamina), mai rar parfumurile sau excipientul. Unele substanţe chimice din rujul de buze (de exemplu eozina) pot acţiona prin fotosensibilizare.

Nu trebuie neglijată posibilitatea producerii unei cheilite de contact la alte cosmetice (balsamuri, demachiante, creme emoliente, creion de contur etc.), la pasta de dinţi sau la materialele plastice din care este confecţionată periuţa de dinţi, la topice medicamentoase (preparate recomandate pentru herpes labial sau pentru dermatoze ale feţei din vecinătatea buzelor, creme fotoprotectoare, soluţii pentru instilaţii nazale etc.), la piesa bucală a unor instrumente muzicale, la tutun, portţigaret sau pipă, la guma de mestecat sau chiar la unele alimente (citrice, roşii, vinuri). Diverse materiale de uz stomatologic pot duce la apariţia unor cheilite (deşi ele produc mai frecvent stomatite de contact). Dintre acestea menţionăm: antisepticele, anestezicele, materialele dentare pe bază de răşini acrilice sau epoxi, aliajele metalice (crom, cobalt, nichel), metalele preţioase (aur), compuşii pe bază de mercur, cerurile folosite pentru amprente, compuşii fenolici şi uleiurile volatile ş.a.

Precizarea agentului cauzal al unei cheilite de contact are la bază o anamneză minuţioasă şi teste de eliminare/reintroducere. Testele de confirmare (patch şi fotopatch) efectuate pe piele au valoare doar dacă sunt pozitive întrucât este posibil ca substanţa incriminată să nu-şi exercite efectul sensibilizant decât în cazul aplicării pe semimucoasa buzei.

Cheilitele de contact toxice sunt de obicei cronice, fiind datorate unor iritanţi primari slabi, care nu produc leziuni în condiţii normale. La indivizi care prezintă anumiţi factori de teren predispozanţi, mai ales dacă acţiunea iritanţilor primari este repetată (cumulativă), pot apărea manifestări patologice de tip eczemă (aşa-numita eczemă „de uzură"). Saliva, prin enzimele proteolitice pe care le conţine, poate acţiona ca un astfel de iritant primar, aşa cum se întâmplă la cei care au obiceiul de a-şi umezi frecvent buzele cu limba. Acest obicei, numit de Gougerot „ticul buzelor", întâlnit mai ales la copii şi femei, conduce la manifestări patologice de tip cheilită eczematoasă cronică, aşa-numita „eczemă a buzelor linse" (engleză: lip lick eczema). Datorită evaporării şi a producerii de mici soluţii de continuitate, semimucoasa buzelor devine uscată, crăpată şi descuamativă. Apariţia manifestărilor clinice este favorizată de traumatismele mecanice cronice (ticul unor bolnavi de a-şi muşca buzele), factori fizici exogeni (vremea rece şi umedă, radiaţiile solare) şi factori endogeni (atopia). Între factorii enumeraţi mai sus şi cheilită există o relaţie în dublu sens: ei pot preceda cheilita (fiind, măcar parţial, responsabili de apariţia ei) şi, pe de altă parte, prezenţa cheilitei determină la mulţi pacienţi tendinţa de a-şi umezi mereu buzele cu salivă sau de a-şi muşca buzele (în tentativa de a îndepărta scuamele), ceea ce are ca rezultat întreţinerea sau agravarea bolii. Aşa cum se întâmplă deseori la nivelul tegumentelor, prezenţa modificărilor clinice de cheilită iritativă predispune la suprainfecţii (prin alterarea funcţiei de barieră) şi/sau la o ulterioară sensibilizare alergică (prin favorizarea penetrării alergenilor), cele două tipuri de mecanisme patogenice intricându-se şi favorizându-se reciproc.

Scanned with OKEN Scanner

Aşa cum am amintit deja, la atopici poate apărea cheilita atopică, o cheilită uscată (cheilita sicca), descuamativă, care se recunoaşte prin tendinţa la recidive/cronicitate şi asociere cu alte semne şi stigmate de atopie cutanată, cu astm, rinită sau conjunctivită alergică etc.

Factorii infecţioşi şi cei carenţiali au o pondere mai redusă, ei intervenind de cele mai multe ori în asociere cu alţi factori.

Termenul de „cheilită exfoliativă superficială" sau „descuamare persistentă a buzelor" este folosit pentru a desemna o formă rară de cheilită cronică, având recurenţe multiple, manifestată prin scuamo-cruste superficiale care se exfoliază continuu. Boala predomină la sexul feminin; debutul se produce de obicei în copilărie sau adolescenţă, începând din porţiunea mediană a unei buze, cu tendinţa de extindere la ambele buze (dar cruţând de regulă regiunea comisurală) şi de atenuare la vârsta adultă. Clinic, scuamele se îndoaie şi se detaşează prin marginile lor, lăsând să se vadă dermul subiacent, roşu, exsudativ, brăzdat uneori de fisuri sângerânde şi acoperite de cruste. Exfolierea epitelială severă face ca buzele să capete o culoare roşie-intensă şi să fie dureroase. Etiopatogenia nu este cunoscută; unii autori, pe baza observării unui număr crescut de glande sebacee, au sugerat paralela cu eczema seboreică. Având în vedere că manifestările similare pot apărea la atopici, diagnosticul diferenţial include în primul rând cheilita atopică şi apoi cheilitele de contact.

Diagnosticul de cheilită simplă are la bază datele furnizate de examenul clinic şi anamneză. Tot anamneza, la care se adaugă depistarea unor eventuale alte manifestări de atopie, orientează către una din cele două posibilităţi etiopatogenice majore: eczemă de contact sau eczemă atopică. Nu trebuie omis faptul că un factor infecţios (streptococ, candida) acţionează de regulă secundar, prin suprainfectarea unor cheilite eczematoase, reprezentând (ca şi o carenţă nutriţională sau vitaminică) o posibilă cauză de rezistenţă la tratament. Diagnosticul diferenţial se face cu alte tipuri de cheilite.

Tratamentul trebuie individualizat. De la caz la caz, este necesară: înlăturarea factorului (sau factorilor) cauzal (cauzali): (ruj de buze sau alt factor de contact), fotoprotecţie, convingerea pacientului să renunţe la eventualele ticuri ale buzelor etc. Cheilitele eczematoase uscate, superficiale, fisurare, au de obicei un răspuns rapid favorabil la dermatocorticoizi; sunt de preferat cremele sau unguentele cu corticosteroizi cu potenţă redusă (hidrocortizon), asociaţi la nevoie cu antibiotice sau anticandidozice. De obicei nu este nevoie de tratament sistemic. După obţinerea ameliorării, pentru consolidare şi pentru prevenirea recidivelor, se pot indica unguente cu vaselină şi lanolină în părţi egale sau creme de tip Nivea. Dacă activitatea pacientului presupune expunere prelungită la soare, se recomandă pasta de zinc (talc, oxid de zinc aa 12 g, în vaselină ad 50 g) sau topice-filtru pentru ultraviolete (care există şi sub formă de ruj: RVPaba, Ilrido ş.a.).

În cheilita exfoliativă, pe lângă dermatocorticoizi, se mai pot încerca reductoare şi keratolitice.

Cheilita actinică (sau cheilita solară). Termenul de „cheilită solară" este mai precis, indicând mai exact cauza majoră (în timp ce termenul de „cheilită actinică" are un sens mai larg, cuprinzând şi cheilitele determinate de alte tipuri de radiaţii).

Scanned with OKEN Scanner

Expunerea la soare produce frecvent leziuni pe semimucoasa buzelor întrucât la acest nivel, datorită caracteristicilor structurale, protecția față de radiațiile actinice este mult mai slabă decât cea oferită de piele, în timp ce expunerea este, dimpotrivă, continuă și directă, mai ales la nivelul buzei inferioare (care este și cea mai frecvent afectată). Manifestările clinice pot fi acute – în cazul unei expuneri brutale (intensă, chiar limitată în timp) sau cronice – în cazul expunerilor repetate, pe perioade lungi de timp (ani și zeci de ani).

Cheilita solară acută poate apărea vara, după o drumeție montană, sau chiar în zilele însorite de iarnă (de exemplu după un weekend la ski). Se manifestă prin eritem, edem (uneori important) și leziuni veziculo-erozive. Vindecarea se produce rapid (în lipsa unor noi expuneri) dacă se aplică inițial comprese umede și apoi loțiuni sau creme cu dermatocorticoizi; se vor evita topicele grase.

Cheilita solară acută are caracterele clinico-patogenice ale unei cheilite eczematoase de contact de tip nealergic acut (prin expunere excesivă la factorul fizic reprezentat de radiația solară). Expunerea prelungită, repetată, la același factor fizic, dar în doze mai mici decât cele care produc cheilita acută, ar putea fi încadrată printre cheilitele de contact nealergice cronice, „de uzură" (alături de eczema buzelor linse). Din punct de vedere anatomo-clinic, cheilita solară cronică poate fi inclusă printre cheilitele keratozice (ca o varietate etiopatogenică particulară a acestora). Totuși, având în vedere efectul carcinogenetic cunoscut al radiațiilor solare și potențialul de transformare malignă al cheilitelor keratozice în general, cheilita solară cronică merită statutul de entitate clinică aparte.

Cheilita solară cronică. Este considerată de unii autori o variantă topografică (la nivelul semimucoasei labiale) a keratozei solare, cu care se asociază frecvent și cu care se aseamănă din punct de vedere etiopatogenic, al aspectelor clinico-histopatologice și al posibilelor complicații; mai este cunoscută și sub numele de cheilită keratozică actinică.

Apare la adulți (de obicei după 50 ani) care își desfășoară activitatea preponderent în aer liber (agricultori, pescari, marinari etc.), ca urmare a efectului cumulativ al ultravioletelor asupra semimucoasei buzelor; sunt afectați cu precădere indivizii blonzi, cu pielea de culoare deschisă.

Aspectul clinic al cheilitei solare cronice diferă în funcție de stadiul evolutiv. Modificările sunt de obicei difuze (mai rar focale) și interesează mai ales buza inferioară. În fazele inițiale scade elasticitatea semimucoasei, se pierde plicaturarea fină normală și apare descuamare lamelară persistentă. Pot să apară plăci keratozice netede, difuze sau reticulare, de culoare albicioasă-cenușie. Manifestările subiective sunt absente sau discrete. În timp, scuamele din unele zone ale semimucoasei devin mai groase, pluristratificate. Datorită mobilității regiunii și pierderii elasticității, pot apărea fisuri dureroase (uneori adânci, cu aspect de cheilită fisurară mediană cronică), eroziuni și cruste, care produc jenă funcțională și se vindecă greu.

Cheilita actinică cronică este o precanceroză, putându-se transforma în carcinom spinocelular. Transformarea se produce în general după mai mulți ani de evoluție (limitele extreme acceptate în general fiind de 3 și 30 de ani) și trebuie suspectată în prezența unor zone keratozice groase, care cresc progresiv, a unor zone infiltrate palpabile, a unor fisuri sau ulcerații rebele, situate pe o bază eritemato-

Scanned with OKEN Scanner

inflamatorie. Întrucât diferențele clinice dintre o cheilită keratozică actinică și un epiteliom spino-celular incipient pot fi uneori minime, biopsia este necesară la orice semn de suspectare a malignizării.

Cheilita abrazivă precanceroasă (Anzilotti și Manganotti) este o formă particulară (cea mai severă) de cheilită actinică cronică. Ea se caracterizează prin combinarea (în proporții diferite de la caz la caz) unor zone de hiperkeratoză cornoasă cu zone fisurare/erozive adânci, sângerânde, acoperite (parțial) de cruste. Se localizează aproape întotdeauna la buza inferioară, căreia îi conferă un aspect inflamator cronic, cu jenă funcțională importantă (la râs, vorbit, mâncat) și lipsă de răspuns la tratament. Unii autori (Dimitrescu și Trifu) au semnalat prezența relativ frecventă a glandelor salivare ectopice (observate uneori doar histopatologic), făcând apropierea cu cheilita glandulară Volkmann (care va fi prezentată mai jos). Aspectul clinic al cheilitei abrazive sugerează ades un carcinom spinocelular; acesta trebuie suspectat în special când buza este infiltrată, fermă la palpare.

Histopatologic, în cheilita keratozică actinică se poate observa, la început, atrofie epitelială, zone de orto- și parakeratoză, degenerescență actinică bazofilă și vase dilatate; mai târziu apar atipii celulare bazale și aspectul de carcinom in situ (dezorganizarea arhitectonicii epiteliale, atipii celulare și nucleare, keratinizări individuale, mitoze frecvente, fără depășirea membranei bazale). Atât timp cât nu se produce invadarea dermului (marcată de accentuarea hiperplaziei, tendința de expansiune neregulată spre profunzime și ruperea membranei bazale) nu există risc de metastaze, prin urmare nu se poate vorbi de un adevărat cancer. Având însă în vedere, pe de o parte, faptul că în cheilita solară cronică transformată, invazia dermului poate fi focală (și ades nu poate fi sesizată pe o singură cupă histologică) și, pe de altă parte, faptul că nu există o linie de demarcație netă între aspectele histopatologice ale cheilitei și ale unui spinaliom la debut, rezultatul examenului histopatologic poate fi neconcludent (neputând nici confirma dar nici infirma un cancer incipient). Ținând cont de aceste realități dar și de faptul că un carcinom al semimucoasei labiale, odată apărut, are o tendință relativ mare de metastazare (apreciată, în medie, la aproximativ 11%, dar ajungând pe unele loturi raportate la 37%), efectuarea unui diagnostic diferențial histopatologic corect necesită ades examinarea de secțiuni seriate și un ochi experimentat.

Diagnosticul pozitiv de cheilită solară cronică se susține pe baza datelor anamnestice, a aspectului clinic și al examenului histopatologic. Cele mai serioase probleme de diagnostic diferențial le pun cheilitele keratozice de alte cauze (vezi mai jos).

Profilaxia transformării carcinomatoase și tratamentul cheilitelor actinice presupun, în primul rând, fotoprotecție. Pentru profilaxia degenerării maligne trebuie îndepărtați și alți eventuali factori cancerigeni care acționează concomitent cu radiațiile solare: fumatul, traumatisme cronice produse de asperități dentare, igiena bucală deficitară, factori termici, herpesul labial recidivant etc.

Formele de cheilită descuamativă superficială, incipientă, pot beneficia de unguente cu keratolitice în concentrații mici (de exemplu acid salicilic 0,5–1% sau uree 3–5% în vaselină), asociate sau nu cu dermatocorticoizi. În formele mai vechi

Scanned with OKEN Scanner

s-au recomandat electrocoagulare superficială, crioterapie, roentgenterapie etc. Vermilionectomia a fost mult folosită în trecut, atât în scop curativ cât şi pentru profilaxia transformării canceroase; ea reprezintă şi azi metoda de elecţie pentru cheilitele severe, abrazive. Mai recent, s-au comunicat rezultate similare prin aplicare de unguent cu 5-fluorouracil (Efudix) (la 2 zile interval, timp de 6 săptămâni, după chiuretare prealabilă) sau prin vaporizare cu laserul cu CO_2. În cazurile cu inflamaţie importantă sau/şi supuraţie, este indicat ca aplicarea metodelor chirurgicale să fie precedată de un tratament antibiotic şi antiinflamator general sau/şi local. În toate cazurile suspecte de transformare este de preferat excizia chirurgicală.

O keratoză circumscrisă termală a buzei cu potenţial de malignizare (aşa-numita „placă termală") poate apărea la fumătorii de ţigări fără filtru, datorită arsurilor termice repetate provocate (mai ales la nivelul buzei inferioare) de fumarea ţigărilor până la capătul ţinut între buze. Riscul de malignizare este cu atât mai mare cu cât se poate suprapune peste o cheilită solară cronică. *Cheilite keratozice cronice profesionale* (în afara cheilitelor solare ocupaţionale) pot apărea la sudori şi muncitori din topitorii prin acţiunea combinată a ultravioletelor artificiale şi radiaţiei termice. *Cheilita keratozică cronică de iradiere* (rară) este corespondentul radiodermitei cronice de pe tegumente.

Alte cheilite keratozice pot fi determinate de localizarea pe semimucoasa buzelor a unor entităţi clinice bine definite, cum ar fi lupusul eritematos sau lichenul plan. Cheilita lupică şi cheilita lichenianã au ca manifestare clinică tipică un leucoenantem reticulat sau „în plăci leucoplaziforme" dar pot apărea şi sub forme erozive, eritematoase, pigmentare sau atrofice; în lupusul eritematos apar relativ frecvent cicatrice mai profunde, deprimate, iar leziunile labiale se pot extinde pe tegumentul din vecinătate. Afectarea buzei este de obicei asociată cu alte manifestări cutanate şi/sau mucoase ale bolii de bază (care permit diagnosticul clinic) dar poate fi, foarte rar, izolată; în acest ultim caz doar examenelele de laborator (histopatologie, imunofluorescenţă directă) pot tranşa diagnosticul. Potenţialul de transformare malignă a cheilitei lupice şi licheniene este redus dar nu neglijabil.

Cheilita leucoplazică va fi prezentată în subcapitolul privind leucoplaziile în general.

Cheilite glandulare. Aceste forme de cheilite au la bază hiperplazia micilor glande salivare heterotopice. Ar fi vorba aşadar de o anomalie de dezvoltare (disembrioplazie), uneori ereditară, a glandelor salivare mici de la nivelul semimucoasei buzelor (zonă în care, în mod normal, asemenea glande lipsesc sau se găsesc în număr mic). În apariţia hipertrofiei glandulare au fost incriminaţi etiologic şi factori iritativi, inflamatori, expunerea excesivă la soare etc. Manifestările clinice apar de obicei în copilărie şi evoluţia este cronică dar, datorită simptomatologiei ades reduse, diagnosticul este pus de multe ori mult mai târziu. Sediul de elecţie este buza inferioară, mai cu seamă linia de tranziţie dintre semimucoasă şi mucoasă. Se disting trei forme clinice principale, considerate la ora actuală ca stadii clinico-evolutive progresive ale aceluiaşi proces (care are ca punct de plecare simpla hiperplazie glandulară şi se poate complica ulterior cu inflamaţie secundară superficială sau profundă).

Scanned with OKEN Scanner

– *Cheilita glandulară simplă* (Puente şi Acevedo), cu simptomatologie discretă, constă în prezența de multiple macule (roşietice sau albicioase) sau papule minuscule centrate de orificii punctiforme (reprezentând locul de deschidere la suprafață a canalelor excretoare ale glandelor salivare). La presiune, prin aceste orificii se poate exprima o cantitate mică de secreție mucoasă. Hipersalivația apare şi spontan, fiind câteodată supărătoare. Uneori apare şi uşoară mărire de volum a buzei. S-au descris şi cazuri în care palparea evidențiază prezența unor micronodozități chistice pe semimucoasă şi pe fața internă a mucoasei labiale (glande hipertrofiate şi microchisturi de retenție). Ocazional, prin ruperea unui canal salivar dilatat, se poate forma un chist mucos.

– *Cheilita glandulară inflamatorie* (*supurativă*) *superficială* (Baelz-Unna) este o varietate de cheilită glandulară în care, la hiperplazia glandulară, se adaugă fenomene inflamatorii supurative superficiale, determinate de suprainfecții microbiene. Clinic, buza apare – mai mult sau mai puțin – mărită de volum, supurândă, acoperită de cruste impetigoide care se refac continuu. După îndepărtarea crustelor se poate vedea suprafața buzei (roşie, erodată, sângerândă) şi se pot observa orificiile glandelor salivare, caracteristice.

– *Cheilita glandulară inflamatorie* (*supurativă*) *profundă* (numită şi *cheilita glandulară apostematoasă* sau *cheilita Volkmann*) reprezintă o formă rară, severă, profundă, cronică, de cheilită glandulară infecțioasă; se poate dezvolta dintr-o cheilită glandulară simplă, în urma unei suprainfecții rebele (de obicei cu stafilococ auriu). Igiena bucală deficitară, tartrul şi cariile dentare, gingivitele şi pioreea alveolară etc. întreține şi agravează inflamația labială. Buza inferioară este semnificativ şi permanent mărită de volum, acoperită de ulcerații şi cruste (după îndepărtarea cărora se pot vedea orificiile glandulare), iar presiunea asupra sa evidențiază o secreție purulentă. Periodic, în grosimea buzei apar mici noduli inflamatori dureroşi, care reprezintă abcese submucoase (apostema = abces).

Din punct de vedere histopatologic, cheilitele glandulare pot prezenta fie numai acini glandulari măriți, fie numai canale dilatate (conținând un material eozinofil care este sialomucina), fie ambele modificări. Deseori se observă şi un infiltrat celular periglandular format din celule limfoide, histiocite şi plasmocite.

Diagnosticul diferențial poate pune probleme mai ales în cazul cheilitei glandulare inflamatorii superficiale (cu cheilitele simple) şi a cheilitei apostematoasă (în primul rând cu cheilita granulomatoasă), în care orificiile glandulare pot fi ascunse de cruste.

Cheilitele granulomatoase evoluează cronic, perioade indefinite de timp. Ele pot asocia diverse grade de macrocheilită (macrocheilita glandulară sau adenomatoasă). Uneori macrocheilita poate fi importantă, hipertrofierea versantului intern al buzei inferioare conducând la apariția aspectului de „buză dublă".

Pe aproximativ 20% din cheilitele glandulare se poate dezvolta un epiteliom spinocelular (riscul cel mai mare fiind consemnat în cheilita apostematoasă). Totuşi, majoritatea autorilor nu consideră aceste leziuni ca fiind precanceroase prin ele însele; se admite de regulă că apariția cancerului este datorată în special măririi de volum a buzei pe seama versantului său intern, cu răsfrângerea consecutivă spre

Scanned with OKEN Scanner

exterior a mucoasei (ectropion labial) şi creşterea în acest fel a expunerii la radiaţii solare (aşadar transformarea s-ar face via cheilită actinică).

Cheilita glandulară simplă se poate trata prin electrocoagulare punctiformă la nivelul orificiilor glandulare. Când leziunile sunt limitate la o zonă mică, se poate practica excizia acesteia, iar când sunt interesate suprafeţe mari ale semimucoasei, vermilionectomia. În cheilitele glandulare inflamatorii se recomandă aceleaşi metode, precedate de combaterea factorilor de întreţinere ai suprafeţei, tratament cu antibiotice şi antiinflamatoare; s-au mai raportat efecte favorabile după injectarea intralezională de corticosteroizi sau radioterapie.

Sindromul Ascher (rar), caracterizat prin manifestări: (1) oculare (edem şi prolaps al pleoapei superioare); (2) tiroidiene (guşă); (3) labiale (debutând cu edem recurent, iniţial reversibil al mucoasei, urmat de instalarea unei macrocheilite glandulare persistente, cu aspect de buză dublă), pare a fi rezultatul unei hiperplazii multiglandulare, probabil ereditare.

Cheilita granulomatoasă (*macrocheilita granulomatoasă Miescher*). Este o formă de cheilită cu etiopatogenie incertă, caracterizată prin infiltraţia granulomatoasă a buzei, conducând la macrocheilită; apare de obicei în a doua decadă de viaţă, uneori în cadrul sindromului Melkersson-Rosenthal.

În apariţia bolii au fost incriminaţi factori diverşi: genetici, modificări anatomo-funcţionale ale sistemului nervos vegetativ, fenomene inflamatorii infecţioase (erizipele recidivante, herpes recidivant, toxoplasma) sau alergice ş.a.; se admite şi idea etiologiei plurifactoriale. Totuşi, nici una din ipotezele avansate nu este susţinută de probe concludente. Subliniem faptul că vechile teorii privind relaţia cu tuberculoza sau sarcoidoza au fost infirmate.

Cheilita granulomatoasă debutează cu edem inflamator difuz, interesând de obicei (exclusiv sau predominant), una din buze (cel mai frecvent cea superioară), asociat uneori cu subfebrilitate şi uşoară modificare a stării generale. Importanţa edemului iniţial este variabilă de la caz la caz, dar, în prima fază a bolii, el este reversibil şi recidivant (fără cauză aparentă). Ulterior, edemul devine mai persistent, apoi permanent, nedepresibil, de consistenţă moale-elastică sau fermă, instalându-se macrocheilita cronică, ades unilaterală (mai accentuată în jumătatea dreaptă sau stângă a buzei) şi eventual asociată cu tumefierea obrazului, pleoapelor, bărbiei, a limbii sau a palatului. Edemul poate fi enorm, elefantiazic, proiectând buza în afară şi lăsând să se vadă faţa sa mucoasă; se realizează aspectul de „buză de tapir" (dacă aceste manifestări apar la nivelul buzei superioare) sau de „gură de tapir" (când sunt interesate ambele buze). Apariţia de fisuri la nivelul buzei afectate este posibilă dar rară. Pielea are culoare normală sau violacee. Poate apărea limfadenopatie regională. Evoluţia este cronică, cu agravare lentă, progresivă, sau intermitentă, în pusee.

Histopatologic, la începutul bolii, se observă numai edem şi un infiltrat limfohistiocitar discret, perivascular. Mai târziu se dezvoltă infiltrate celulare dense, difuze sau focale, de aspect sarcoidozic sau/şi tuberculoid, situate profund şi care se pot extinde spre masele musculare. S-a emis ipoteza că aceste granuloame ar putea apărea ca reacţii de corp străin, generate de modificări tisulare degenerative (mai ales la nivelul ţesutului gras subcutanat).

Scanned with OKEN Scanner

Tratamentul este dificil. Se vor trata eventualele focare de infecție odontogene; se pot încerca injecții intralezionale de triamcinolon (suspensie cristalină de 10 mg diluată 1:5 în xilină), care pot avea efecte favorabile în puseele de acutizare. În cazurile cu macrocheilită cronică severă se poate obține o reducere satisfăcătoare a volumului buzei prin excizia chirurgicală a porțiunii sale mucoase.

Macrochelitele. Termenul de „macrocheilită" (buze groase) are semnificație strict clinică, desemnând o mărire patologică de volum a uneia sau ambelor buze.

Chiar excluzând mărirea de volum a buzei produsă de diferite tumori (hemangioame, limfangioame, neurofibroame, pseudolimfoame, sarcoame, limfoame), cauzele macrocheilitelor pot fi foarte diverse sau pot rămâne obscure (ca în macrocheilita granulomatoasă și sindromul Melkersson-Rosenthal). În etiopatogenia macrocheilitelor pot interveni factori congenitali/ereditari (macrocheilite idiopatice, familiale, angioedemul ereditar, sindromul Ascher), infecțioși (erizipele sau herpes recidivant, lepră), alergici (edemul Quincke), traumatici (hematoame, ticuri), sarcoidoza ș.a.

Din punct de vedere anatomo-clinic, macrocheilitele se pot diferenția în:

– *macrocheilite inflamatorii;* au ades cauze infecțioase (streptococii recidivante, uneori secundare unui focar de vecinătate dentar, gingival sau narinar), starea elefantiazică putând fi consecința limfangitei cronice;

– *macrocheilite edematoase;* apar inițial în cadrul edemelor recidivante aflegmazice ale feței și pot deveni cu timpul cronice, prezentând histologic edem, dilatarea capilarelor și limfaticelor, infiltrat celular perivascular și, în stadii avansate, fibroză subepidermică extinsă și printre fibrele musculare (fibro-edem).

– *macrocheilite glandulare* (adenomatoase); sunt complicații ale unei cheilite glandulare.

– *macrocheilite granulomatoase* (Miescher); pot apărea izolat sau ca parte componentă în *sindromul Melkersson-Rosenthal,* alături de limba plicaturată și pareza facială. Cele trei semne ale sindromului nu sunt prezente întotdeauna (există forme bi- sau monosimptomatice) și nici nu se manifestă obligatoriu concomitent (un semn poate apărea cu mulți ani înaintea celorlalte/celuilalt). Debutul se produce de obicei în copilărie sau adolescență. Semnul cel mai frecvent și, ades, cel mai timpuriu, este cheilita, care are toate caracterele descrise la macrocheilita granulomatoasă. Al doilea semn ca frecvență este limba plicaturată (40–60% din cazuri), asociată uneori cu macroglosie, glosită exfoliativă marginală, hipertrofie gingivală, sau edem al mucoasei palatine. Pareza facială, consemnată la 20–50% din cazuri, este de tip periferic, de obicei unilaterală, tardivă, inițial intermitentă, dar cu posibilă permanentizare pe parcurs. Poate apărea și interesarea altor nervi cranieni (olfactiv, glosofaringian, auditiv) sau tulburări ale funcțiilor vegetative. Evoluția este cronică, intermitentă sau progresivă, iar răspunsul la tratament este slab. În afara metodelor amintite la cheilita granulomatoasă, în cazurile severe de sindrom Melkersson-Rosenthal, s-au mai comunicat unele rezultate favorabile (de obicei temporare) cu: prednison sau prednisolon pe cale generală (40–60 mg/zi, 2–4 săptămâni, cu reducere ulterioară progresivă) și eventual asociat cu antiinflamatoare nesteroidiene, cu dapsonă, clofazimin sau azatioprină (recomandabilă doar în situații de gravitate extremă).

Scanned with OKEN Scanner

Stomatitele sunt afecțiuni inflamatorii difuze ale mucoasei orale; aceasta poate fi interesată în totalitate (gingivostomatite) sau parțial (glosite, gingivite). Ca și în cazul cheilitelor, aspectul clinic este ades nespecific iar cauzele pot fi diverse, eventual intricate.

Din punct de vedere etiologic domină factorii infecțioși virali (în cadrul bolilor infecțioase febrile: rujeolă, rubeolă etc.), bacterieni (streptococi, enterococi, stafilococi) sau fungici (candida), microorganismele putând acționa primitiv sau secundar (pe fondul unor iritații chimice, fizice sau a unor factori generali favorizanți). Nu sunt rare cazurile în care nu este posibilă separarea și identificarea exactă a unei anumite bacterii ca agent cauzal specific sau sunt incriminate asocieri microbiene (fuzospirili, borelii). Procesele septice gingivale, apicale etc. constituie deseori punctul de plecare a fenomenelor inflamatorii microbiene.

Sensibilizările de contact la nivelul mucoasei orale par a fi rare (contactul alergenului este dificil în prezența secreției salivare continue), datorându-se mai ales materialelor din protezele dentare, antisepticelor, și anesteziceloṛ de uz stomatologic dar și unor substanțe medicamentoase, dezodorizante sau de igienă dentară administrate sub formă de aerosoli, spray, loțiuni de gură, paste de dinți, unor substanțe îndulcitoare, aromatizante, sau colorante din produse alimentare (bomboane, sucuri) sau din guma de mestecat (vezi și etiologia cheilitelor de contact).

Un număr impresionant de medicamente (metale grele, antibiotice, sulfamide, sedative, analgezice și antipiretice, antimalarice, antihipersensibile etc.) pot produce leziuni orale, uneori cu aspecte clinice caracteristice, sugerând etiologia (bismut: dungă albăstruie-negricioasă la marginea gingiilor, eventual asociată cu pete negricioase pe buze, mucoasa obrajilor sau a palatului), alteori cu manifestări clinice cu totul nespecifice (eritematoase, edematoase, veziculoase, ulcerative, lichenoide, pigmentare); mecanismele patogenice sunt și ele foarte diverse: imun-alergice, toxice (săruri de aur), prin precipitare și depunere pe mucoasă (bismut), prin modificarea euflorei bucale normale (antibiotice), prin interferarea cu procesele reparatorii tisulare (citostatice).

Leziuni orale (pigmentare) pot apărea și în intoxicația cu plumb (lizereu gingival gri-albăstrui), mercur, argint.

De mare importanță etiopatogenică sunt factorii locali: igiena dentară deficitară, tartru și carii dentare, procese iritative consecutive abuzului de tutun sau alcool.

Factorii generali pot avea de asemenea un rol important.

Carențele nutritive și avitaminozele (întâlnite mai ales la vârstnici, etilici cronici, la categoriile sociale defavorizate sau la practicanții unor diete excentrice) au deseori manifestări clinice inițiale (de obicei nespecifice) la nivelul mucoasei orale. Uneori, în anumite deficiențe, leziunile se localizează preferențial pe anumite zone; în carența de vitamina C, apar gingivite (leziuni inițial eritemato-edematoase, apoi vegetante, purulente și hemoragice ale papilelor interdentare, cu posibilă pierdere a dinților și ulcerații necrotice consecutive); în hipovitaminoza B_2 și B_6

Scanned with OKEN Scanner

sunt prezente cheilite angulare şi glosite (însoţite de senzaţie de arsură); în deficitul de vitamină B_{12} se pot observa glosite atrofice (severe, dureroase) şi stomatite (ulcerative, recurente) etc. Hipervitaminoza A şi retinoizii aromatici produc modificări de tip cheilită uscată şi descuamativă şi uscăciune a mucoasei orale.

Unii factori endocrini determină manifestări patologice pe mucoasa orală. Rolul hormonilor sexuali este dovedit de apariţia de gingivostomatite premenstruale sau de sarcină (în ultimul caz pot apărea uneori leziuni de tip tumoral în spaţiul interdentar, aşa-numita „tumoră de sarcină", cu aspect clinic şi structură histologică de granulom telangiectazic) şi de gingivite descuamative şi stomatite/glosite atrofice (după menopauză). În diabet apar manifestări orale nespecifice: gingivite, periodontite, hiperplazie epitelială şi conjunctivă, senzaţii subiective (de arsură sau uscăciune, dureri gingivale, modificări ale gustului, toate secundare neuropatiei periferice), predispoziţie la infecţii (mai ales candidoze) şi întârzierea proceselor reparatorii tisulare. Mai menţionăm petele pigmentare bucale sau/şi gingivale (bilaterale, uneori multiple, de nuanţă brună) din insuficienţa corticosuprarenală care, alături de astenie şi scăderea tensiunii arteriale, pot constitui modalitatea de debut a bolii Addison.

Afecţiunile hematologice produc manifestări orale frecvente, uneori precoce sau caracteristice. Anemiile se însoţesc de paloarea mucoasei iar în anemiile feriprive apare şi atrofie. În policitemii mucoasa are culoare roşie-închisă, apar edem şi sângerare gingivală. Agranulocitoza acută produce de obicei leziuni orale ulcero-necrotice (uneori foarte extinse). În leucemii, modificările orale sunt cvasiconstante şi ades precoce; cele mai caracteristice modificări se observă în leucemia monocitară (în special în forma sa acută) şi constau în hipertrofie gingivală, uneori atât de importantă încât acoperă dinţii aproape în totalitate). Trombocitopeniile şi disfuncţiile plachetare se pot manifesta uneori doar cu leziuni orale purpurice (iniţial punctiforme, care apoi pot conflua realizând echimoze întinse) sau sângerări gingivale. O problemă de mare interes pentru stomatologi o reprezintă discraziile sanguine prin deficite ale unor factori ai coagulării; acestea pot determina hemoragii gingivale sau la nivelul oricărei zone a mucoasei orale, uneori severe şi prelungite (spontane sau apărute în cursul erupţiei dinţilor ori după extracţii dentare).

Din punct de vedere clinic, stomatitele se pot prezenta sub forme acute (marea majoritate) sau cronice (rare). Printre numeroasele forme clinico-evolutive de stomatite se pot individualiza unele al căror aspect poate sugera etiopatogenia.

Gingivostomatitele acute. Se pot prezenta ca stomatite simple sau catarale, eritematoase sau eritemato-edematoase; mucoasa este roşie, uscată sau poate prezenta edem submucos (acesta se recunoaşte mai ales prin apariţia amprentelor dentare pe mucoasa obrajilor, limbă sau buze). Uneori pot apărea leziuni veziculoase/erozive sau ulcerative/aftoide şi se pot dezvolta depozite albicioase-opaline sau gri, difteroide. Spectrul manifestărilor subiective este larg, de la parestezii, la arsură şi durere francă.

Gingivostomatitele acute sunt produse frecvent de virusuri; unele boli virale comune pot produce gingivostomatite cu aspecte clinice particulare:

– vezicule multiple, asimptomatice, care se transformă în ulceraţii aftoide (în *varicelă*);

– semnul Köplik, constând în minuscule papile alb-albăstrui cu halou roşu, aglomerate mai ales pe mucoasa obrajilor din dreptul premolarilor, dar care pot apărea ocazional şi pe buze sau palat (în *rujeolă*);

Scanned with OKEN Scanner

– multiple peteşii punctiforme palatine, prezente din perioada prodromală (în *rubeolă* – se adaugă amigdalită eritemato-edematoasă, iar în cazul infectării prenatale, modificări hipoplazice ale smalţului dentar –, în *mononucleoza infecţioasă* – aici pot apărea ulterior gingivo-stomatite, sângerări gingivale şi adenopatie cervicală dureroasă – sau în *sindromul mononucleozic cu citomegalovirus* – aici apare şi tumefierea dureroasă a glandelor submaxilare –);

– grupuri de vezicule care ulcerează, situate pe fond eritemato-edematos, dureroase (în *herpes zoster*). Interesarea celei de-a doua şi a treia ramuri a trigemenului poate determina şi afectarea mucoasei obrazului, limbii, palatului şi faringelui (unilaterală, de aceeaşi parte); o gingivită zosteriană severă (rareori prezentă) se poate solda cu pierderea unor dinţi. Sindromul Ramsay-Hunt (sindromul ganglionului geniculat) şi zona care interesează nervii IX şi X determină de asemenea leziuni orale;

– multiple vezicule ce se rup rapid, lăsând ulceraţii superficiale rotund-ovalare cu diametrul sub 1 cm, înconjurate de un halou roşu îngust, unele acoperite de membrana epitelială supraiacentă colabată, de culoare gri-albicioasă (în primoinfecţia cu virusul herpes simplex, de obicei subtipul I: *gingivostomatită herpetică acută de primoinfecţie*). Infecţia de recidivă determină cel mai frecvent *herpesul recidivant labial*, localizat pe (sau în apropierea) zonei de tranziţie cutaneo-mucoasă şi, mai rar, un *herpes recidivant intraoral*, care se manifestă clinic prin buchete de vezicule mici, de 2–3 mm, situate de obicei pe mucoasa palatului dur, uneori pe gingii, având simptomatologie subiectivă şi evoluţie asemănătoare cu a herpesului labial.

Gingivostomatita ulceroasă (sau ***ulceromembranoasă*** sau ***stomatita Plaut-Vincent***). Este o gingivostomatită acută ulcerativă severă, rară, a cărei apariţie este legată de un complex de microorganisme (amestec de bacterii fusiforme gram-negative: Fusobacterium plauti şi spirochete: Borrelia vincenti, la care s-ar putea adăuga şi alte microorganisme) dar şi de factori de teren favorizanţi (igienă orală deficitară, carenţe nutriţionale sau alţi factori care scad rezistenţa generală a organismului). Fusospirilii incriminaţi pot fi găsiţi relativ frecvent, în cantităţi mici şi la nivelul unei mucoase orale normale. Gingivostomatita Plaut-Vincent a atins proporţii aproape epidemice în timpul războaielor mondiale, în rândul soldaţilor dar şi al populaţiei civile.

Boala afectează mai ales adulţii tineri şi debutează cu leziuni inflamatorii eritemato-edematoase ale papilelor interdentare, dureroase şi uşor sângerânde la presiune, în timpul meselor sau la periajul dinţilor. La nivelul vârfului papilelor interdentare, eventual de-a lungul gingiilor şi a mucoasei bucale învecinate, apar ulceraţii (rotunde, ades confluate, extinse, mai mult sau mai puţin adânci, cu baza de culoare albăstruie sau roşie-cenuşie) acoperite de depozite (membrane) groase, necrotice sau purulente, care pot fi îndepărtate relativ uşor. Frecvent ulceraţiile sunt localizate în imediata apropiere a dinţilor, dar pot interesa şi marginile limbii, palatul sau amigdalele. Pe măsură ce boala avansează, durerea se intensifică (caracter de arsură, pusee violente de exacerbare), asociindu-se hipersalivaţie, o halenă fetidă (extrem de pregnantă şi de supărătoare pentru bolnav) şi gust metalic. Ganglionii regionali sunt ades măriţi de volum şi dureroşi. În cazurile grave pot

Scanned with OKEN Scanner

apărea febră şi alterarea stării generale. În absenţa tratamentului boala poate evolua timp de câteva săptămâni şi, în cazurile grave, se poate complica cu periodontite severe sau stomatită gangrenoasă.

Diagnosticul pozitiv se pune de regulă pe baza datelor clinice. Pe frotiul (realizat din secreţiile sau detritusurile de la nivelul ulceraţiilor) colorat gram se pot observa leucocite, celule epiteliale, diverse microorganisme şi complexul fuso-spirilar caracteristic. Acesta poate fi evidenţiat şi histopatologic, tabloul general fiind de inflamaţie nespecifică.

Diagnosticul diferenţial se face cu gingivostomatita herpetică (apare mai ales la copii, este constant însoţită de febră, ulceraţiile sunt precedate de vezicule şi nu interesează preferenţial zone adiacente dinţilor), cu leziunile gingivale din leucemii, cu alte gingivite acute sau cu periodontitele cronice.

Tratamentul constă în gargară sau atingeri cu soluţii slab antiseptice, astringente sau oxigenante, eventual antibiotice pe cale generală (peniciline) şi chiuretare. Se mai recomandă tratament adjuvant cu vitamine şi, de la caz la caz, suport nutritiv şi combaterea factorilor favorizanţi. De regulă rapid eficient, tratamentul este de competenţa medicului stomatolog şi va fi continuat până la vindecarea completă (până când contururile papilelor interdentare revin la aspectul normal).

Gingivostomatita gangrenoasă (noma). Este cea mai gravă formă de stomatită ulcerativă. Foarte rară în zilele noastre, ea poate fi întâlnită mai ales în ţările subdezvoltate, la indivizi (în special copii) cu malnutriţie proteică, după boli infecţioase febrile (rujeolă), după extracţii dentare sau pe fondul unor boli sistemice severe (leucemii).

Clinic se manifestă prin apariţia de ulceraţii bucale rapid extensive, care pot distruge ţesuturile (unilateral) până la oasele maxilare, cu căderea rapidă a dinţilor şi osteită sau pot determina gangrenă întinsă a obrazului, cu perforare către exterior (noma). Reacţiile inflamatorii locale sau semnele generale de reacţie a organismului pot lipsi. În absenţa instituirii unui tratament energic, sistemic, cu antibiotice (peniciline injectabile), corticosteroizi, vitamine şi a unui suport nutritiv adecvat, prognosticul este prost, ajungându-se rapid la sfârşit letal.

Stomatita candidozică. Întrucât candidozele orale au fost prezentate în capitolul de micoze cutaneo-mucoase, ne limităm aici la a sublinia că infecţia mucoasei bucale cu Candida albicans poate îmbrăca aspecte clinice foarte diverse:

– la sugari şi copii stomatita candidozică este numită *mărgăritărel* (*muguet*). Acesta apare de obicei sub formă de depozite (localizate sau generalizate) alb-cremoase, ce pot fi detaşate, lăsând să se vadă mucoasa denudată, roşie, cu puncte hemoragice. Aspecte similare pot apărea la adulţi, adesea după un tratament general cu antibiotice;

– uneori depozitele albe lipsesc, observându-se doar un eritem intens, difuz, însoţit de senzaţie de arsură. Este posibil ca aceste manifestări să fie limitate la zona de mucoasă acoperită de o proteză (*stomatită candidozică „de proteză"*);

– au fost descrise şi forme de candidoză cronică hiperplazică, cu leziuni de tip leucoplaziform (*leucoplazia candidozică* – ades imposibil de diferenţiat clinic de leucoplazie), dar aceste interesează în primul rând mucoasa linguală;

Scanned with OKEN Scanner

– o stomatită candidozică cronică poate apărea ca una din componentele *candidozei mucocutanate cronice*, alături de alte localizări ale infecției (mucoase dar și cutanate, unghiale), defecte ale smalțului și alte modificări dentare, alopecie, poliendocrinopatii, tulburări digestive, hepatită cronică ș.a.

Stomatitele medicamentoase. Sunt mai rare decât cele infecțioase și pot avea mecanism alergic sau toxic. Îmbracă de regulă aspectul de stomatită acută, dar manifestările clinice sunt variate și ades nespecifice (leziuni eritemato-edematoase, veziculoase, ulcerative, lichenoide, pigmentare), ceea ce face ca diagnosticul pozitiv să fie dificil, mai ales că lista medicamentelor potențial cauzatoare este lungă (aparent nelimitată) iar legătura cauzală dintre administrarea medicamentului și apariția manifestărilor clinice este greu de demonstrat. Diagnosticul de stomatită medicamentoasă se pune de obicei pe baza excluderii altor cauze.

Stomatitele de contact. Pot îmbrăca aspecte clinice diverse (asemănătoare cu cele ale stomatitelor medicamentoase). Deși rare, ele trebuie suspectate în lipsa altei cauze aparente și atunci când boala tinde să ia o evoluție cronică.

Leucoplazia orală. Termenul de „leucoplazie" a fost mult folosit în cei peste 100 de ani care au trecut de la introducerea sa. De-a lungul acestui lung interval de timp, semnificațiile termenului au suferit importante și multiple transformări, au generat controverse în rândul cercetătorilor și confuzii în marea masă a medicilor practicieni. Din acest motiv, considerăm că o scurtă retrospectivă asupra acestei problematici este binevenită, atât în ideea clarificării conceptului cât și a dobândirii unei înțelegeri clare asupra altor termeni care interferă cu cel de leucoplazie.

Introdus de Schwimmer (1877), cu scopul de a defini aspectul clinic de „placă albă" la nivelul unei membrane mucoase, după sesizarea posibilității sale de a se prezenta cu atipii histologice și de a evolua spre un carcinom spinocelular, leucoplazia a fost multă vreme înțeleasă în sens histopatologic, pentru a desemna o placă mucoasă albă cu modificări anaplazice precoce, *in situ*, atribuindu-i-se semnificația de stare precanceroasă sau de carcinom *in situ*. Mai târziu, când a devenit clar că multe leucoplazii au aspect histologic și evoluție benignă (mai ales la nivelul mucoasei orale), OMS a redefinit termenul (1967) și s-au făcut și necesarele precizări pentru diferențierea de alte leziuni cu aspect clinic și/sau histopatologic asemănător.

La ora actuală, termenul de „leucoplazie orală" este folosit în sens strict clinic, pentru a desemna orice pată sau placă albă situată la nivelul unei membrane mucoase care (1) nu poate fi îndepărtată prin frecare și care (2) nu poate fi atribuită nici unei alte entități morbide distincte. Prima precizare este obligatorie pentru a exclude extinderea termenului asupra unor resturi de flictene sau depozite de culoare albicioasă (candidoze, resturi de alimente albe rămase pe mucoasa orală etc.). A doua este destinată delimitării față de alte boli, autonome, care interesează (concomitent cu pielea sau exclusiv) mucoasa bucală, cum ar fi: lichenul plan, lupusul eritematos, nevul spongios alb mucos ș.a. Leziunile mucoase determinate de aceste boli se pot prezenta sub formă de plăci albe, *leucoplaziforme* (asemănătoare cu leucoplazia) dar apartenența lor la altă entitate, de sine stătătoare, poate fi stabilită pe baza tabloului general clinic sau/și histologic.

Scanned with OKEN Scanner

În privința altor termeni utilizați în practica medicală pentru a numi leziunile albe de pe mucoase și corespondentul lor histopatologic, suntem de părere că:

– termenul clinic de „leucoenantem" se suprapune parțial celui de „leziune leucoplaziformă", denumind plăcile albe mucoase nedetașabile prin frecare dar care nu sunt demonstrate ca fiind leucoplazie adevărată. Acest termen este relativ frecvent folosit, în descrierea leziunilor mucoase albe, apărute într-un lichen plan sau lupus eritematos, asociat de regulă cu precizarea localizării și/sau a bolii de bază și eventual completat cu o descriere clinică mai amănunțită a leziunii. De exemplu: „leucoenantem lingual lichenian" (precizează localizarea și boala cauzatoare) sau „leucoenantem jugal reticulat" (precizează localizarea și dă detalii privitoare la aspectul macroscopic dar nu specifică afecțiunea de bază, care ar putea fi un lichen plan, un lupus eritematos sau altă boală). Așa cum s-a observat deja din ultimul exemplu, leucoenantemul poate să nu fie leucoplaziform, în sensul că o leziune mucoasă albă poate avea și aspect de rețea de linii albe, fine, întrețesute (reticul) sau de mici puncte albe alăturate. Atunci când leziunea albă este o placă, se poate vorbi de „leucoenantem leucoplaziform". Acesta ar putea fi o adevărată leucoplazie dar ar putea fi și una din manifestările clinice ale lichenului plan sau lupusului eritematos la nivelul mucoasei; diagnosticul este tranșat în funcție de alte date clinice sau/și de tabloul histopatologic.

– termenii de „leucokeratoză" și „leucoedem" ar trebui, în măsura în care sunt menținuți în vocabularul medical, să fie rezervați pentru anumite diferențieri fine, histologice. Așa cum am amintit la începutul acestui capitol, mucoasa orală normală, în cea mai mare parte a sa, nu prezintă decât strat bazal și spinos; celulele spinoase superficiale, aplatizate, nu evoluează către keratinizare – nu formează strat granulos și cornos – ci se descuamează. Câteodată însă, mici zone ale mucoasei pot conține, în porțiunea lor superficială, unul sau două straturi de celule, lipsite de organite, în care persistă sau nu material nuclear. Când aceste modificări se întind pe arii mari ele pot căpăta expresie clinică, conferind mucoasei o tentă albicioasă, opacă, difuză. Această modificare histologică a fost numită de unii autori „leucoedem" și considerată a fi rezultatul unui edem intracelular și retenției prelungite a celulelor parakeratozice superficiale. Alteori, mucoasa poate prezenta acantoză (îngroșarea stratului spinos), cu celule spinoase diferențiate în sensul keratinizării și apariția stratului granulos și cornos (hiperortokeratoză focală sau difuză). Consecința clinică a acestor modificări histologice (anormale pe mucoasă, dar fără semne histologice de displazie) este tot apariția de leziuni albe, modificarea respectivă fiind numită „leucokeratoză". Cum ambele aspecte histologice la care ne-am referit produc clinic o leucoplazie, iar histologic corespund tabloului de leucoplazie benignă, considerăm că păstrarea termenilor de „leucoedem" și „leucokeratoză" nu face decât să încarce artificial, inutil, limbajul medical și i-am prezentat doar pentru că ei se întâlnesc și astăzi într-o serie de publicații medicale.

Leucoplazia apare mai ales între 40 și 70 de ani, afectând, fără diferențe notabile, ambele sexe. Totuși, dacă ne referim doar la leucoplazia orală, trebuie amintit faptul că cele mai multe studii indică o proporție mai mare a sexului masculin (M/F = 2/1).

Scanned with OKEN Scanner

Leucoplazia orală este, din punct de vedere patogenic, un răspuns inflamator cronic, proliferativ, nespecific, al mucoasei orale la agresiunea exercitată asupra sa de diferiți factori, mai ales exogeni.

Printre aceşti factori, un rol important revine tabagismului (efecte chimice şi termice), fapt demonstrat şi de dezvoltarea leucoplaziei în zonele cavității bucale în care expunerea la noxă este maximă, această zonă depinzând de modul de practicare a fumatului (mestecare sau prizare orală a tutunului, țigaretă, pipă) sau alte deprinderi individuale (fumarea până la capăt a țigărilor fără filtru, obiceiul de a ține pipa numai pe dreapta sau pe stânga etc.). Factorii care produc iritații mecanice cronice joacă de asemenea un rol important: dantura neîngrijită, cu carii şi asperități dentare, lucrări de protezare neadecvate, ticuri. Mai pot interveni: acțiunea iritativă a curenților electrogalvanici (bimetalismul rezultat prin executarea a diferite lucrări dentare), anumite obiceiuri alimentare (consumul de alimente foarte fierbinți sau condimentate, alcoolul), papilomavirusurile (s-a demonstrat că, într-un procent semnificativ din cazuri de leucoplazie şi carcinoame orale, leziunile respective reacționează cu anticorpi anti-papilomavirusuri, mai ales cu tipul 11 şi 16), infecția sifilitică (rol controversat în zilele noastre, admis mai ales în glosita sclerogomoasă), tulburări de aport şi absorbție a vitaminei A (carotenul ar avea rol protector) şi, bineînțeles, predispoziția individuală. O mențiune specială trebuie făcută în privința infecției cu *Candida albicans;* această levură keratinofilă suprainfectează frecvent leziunile leucoplazice (mai ales cele de leucoplazie verucoasă), candidoza bucală fiind considerată însă o complicație şi un posibil factor de întreținere a leucoplaziei şi nu un factor etiologic.

Din punct de vedere clinic, leucoplazia orală se prezintă sub formă de placă unică (rar leziuni multiple) alb-opalină sau alb-cenuşie, bine delimitată (rar difuză), discret reliefată (rar nereliefată, uneori foarte proeminentă), de formă mai mult sau mai puțin regulată (triunghiulară sau rotunjită, rareori neregulată, cu contur zdrențuit), de 1–2 cm (rareori mai mică, uneori extinsă, depăşind 4 cm) cu suprafața netedă sau fin cadrilată (uneori mamelonată sau verucoasă) şi cu aspect general omogen (uneori „pătat", leucoeritroplazic, sau prezentând ulcerații). Leucoplazia se poate localiza oriunde pe mucoasa bucală, dar este frecventă pe mucoasa jugală şi retrocomisurală (mai ales la fumătorii de țigarete, leziunea fiind triunghiulară cu vârful spre comisură). Alte localizări: limba, mucoasa palatului dur, regiunea sublinguală, fața endobucală şi submucoasa buzei inferioare, gingia. Leucoplaziile extinse, severe, se pot însoți de manifestări subiective (disconfort, senzație de arsură, durere).

Având în vedere variațiile mari ale diferitelor caractere clinice enumerate mai sus, boala se poate prezenta sub mai multe forme clinice:

– *Leucoplazia simplă* (*comună*): placă alb-lăptoasă bine delimitată, cu relief minim, netedă, omogenă.

– *Leucoplazia difuză* (*superficială*): cu contur imprecis, nereliefată, întinsă, ca un voal alburiu, semitransparent, neted. La nivelul palatului dur poate prezenta mici puncte de un alb mai intens, corespunzând orificiilor glandulare („leucokeratosis nicotina palati" a fumătorilor de pipă sau țigări de foi). Localizarea pe fața dorsală a limbii conduce la leziuni de aspect neted, depapilat.

Scanned with OKEN Scanner

– *Leucoplazie „pătată"* (engleză: speckled leukoplakia): suprafața plăcii leucoplazice este neomogenă (pătată, pestriță), alternând zone alb-cenușii, leucoplazice, cu zone roșii, eritroplazice.

– *Leucoplazie nodulară:* suprafața este neregulată, presărată cu mici proeminențe mamelonate. Apar mai ales (retro)comisural.

– *Leucoplazia verucoasă:* suprafața este neregulată, aspră, verucoasă (cu depozit keratozic gros, brăzdată de șanțuri adânci). Leziunea poate fi mult reliefată, simulând o tumoră.

– *Leucoplazie papilomatoasă:* cu proeminențe papilomatoase. Apare mai ales la nivelul proceselor alveolare, planșeului bucal și palatului.

– *Leucoplazie scleroatrofică:* în evoluția plăcilor leucoplazice poate apărea fibroscleroză dermică subiacentă și atrofie epitelială.

– *Leucoplazia eroziv/ulcerată:* cu suprafața brăzdată de eroziuni, fisuri sau ulcerații cronice, fără tendință la cicatrizare (ulcerul leucoplazic cronic).

Aceste forme se pot agrava progresiv, evoluând de la cele superficiale sau comune către forme proeminente, verucoase sau/și ulcerative. Pe limbă se poate produce atrofie sau hipertrofie (de obicei parțiale) cu benzi scleroase și noduli duri care se pot evidenția la palpare profundă.

Din punct de vedere histopatologic, leziunile care îndeplinesc criteriile clinice de definire a leucoplaziilor pot avea aspect benign (80% din cazuri), pot prezenta diverse grade de displazie epitelială *in situ* – leucoplazii (pre)canceroase – (17% din cazuri) sau pot fi epitelioame spinocelulare (3%). Întrucât aspectul clinic al unei leucoplazii nu reprezintă un factor sigur (ci numai orientativ) de predicție a benignității sale, este recomandabilă biopsierea tuturor leziunilor leucoplazice. Modificarea histologică responsabilă de apariția elementului clinic caracteristic (culoarea albă) este hiperplazia epitelială, cu îngroșarea și hidratarea stratului cornos.

În leucoplaziile benigne se observă un strat cornos hiper- sau parakeratozic, acantoză și un infiltrat inflamator cronic, nespecific, limfoplasmocitar, în corionul (dermul) superficial.

Leucoplaziile precanceroase se caracterizează prin adăugarea, în proporții diferite, a următoarelor modificări principale: pleomorfism nuclear și nuclei atipici (mari, neregulați, hipercromatici), pierderea polarității celulare (cu dezorganizare a arhitecturii stratificate epiteliale), keratinizări individuale ale unor celule din stratul spinos, hiperplazie a stratului bazal (cu aglomerări dezordonate ale nucleilor din stratul bazal), îngroșarea și alungirea crestelor interpapilare cu proliferări neregulate în jos, către corion. Infiltratul celular devine mai abundent mai ales în zonele în care se schițează tendința de invadare a corionului (deci de transformare în carcinom). În momentul în care penetrarea membranei bazale s-a produs, diagnosticul este de carcinom spinocelular.

Prin urmare, deși marea majoritate a leucoplaziilor orale sunt (și rămân) benigne, riscul de transformare există și, pentru a pune un diagnostic histopatologic corect este nevoie uneori (mai ales în cazul leucoplaziilor cu aspect clinic neuniform) de biopsii multiple, din zone cu aspecte clinice diferite. Diagnosticul de leucoplazie benignă sau de leucoplazie precanceroasă (carcinom *in situ*) implică o mare responsabilitate, mai ales că cele trei aspecte histologice descrise (leucoplazie benignă – leucoplazie precanceroasă – epiteliom spinocelular) sunt considerate de unii autori

Scanned with OKEN Scanner

şi ca posibile (chiar dacă nu şi obligatorii) stadii evolutive ale aceleiaşi leziuni. Trebuie totuşi să se reţină că transformarea unei leucoplazii benigne în una malignă este foarte rară. Diferenţierea respectivă este cu atât mai importantă cu cât se ştie că, dacă riscul de metastazare al epitelioamelor spinocelulare de la nivelul pielii variază – în funcţie de localizare şi eventuala leziune precanceroasă – de la 2–3% până la maximum 30%, riscul de metastazare ganglionară al carcinoamelor spinocelulare orale poate ajunge la 70% şi sunt posibile şi metastazări extraganglionare (1–3%).

Potenţialul de malignizare al leucoplaziilor este apreciat, în medie, la 5–10%. Acest risc este însă mult mai mare în cazul anumitor forme clinice: leucoplazia pătată sau leucoeritroplazia (90% din leziunile orale eritroplazice sunt, din punct de vedere histologic, displazii severe, carcinoame, *in situ* sau carcinoame spinocelulare invazive), leucoplazia verucoasă şi ulcerată (25–40%) şi cea scleroatrofică. O infiltrare palpabilă a bazei unei leziuni leucoplazice sugerează transformarea carcinomatoasă; de fapt, trebuie să trezească suspiciunea malignizării orice leucoplazie care creşte în dimensiuni şi îşi modifică aspectul clinic.

Riscul de malignizare este considerabil crescut şi în cazul anumitor localizări. În timp ce 96% din leucoplaziile bucale sunt benigne, cele ale planşeului bucal pot fi, în proporţii aproape egale, benigne, carcinoame *in situ* sau carcinoame invazive. Un risc mare de malignizare au şi unele leucoplazii linguale şi ale buzei inferioare.

Diagnosticul diferenţial trebuie să aibă în vedere stomatita candidozică, lichenul plan sau lupusul eritematos cu localizare orală, leucoplazia orală păroasă (la bolnavi infectaţi cu HIV), epidermovirozele hiperplazice de pe mucoasa bucală şi labială (rare), carcinomul spinocelular, unele boli genetice (rare).

Tratamentul leziunilor leucoplazice orale în care localizarea şi aspectul clinic sugerează caracterul benign începe prin suprimarea factorilor iritativi cauzali (stoparea fumatului, tratament stomatologic etc.), care poate duce, în câteva săptămâni, la dispariţia leziunilor.

În toate cazurile în care aceste măsuri nu determină remisiunea este indicată biopsia, singura în măsură să excludă o displazie sau un cancer *in situ*. Dacă este vorba despre o leucoplazie sigur benignă se poate opta pentru urmărirea clinică atentă şi pe perioade lungi de timp, menţinându-se, evident, grija permanentă pentru evitarea oricăror cauze de iritaţie cronică. Se poate adăuga un tratament cu vitamina A sau beta-caroten (care poate produce regresia). Cazurile suprainfectate cu *Candida albicans* se pot ameliora prin tratament anticandidozic.

Dacă în urma biopsiei se observă semne de displazie epitelială este necesară distrugerea imediată a leziunii. Ori de câte ori este posibil (suprafaţa afectată este limitată) se recomandă excizie chirurgicală. Se poate recurge şi la crioterapie sau electrocoagulare. În leziunile extinse se poate face volatilizare cu laserul cu CO_2 (la nivelul buzei aceasta poate înlocui cu succes vermilionectomia). Leziunile difuze, extinse, pot beneficia de tratament cu retinoizi aromatici, în administrare sistemică (Tigason, Acitretin) sau chiar locală (topice cu acid 13-cis-retinoic). Indiferent de metoda de tratament aleasă, toţi pacienţii trebuie supravegheaţi clinic timp îndelungat. Este contraindicată cauterizarea chimică (produce scleroatrofie şi favorizează malignizarea).

În cazul suspectării transformării maligne, tratamentul de elecţie este excizia chirurgicală. Radioterapia (raze X moi) este rar folosită (eficienţă controversată, dificultăţi de tehnică radiologică).

Scanned with OKEN Scanner

Eritroplazia orală. Termenul de eritroplazie are, ca şi cel de leucoplazie, un sens strict clinic, definind existenţa (la nivelul mucoasei orale) uneia sau mai multor zone (bine delimitate, de dimensiuni variate) de diferite nuanţe de roşu. Deseori placa eritroplazică este neomogenă, fiind presărată cu mici zone albe, leucoplazice (leucoplazie pătată sau eritroplazie pătată sau leucoeritroplazie).

Deşi eritroplazia orală este mult mai rară decât leucoplazia orală, recunoaşterea sa este foarte importantă deoarece, din punct de vedere histopatologic, s-a constatat că 50% din aceste leziuni (chiar dacă au dimensiuni foarte mici) sunt carcinoame invazive (cu capacitate de metastazare rapidă), alte 40% reprezintă carcinoame *in situ* sau displazii epiteliale severe şi chiar în restul de 10% din cazuri sunt prezente atipii nucleare. Culoarea roşie a leziunilor este atribuită capilarelor din dermul (corionul) papilar prezente în imediata apropiere a epiteliului nekeratinizat (celulele epiteliale din leziunile eritroplazice orale sunt de regulă lipsite de capacitatea de maturare: lipsesc atât keratinizările individuale cât şi globii cornoşi sau keratinizarea de suprafaţă).

Orice leziune eritroplazică orală trebuie biopsiată şi examinată histologic atent pentru a găsi eventuale semne de displazie.

ALTE AFECŢIUNI ALE MUCOASEI ORALE ŞI GINGIILOR

Aftele şi aftozele au fost discutate într-un capitol aparte.

White sponge nevus (nevus spongiosus albus mucosae) este o afecţiune rară, prezentă de la naştere sau apărută în copilărie, care se transmite autosomal dominant. Clinic, zone extinse ale mucoasei bucale (uneori întreaga mucoasă) apar difuz îngroşate, încreţite, de culoare alb-cremoasă, aspectul general fiind leucoplaziform-spongios. Este posibilă afectarea concomitentă a mucoasei ano-rectale, vaginale, nazale, esofagiene. Nu apar manifestări subiective şi nu s-au semnalat degenerări maligne. Histopatologic caracterele principale constau în hiperplazia epitelială şi un edem important intra- şi extracelular.

Aspecte similare clinic şi histologic se observă în *pachionichia congenitală* (care asociază modificări unghiale, calozităţi dureroase palmo-plantare, anomalii dentare). În lipsa datelor care să ateste caracterul genetic al bolii, diagnosticul este greu de susţinut (fiind dificilă diferenţierea de unele forme de leucoplazie).

Epulis este denumirea generică pentru tumorile mici situate la nivelul gingiilor, mai ales a papilelor interdentare. Poate fi vorba de mici fibroame (epulis fibros), de granuloame telangiectazice ş.a., considerate de regulă ca fiind rezultatul unor procese reactive posttraumatice cronice. După ce dinţii au fost extraşi, astfel de tumorete pot apărea la nivelul alveolelor. Leziunile inflamatorii fibroase hiperplazice se pot dezvolta la marginile unei proteze nepotrivite, datorită iritaţiei produse de traumatismul mecanic cronic. Diagnosticul precis se pune de regulă pe baza rezultatelor biopsiei. Diagnosticul diferenţial se face cu gingivitele hiperplazice apărute în leucemii, cu „tumora de sarcină", cu proliferările gingivale din scleroza tuberoasă etc. Tratamentul constă în excizie şi examen histopatologic.

Scanned with OKEN Scanner

Sialoreea (sau ***hipersalivația***) este un simptom întâlnit frecvent în diverse boli ale mucoasei orale; ea poate avea însă și alte cauze: neurologice (turbare, epilepsie, boala Parkinson ș.a.), medicamentoase (săruri de litiu, compuși mercuriali), intoxicații (clor). La copii mici sialoreea, chiar importantă, poate fi considerată fiziologică.

Xerostomia constă, invers decât sialoreea, în senzația de uscăciune a mucoasei bucale, datorată scăderii secreției salivare. Cauzele sale sunt numeroase: medicamente (efedrina, atropina, antihistaminice ș.a.), afecțiuni inflamatorii acute sau cronice ale glandelor salivare, litiaza salivară, stări emoționale; în toate aceste circumstanțe xerostomia este tranzitorie. În alte cazuri xerostomia poate fi de lungă durată sau permanentă: la vârstnici, în diabet, hipertiroidie, sindrom sicca, carențe vitamicice și de fier, procese neoplazice ale glandelor salivare, sarcoidoză ș.a. ***Sindromul sicca (sindromul Goujerot-Sjögren)***, afecțiune autoimună asociată ades cu alte colagenoze (sclerodermie, lupus eritematos), se caracterizează prin triada: keratoconjunctivită uscată (reducerea secreției lacrimale), xerostomie (stomatită și glosită depapilantă prin scăderea secreției glandelor mucoase) și artrită reumatoidă, la care se pot adăuga alte diverse manifestări (piele uscată, descuamativă, fenomene Raynaud etc.). Boala se tratează sistemic (corticoizi, citostatice etc.); uscăciunea mucoasei bucale poate fi ameliorată prin clătire cu soluție apoasă de glicerină 10–20%, administrare de bromhexin sau per os ș.a.

AFECȚIUNI ALE LIMBII

Glositele sunt afecțiuni inflamatorii ale limbii. Ele pot fi acute, persistente, cronice sau recurente, superficiale (interesează numai mucoasa lingulală) sau profunde (interesează și musculatura limbii) și pot afecta întreaga suprafață a limbii sau numai porțiuni ale acesteia.

Limba este ades afectată în cadrul unor procese patologice care interesează mucoasa orală în general; acestea pot avea oricare din cauzele (locale sau generale, infecțioase, carențiale, iritative de contact, imun-alergice etc.) enumerate la gingivostomatite (alături de care glositele pot apărea, uneori ca manifestare clinică dominantă). Glositele pot îmbrăca forme clinice diverse, esențialmente similare celor descrise cu ocazia prezentării afecțiunilor mucoasei bucale în general: eritemato-edematoase, veziculoase, crozivo-ulceroase, lichenoide, pigmentare, aftoide, leucoplazice, eritroplazice etc. Pe de altă parte, particularitățile structurale și funcționale ale mucoasei linguale fac ca anumite procese patologice (inflamatorii, reactive sau tulburări trofice) de la acest nivel să capete uneori expresii morfoclinice particulare, care nu se mai regăsesc în alte zone ale mucoasei orale. Cum tocmai prezentarea aspectelor clinice specifice constituie obiectivul acestui subcapitol, este firesc să începem cu o scurtă rememorare a caracteristicilor anatomopatologice care le stau la bază.

Fața dorsală a limbii prezintă în mod normal un strat subțire granulos și cornos, ceea ce face ca macroscopic ea să aibă o nuanță mai albicioasă decât mucoasa nefuncțională, care tapetează cea mai mare parte a cavității bucale. Mucoasa din cele 2/3 anterioare ale limbii este mucoasă specializată, prezentând

Scanned with OKEN Scanner

numeroase proiecţii externe, numite papile, care conferă suprafeţei linguale un aspect aspru. Papilele linguale sunt de mai multe tipuri: 1) circumvalate (în număr de 6–15, dispuse înaintea V-ului lingual), 2) filiforme (cele mai numeroase, uniform distribuite), 3) fungiforme (câteva sute, împrăştiate printre papilele filiforme). În porţiunea posterioară a marginilor limbii se găsesc aşa-numitele „papile foliate", care nu sunt însă decât pliuri ale mucoasei conţinând ţesut limfoid. La nivelul bazei limbii sunt prezente mase boselate formate din aglomerări de ţesut limfoid; acestea fac parte, alături de amigdalele palatine şi faringiene, din inelul limfatic al lui Waldeyer.

Multe din procesele inflamatorii de la nivelul feţei dorsale a limbii au ca rezultat „ştergerea" sau, dimpotrivă, hipertrofia papilelor linguale; în plus, la nivelul limbii, procesele de scleroză postinflamatorie – superficiale sau profunde – sunt relativ mai frecvent întâlnite şi determină manifestări clinice mai bine individualizate clinic decât în alte zone ale cavităţii bucale.

Glositele depapilante. În această categorie sunt incluse glositele în care apare atrofia papilelor filiforme, fără să fie prezente însă fenomene indurative-scleroase. Evoluează de regulă subacut sau cronic şi pot fi diferenţiate în: glosite depapilante difuze şi glosite depapilante circumscrise.

– *glosite depapilante difuze:* faţa dorsală a limbii – în totalitate sau în mare parte – apare netedă, roz-roşie, lipsită de relieful normal, conferit de prezenţa papilelor filiforme. Majoritatea glositelor din avitaminoze, mai ales din deficitele vitaminelor din grupul B (vezi tabelul) şi glosita din anemia feriprivă (sideropenică) îmbracă acest aspect clinic. El mai poate fi observat uneori în *candidoze* şi în *sindromul sicca*.

Deficitul	Modificări linguale	Alte manifestări
Vit. B_2	Limbă netedă, depapilată, roşie + glosopirozis/glosodinie + sialoree	*Cheilită*. Cutanate: *dermatită seboreică*. *Oculare:* blefarită. *Genitale*
Vit. B_3 (PP) (etilism cronic, malnutriţie)	Limbă roşie, netedă, uscată + sialoree ± ulceraţii aftoide. Limbă neagră piloasă (?)	*Stomatită* (eritem, atrofie, ulceraţii). Cutanate: *eritem pelagroid* (dermatită eritemato-veziculo-buloasă în zone fotoexpuse evoluând cu scuame lamelare pigmentate). ± *Digestive* ± *Neurologice* (pelagră)
Vit. B_6	Asemănătoare celor din deficitul de Vit. B_2	
Vit. B_{12} (anemia Biermer)	*Glosita Moeller-Hunter*	Cutanate: hiperpigmentări simetrice pe extremităţile membrelor. *Hematologice*: anemie megaloblastică ± *Neurologice*
Acid folic (tratament cu antagonişti)	Limbă netedă, depapilată ± ulceraţii aftoide recurente, glosodinie, sialoree	*Stomatită* severă. *Cheilită*. Cutanate: leziuni erozive, eritrodermie, tulburări de pigmentare. *Alopecie*
Acid pantotenic	Glosită (?)	Cheilită (?)
Vit. C	Glosită depapilantă	*Gingivita* scorbutică (vezi stomatitele!). Cutanate: keratoză foliculară hemoragică, întârziere în închiderea rănilor (adult). La copii: tulburări ale dentiţiei, manifestări hemoragice diverse, dureri la nivelul membrelor inferioare

Deficitele vitaminice în care apar glosite şi principalele menifestări asociate.

Scanned with OKEN Scanner

Glosita Moeller-Hunter apare ades ca primă manifestare clinică a anemiilor megaloblastice datorate deficitului de vitamină B_{12} şi/sau de folaţi. Faţa dorsală a limbii apare, în totalitate sau pe arii ovalare (localizate iniţial pe marginile şi vârful limbii), absolut netedă şi lucioasă, părând lipsită de orice înveliş (aspect de carne crudă), uscată, roşie, rareori chiar erozivă. Papilele fungiforme pot fi hipertrofiate, dând impresia de vezicule. Atunci când limba este extinsă, se pot evidenţia zone albe, ischemice. Manifestările subiective sunt severe şi constituie frecvent motivul pentru care bolnavul solicită consult medical. Ele constau în senzaţie de arsură şi durere (provocate mai ales de alimente dure, condimentate, dar şi de simpla atingere a limbii în zona afectată), uscăciune a gurii, tulburări de gust sau intoleranţă la proteze dentare.

Suspiciunea clinică de glosită Moeller-Hunter trebuie confirmată prin demonstrarea anemiei megaloblastice, deoarece manifestări clinice asemănătoare pot apărea în anemia feriprivă sau în alte avitaminoze (pelagră). Tratamentul se confundă cu cel al anemiei megaloblastice.

Glosita din anemia feriprivă este o glosită depapilantă în care 1/2 anterioară a feţei dorsale linguale apare netedă, lucioasă, roşie, uscată (asemănătoare cu glosita Moeller-Hunter), prezentând arsuri şi durere (spontane sau la ingestia unor alimente, în special condimente). Se poate însoţi de stomatită, cheilită angulară, ozenă, vulvovaginită atrofică, modificări unghiale, alopecie difuză, gastrită atrofică cu aclorhidrie. *Sindromul Plummer-Vinson* (sau *disfagia sideropenică*), apărut mai ales la persoane de vârstă medie (în special femei), se caracterizează prin asocierea disfagiei (simptom obligatoriu pentru diagnostic, datorat afectării epiteliului la nivelul hipofaringelui şi porţiunii superioare a esofagului şi conducând la stricturi), cu anemie hipocromă şi aclorhidrie (> 80% din cazuri), cheilită şi glosită (50–70% din cazuri), koilonichie (unghii concave), splenomegalie ş.a. Ades s-a observat edentaţie (precoce şi completă). La 10% din bolnavi pot apărea carcinoame spinocelulare orale, faringiene sau esofagiene. Sindromul Plummer Vinson beneficiază de tratament cu fier.

– *glosite depapilante circumscrise* sau *în plăci multiple*: pe faţa dorsală a limbii se observă pete rotund-ovale, izolate sau confluate, bine circumscrise, roz-roşii, netede, depapilate, neerodate, neindurate. Acest tip de glosită este cunoscut şi sub numele de glosită depapilantă „în plăci netede" sau „în livadă cosită". Cele mai cunoscute leziuni de acest tip sunt cele din *sifilisul secundar* (vezi capitolul respectiv) dar ele pot fi întâlnite ocazional şi în alte circumstanţe, în apariţia lor fiind incriminate cauze locale (carii dentare sau proteze, candidoze) sau generale (diabet, gută, tulburări digestive, nevrotice ş.a.).

Glositele scleroase. Se caracterizează prin prezenţa unei induraţii scleroase palpabile la nivelul limbii. Pot fi împărţite în:

– *glosite scleroase superficiale*: se manifestă clinic sub forma unor plăci roşietice insulare, rotund-ovalare, depapilate, netede, localizate mai ales în 1/3 mijlocie a feţei dorsale a limbii. Spre deosebire de situaţia din glosita depapilantă în plăci multiple, plăcile de glosita scleroasă superficială prezintă o induraţie superficială lamelară (de consistenţă aproape cartilaginoasă). Substratul patogenic îl constituie un proces inflamator difuz, interstiţial, interesând mucoasa şi submucoasa şi care are drept consecinţă apariţia atrofiei şi fibrosclerozei. Uneori glosita scleroasă superficială se prezintă sub formă de benzi longitudinale întinse de-a lungul părţilor laterale ale feţei dorsale a limbii. Mucoasa supraiacentă este netedă ,de aspect atrofo-cicatriceal, de culoare albicioasă-albăstruie, sub care se întrevede tenta roşietică.

Scanned with OKEN Scanner

O glosită scleroasă superficială poate apare în *sifilisul terțiar*, dar și în anumite cazuri de *lichen plan* sau de *leucoplazie scleroatofică* linguală.

– *glosite scleroase profunde*: sunt caracteristice pentru *sifilisul terțiar* (vezi capitolul respectiv).

Glosita romboidală mediană este o anomalie rară de dezvoltare ontogenetică ce afectează preponderent sexul masculin. Constă într-o placă de formă rombică sau ovalară, dispusă în treimea posterioară (uneori și în cea mijlocie) a feței dorsale a limbii (înaintea V-ului lingual), cu axul mare de-a lungul liniei mediane a limbii. Suprafața plăcii romboidale este roșie sau opalină, de aspect leucoplaziform, ades netedă, ca o placă depapilată unică. Uneori aspectul plăcii nu diferă de cel al mucoasei normale decât prin culoare, alteori placa poate fi deprimată sau, dimpotrivă, reliefată; sunt și cazuri în care suprafața este ușor leucoplazică sau verucoasă. Leziunea este asimptomatică, fiind depistată întâmplător; câteodată poate apărea senzație de arsură, datorată probabil unei sensibilități crescute a zonei la factori iritativi sau unei suprainfecții candidozice. Histopatologic se observă hiperplazie epitelială și absența papilelor. Diagnosticul este însă, de regulă, clinic; evoluția este staționară, pe perioade indefinite.

Deși manifestarea în sine este absolut benignă, ea trebuie cunoscută spre a fi diferențiată de un carcinom lingual cu localizare mediană; urmărirea în timp și biopsia – în cazurile dubioase – permit evitarea unei asemenea confuzii.

Răspunsul la tratament este aproape nul dar tratamentul nu este necesar decât în cazurile (rare) în care simptomatologia subiectivă este supărătoare. Se poate recomanda gargară cu soluții slab antiseptice, anticandidozice; excepțional se poate recurge la injecții intralezionale cu triamcinolon sau la excizie.

Limba geografică (sau ***glosita exfoliativă marginală***, sau ***glosita superficială migratorie***, sau ***glosită migratorie benignă***). Se manifestă prin prezența – pe fața dorsală a limbii (și mai ales către marginile acesteia) – a uneia (rar, la debut) sau a mai multor plăci roșii cu suprafața netedă, depapilată, de dimensiuni variate, bine delimitate, de formă neregulată, circinată (contur geografic), prezentând de regulă un chenar periferic de câțiva milimetri lățime, mai reliefat și albicios. Ades impresia clinică este că mucoasa a fost „ștearsă cu guma" pe anumite porțiuni, depozitul rezultat fiind împins către margini. O particularitate clinică o constituie caracterul migrator al plăcilor, cu extindere excentrică, uneori cu apariția de noi plăci în centrul unora mai vechi (de unde posibilitatea realizării de leziuni concentrice, în cocardă); aspectul general suferă schimbări vizibile și de la o zi la alta. Limba geografică este de obicei asimptomatică, dar uneori pacienții acuză senzație de arsură, mai ales la ingestia de alimente acide sau fierbinți.

Afecțiunea este destul de rară, poate debuta la orice vârstă și poate trece neobservată o perioadă nedeterminată de timp. Se poate asocia cu limba plicaturată (după unii în 40% din cazuri). Durata evoluției este imprevizibilă, cu posibilă dispariție spontană după luni sau ani de zile.

Histopatologic se observă a) absența stratului granulos și cornos (în mod normal prezent pe fața dorsală a limbii) la nivelul plăcilor roșietice și b) îngroșarea neregulată a epiteliului și un infiltrat inflamator celular la nivelul chenarului periferic albicios. Uneori pot fi observate colecții de neutrofile în interstițiile unei rețele spongiforme formate din celule epiteliale subțiate, degenerate (aspectul

Scanned with OKEN Scanner

acesta, de „pustulă spongiformă Kogoj", este considerat în general ca fiind caracteristic pentru psoriazisul pustulos).

Etiopatogenia este incertă. Se discută intervenția unor factori genetici (s-a observat apariția la mai mulți membri ai aceleiași familii), infecțioși (streptococi, candida ș.a.), legătura patogenică cu psoriazisul (unii au sugerat că limba geografică ar reprezenta o formă localizată de psoriazis pustulos), cu atopia, sau anumite influențe psiho-neuro-endocrine.

Diagnosticul se bazează pe datele clinice. Întrucât manifestările subiective sunt de regulă absente iar prognosticul este benign, tratamentul nu este necesar. Uneori, de la caz la caz, este utilă psihoterapia (la pacienții anxioși), evitarea alimentelor care produc senzație de arsură, tratament anticandidozic sau antimicrobian (numai atunci când prezența respectivilor factori infecțioși a fost demonstrată prin examene de laborator).

Limba plicaturată (sau ***limba scrotală***, sau ***limba fisurată***). Se manifestă clinic prin prezența, la nivelul fetei dorsale a limbii (în cele 2/3 anterioare ale acesteia), a unor șanțuri (impropriu numite fisuri, întrucât sunt tapetate cu epiteliu), de lungimi și adâncimi foarte diferite de la un caz la altul. Numărul șanțurilor variază de asemenea foarte mult de la caz la caz: de la unul singur (rar) până la foarte numeroase. Ele pot fi văzute mai bine atunci când limba este etalată prin tracționare.

Cea mai discretă manifestare constă în prezența unui *șanț lungitudinal median*, mai superficial sau mai profund. Alteori, plecând de la un șanț median (sau chiar în absența acestuia), se observă mai multe șanțuri, paralele între ele și cu laturile V-ului lingual, această dispoziție simetrică amintind de nervurile unei frunze (*forma foliacee* de limbă plicaturată). Uneori șanțurile pot prezenta multiple ramificații secundare, astfel încât limba realizează în ansamblu un aspect plisat, asemănător cu al scrotului contractat (de unde numele de *limbă scrotală*). În fine, sunt cazuri în care repliurile mucoasei au marginile mai rotunjite, de aspectul circumvoluțiilor cerebrale (*forma cerebriformă* de limbă plicaturată).

Mucoasa linguală propriu-zisă și consistența limbii sunt normale, ca și aspectul histopatologic. De obicei nu există manifestări subiective: prezența repliurilor mucoase profunde crează însă condiții favorizante pentru iritații sau infecții superficiale, acestea explicând acuzele subiective în anumite perioade.

După unele statistici, limba plicaturată este prezentă la 2% din copii de vârstă școlară. Incidența crește cu vârsta, ceea ce explică faptul că manifestări clinice de acest tip, mai discrete sau mai accentuate, au fost observate la 10–15% din populație. Având în vedere frecvența, limba plicaturată este considerată o variantă fiziologică a reliefului lingual, fără semnificație patologică, uneori familială. Asocierea posibilă cu limba geografică a condus la ideea unui mod de transmitere poligenic pentru ambele afecțiuni, în care unele gene ar fi comune celor două manifestări (explicându-se astfel atât apariția izolată cât și posibilitatea asocierii). Trebuie reținut că aspectul de limbă plicaturată poate apărea și în *sindromul Down*, în *sindromul Melkersson-Rosenthal* (în acest ultim caz, așa cum arată examenul histopatologic, este vorba însă de o glosită glanulomatoasă) sau în *sindromul Cowden*. Acesta constă în predispoziția genetică de a dezvolta (precoce, din prima, dar mai ales din a doua și a treia decadă de viață) multiple hamartoame (de origine ecto-, mezo-, și endodermală). Deși afecțiunea este rară, merită reținută întrucât se

Scanned with OKEN Scanner

caracterizează prin: 1) leziuni papuloase (multiple, ades confluate) cutanate (centrofaciale; histologic; trichilemoame) şi mucoase (pericomisural, faţa internă a buzelor, gingii, palat; histologic: papiloame fibroepiteliale); 2) asocierea şi a altor manifestări bucale (limbă scrotală, boltă palatină înaltă, implantări vicioase ale dinţilor, pierdere prematură a dentiţiei); 3) predispoziţia de apariţie (de obicei mult mai târziu faţă de leziunile muco-cutanate, după 40 de ani şi aproape exclusiv la femei) a unor cancere (mamar, mai rar tiroidian).

Limba neagră păroasă. Este o afecţiune rară, caracterizată clinic prin apariţia de excrescenţe filiforme (ce pot atinge 2 cm lungime) dense, având de obicei culoare negricioasă (dar care, ocazional, pot lua orice nuanţă între negru, maroniu, roşietic şi alb-gălbui), dispuse de preferinţă pe zona mediană a porţiunii posterioare a limbii (dar putând să ocupe uneori în întregime cele 2/3 posterioare ale feţei dorsale). Aspectul macroscopic este de „limbă păroasă". Adesea manifestările subiective sunt absente; când „perii" sunt numeroşi şi denşi poate apărea disconfort (senzaţie de sufocare, de gură „cleioasă" sau un gust/miros neplăcut, datorat resturilor alimentare reţinute printre pili). Histopatologic se constată o importantă hiperkeratoză a papilelor filiforme.

Din punct de vedere etiopatogenic s-au discutat: iritaţia cronică produsă de tabagism, igiena dentară deficitară sau excesivă – prin acţiunea de contact a anumitor substanţe chimice din produsele destinate igienei bucale (mai ales agenţii oxidanţi) –, medicamente (mai ales antibiotice sau medicamente supte pe limbă), candidoza sau alţi factori infecţioşi (Candida albicans este frecvent prezentă ca şi alte ciuperci sau microbi, dar se admite de regulă că nu este vorba de un rol etiologic ci doar de colonizarea secundară a leziunilor), diabetul sau alte boli metabolice, afecţiuni sistemice progresive ş.a.

Diagnosticul se pune pe aspectul clinic caracteristic. Tratamentul trebuie să vizeze în primul rând înlăturarea eventualilor factori determinanţi. Simptomatic se poate recurge la periajul limbii cu o perie moale, folosind eventual soluţii keratolitice (uree 40% în soluţie apoasă). Au mai fost recomandate: acidul tricloracetic 33%, podofilina în alcool-acetonă, vitamina A acidă (tretinoin 0,05%) şi, în cazuri de excepţie, chiuretarea blândă.

Alte afecţiuni linguale

Macroglosii. Termenul defineşte o semnificativă mărire de volum a limbii faţă de cavitatea bucală. Se disting mai multe tipuri de macroglosii:

– *congenitale*; acestea pot fi *constituţionale (ereditare) izolate* sau pot apărea *în cadrul unor sindroame genetice* (sdr. Down), ori pot fi datorate unor *malformaţii vasculare strict localizate* (hemangioame sau limfangioame linguale) sau *asociate cu malformaţii de dezvoltare ale altor structuri* (în angiomatoze).

– *dobândite*, care, la rândul lor, pot fi *tranzitorii* (în angioedemul Quincke sau angioedemul ereditar) sau *persistente* (în hipotiroidie, în sindromul Melkersson-Rosenthal, sarcoidoză, amiloidoză primară, sifilis terţiar, lepră, diferite tumori benigne sau maligne).

Leucoplazia orală păroasă. Are etiologie virală, fiind determinată de virusul Epstein-Barr (asociat eventual cu papilomavirusuri). Apare pe feţele laterale ale

Scanned with OKEN Scanner

limbii (rareori pe fața ventrală), la pacienți imunodeprimați, în mod particular la cei infectați cu HIV (vezi capitolul despre SIDA).

Amigdalele linguale heterotopice. Se manifestă prin prezența unor mici proeminențe hemisferice, de culoare roz-pală, situate la baza limbii, latero-dorsal, simetric. Asimptomatice în general, acestea pot deveni mai eritematoase, proeminente și dureroase (uni- sau bilateral) în procesele reactive ale țesutului limfoid de la baza limbii (întrucât, așa cum arată numele, nu sunt altceva decât o varietate de dezvoltare congenitală, făcând parte din inelul limfatic al lui Waldeyer). Manifestările inflamatorii acute ale amigdalelor linguale necesită uneori tratament cu antibiotice.

Glosodinia. Termenul de „glosodinie", în sensul său etimologic, nu face decât să denumească un *simptom* (de durere linguală), așa cum termenul de „glosopirozis" denumește senzația de arsură la nivelul limbii (acesta este și sensul în care cei doi termeni au fost utilizați până acum în acest capitol). *Glosodinia ca boală* are un sens cu totul particular: este vorba de o senzație de durere sau arsură la nivelul unei anumite zone a limbii (sau a întregii suprafețe a acesteia), neînsoțită de modificări obiective și care nu poate fi atribuită nici unei afecțiuni generale sau locale (din cele prezentate anterior). Boala numită glosodinie (sau *stomatodinie*, întrucât durerea se poate localiza uneori și la buze, gingii sau în alte zone ale cavității bucale) este așadar o *manifestare subiectivă sine materia*, fiind considerată la ora actuală o reacție psihosomatică sau psihopatică, motiv pentru care ni se pare că sinonimul propus, de „*parestezie orală psihogenă*" este binevenit.

Afecțiunea este frecventă (constituind, după unele statistici, peste 1/4 din patologia cavității bucale) și apare preponderent la femei în perioada periclimacterică, ceea ce explică faptul că majoritatea cazurilor sunt asociate unei depresii de involuție. Boala poate apărea, mai rar, pe fundalul unor stări nevrotice obsesivo-fobice (cancerofobia), isterice, sau chiar a unor psihoze majore.

Glosodinia se poate manifesta cu acuze subiective variate, de la jenă dureroasă și senzații gustative ciudate la înțepături, arsură („gura ia foc") sau durere de intensități diferite (intermitentă sau permanentă), însoțită eventual de sialoree sau, dimpotrivă, de „gură uscată". Împrejurările debutului (traume psihice, stări conflictuale), caracterul și orarul durerii – în mod obișnuit cu accentuare seara (la culcare) sau în perioadele de relaxare pasivă (statică) și dispariție (sau ameliorare) în timpul meselor sau în momente de activitate intensă – poate orienta asupra diagnosticului. Pacienții sunt de regulă extrem de preocupați de senzațiile subiective pe care le resimt (pe care le studiază atent și le descriu cu lux de amănunte), solicită cu insistență consulturi medicale și investigații diverse, experimentează tratamente multiple; ineficacitatea cvasiconstantă a acestora nu face decât să le amplifice îngrijorarea tenace – chiar dacă nu întotdeauna mărturisită – că simptomele lor reflectă existența unor boli grave. Medicul însuși nu trebuie să excludă această alternativă decât după o anamneză atentă și examene clinice și paraclinice conștiincioase, normalitatea acestora făcând parte din criteriile de diagnostic (diagnosticul de glosodinie este, în mare parte, un diagnostic de excludere). După excluderea cauzelor sistemice (avitaminoze, sideropenia, afecțiuni hematologice, digestive, neurologice, diabet, uremie, gută) și a celor locale organice (candidoze, lichen plan, limba plicaturată, scrotală etc.) de glosodinie sau glosopirozis, va fi examinată posibilitatea intervenției unor cauze mai rare (alergii de contact, inclusiv

Scanned with OKEN Scanner

la proteze sau alimente, iritații mecanice prin tartru dentar sau mestecarea de gumă, bimetalismul – în cazul prezenței de plombe și/sau proteze – etc). Nu este indicată biopsia: aspectul clinic fiind normal, examenul histopatologic nu poate aduce date în plus; mai mult decât atât, ea poate accentua neliniștea pacientului iar cicatricea rezultată poate fi ea însăși dureroasă.

Tratamentul glosodiniei este dificil. Discuția deschisă cu bolnavul (căruia trebuie să i se explice convingător caracterul benign, nonorganic, al afecțiunii), psihoterapia susținută și, la nevoie (pacienți cu psihopatii majore, la care pot apare tentative de suicid), asigurarea colaborării cu un psihiatru reprezintă principii de bază ale îngrijirii unei glosodinii. Se pot recomanda sedative, antidepresive (doxepin, amitriptilină etc.) și, eventual, soluții anestezice locale; câștigarea încrederii pacientului este esențială pentru succesul psihoterapiei, de aceasta depinzând în final reducerea dozelor și a duratei tratamentului psihotrop. Metodele mai vechi, precum electrocoagularea superficială punctiformă sau infiltrațiile locale cu xilină și/sau corticosteroizi, trebuie indicate cu parcimonie, doar în cazuri bine motivate, întrucât utilizarea lor poate întreține impresia bolnavului că suferă de o boală gravă (cancer), care îi este ascunsă.

Nu putem încheia prezentarea afecțiunilor proprii ale mucoasei bucale fără a aminti **teoria „infecției de focar" cu punct de plecare dentar**. Suspectată de-a lungul timpului, că ar interveni în numeroase afecțiuni sistemice, această teorie își menține la ora actuală importanța mai ales în legătură cu unele boli cardio-vasculare, în special cu endocardita bacteriană subacută. Dovezile de necontestat privind apariția acesteia după anumite manevre chirurgicale la nivelul cavității bucale (inclusiv extracții dentare) impun o conduită profilactică la toți bolnavii cu afecțiuni valvulare, proteze valvulare sau cu malformații congenitale cardiace ori ale vaselor mari. În toate aceste cazuri, înainte de efectuarea manevrei chirurgicale, se recomandă tratament antibiotic sistemic (individualizat), asociat cu măsuri de dezinfecție locală pentru asanarea focarelor de infecție din zonă.

BOLILE CU TRANSMITERE SEXUALĂ

1. INTRODUCERE

Sub denumirea generică de „boli cu transmitere sexuală" (BTS), denumire care a înlocuit-o pe cea veche de „boli venerice", sunt cuprinse toate bolile contagioase a căror transmitere se realizează preponderent prin contact sexual. Clasic se diferențiază o categorie de boli cu transmitere sexuală „majore" (care include sifilisul, gonoreea, șancrul moale, limfogranulomatoza veneriană și granulomul inghinal) și o alta, de boli cu transmitere sexuală „minore" (incluzând, pe lângă uretritele negonococice, care vor fi descrise sumar în acest capitol, unele afecțiuni despre care deja s-a amintit în alte capitole, cum ar fi: herpesul genital, vegetațiile veneriene, scabia,

Scanned with OKEN Scanner

pediculoza genitală ş.a.). Din punct de vedere al frecvenţei, se admite că bolile cu transmitere sexuală minore reprezintă 75% din totalul bolilor cu transmitere sexuală.

De la începutul deceniului trecut sfera bolilor cu transmitere sexuală s-a lărgit prin includerea infecţiei cu HIV, care a provocat o epidemie de proporţii fără precedent, constituindu-se într-un adevărat flagel al lumii moderne prin morbiditatea şi mortalitatea sa extrem de ridicate. Faptul că bolile cu transmitere sexuală afectează anual sute de milioane de oameni impune un efort concentrat din partea întregului corp medical pentru prevenirea şi combaterea lor, efort la care trebuie să contribuie medicii de toate specialităţile, inclusiv medicii stomatologi.

2. SIFILISUL

Sifilisul este cea mai cunoscută dintre bolile cu transmitere sexuală deşi nu este şi cea mai frecventă (gonoreea are o incidenţă de 10 ori mai mare).

Cu toate că unele date indică existenţa sifilisului cu 3 000 de ani înaintea erei noastre, agentul etiologic (*Treponema pallidum*) a fost evidenţiat pentru prima dată în 1905. Deşi modul de transmitere este bine cunoscut şi de 50–70 de ani beneficiem de mijloace terapeutice eficiente (1910/1921 – preparate arsenicale/bismut; 1943 – penicilina), morbiditatea prin sifilis se menţine ridicată în întreaga lume iar în ţara noastră se remarcă în prezent o îngrijorătoare creştere a morbidităţii. Printre cele mai importante cauze ale acestei creşteri se numără: modificările comportamentului sexual (cu raporturi sexuale întâmplătoare, multiple, cu persoane necunoscute sau de scurt timp cunoscute), scăderea vârstei începerii vieţii sexuale şi creşterea longevităţii sexuale, creşterea prostituţiei (în condiţii de clandestinitate), educaţia sexuală insuficientă sau abaterea ocazională de la aplicarea mijloacelor individuale de protecţie antivenerianã (favorizată de consumul de băuturi alcoolice) şi neglijarea de către personalul medical a unor măsuri de depistare activă. Referitor la acest ultim aspect semnalăm cele mai frecvente greşeli observate în ultimii ani: neefectuarea testelor serologice pentru sifilis în toate situaţiile prevăzute de legislaţia în vigoare (trebuie să reamintim faptul că *VDRL/RBW fac parte dintre examenele de laborator obligatorii la toţi pacienţii spitalizaţi, la toate femeile gravide şi la nou-născuţi*), tratarea sifilisului la cabinetele medicale private sau de către cadre medicale cu pregătire medie (caz în care ancheta epidemiologică este de regulă incompletă sau lipseşte cu desăvârşire), eliberarea unor buletine de analiză serologică formale în anumite situaţii în care legea prevede efectuarea obligatorie a testelor de screening (angajări, admiteri la examene, căsătorii etc.).

Etiopatogenie

Treponema pallidum este un microorganism de formă cilindrică (lungimea = 5–20 mm), spiralat, care la microscopul electronic apare format dintr-o membrană externă, o membrană internă, citoplasmă şi nucleu.

Membrana internă, formată din macromolecule de mureină, asigură rezistenţa faţă de diferenţa de presiune osmotică dintre interiorul *Treponemei* şi mediul extern. Ea se desface în cursul procesului de multiplicare a *Treponemei* şi se resintetizează apoi sub acţiunea unei transpeptidaze, enzimă fixată de nucleul beta-lactamic al

Scanned with OKEN Scanner

penicilinei, ceea ce explică efectul terapeutic al acestui antibiotic (membrana internă nu-şi mai exercită funcţia şi, datorită diferenţei mari de presiune osmotică, *Treponema* se dezintegrează). Acest fapt, alături de cunoaşterea duratei ciclului vital al *Treponemei pallidum* (33 de ore), explică marea majoritate a aspectelor legate de tratamentul sifilisului.

Între membrana internă şi cea externă se găseşte aparatul locomotor, format din două fascicule fibrilare care se inseră fiecare cu un capăt pe una din extremităţile *Treponemei* (celălalt capăt este liber) şi se întind pe toată lungimea acesteia, ceea ce explică mobilitatea germenului (mişcări de înşurubare, de rotaţie, de flexie, de pendulare).

Treponema pallidum este un parazit tisular cu rezistenţă scăzută în afara organismului, distrus rapid prin uscăciune (în secreţiile de pe lame rezistă până la uscare: aproximativ 45 de minute), ca şi de săpun, alcool sau alte dezinfectante. Din considerentele de mai sus *transmiterea infecţiei* se realizează aproape întotdeauna direct, de la o persoană la alta, de obicei prin contact sexual; minusculele soluţii de continuitate – prezente de regulă la nivelul mucoaselor (genital, anal, bucal) – reprezintă în mod obişnuit atât sursa cât şi poarta de intrare. Transmiterea nevenerianã, deşi posibilă teoretic, este extrem de rară, putând avea caracter profesional (la medicii stomatologi, ginecologi etc. sau la persoanele din laborator care lucrează fără mănuşi de protecţie, venind în contact cu leziuni sifilitice recente, erozive, sau cu sânge) – caz în care leziunea primară ar trebui să fie situată la nivelul mâinilor (degete).

Rezistenţa scăzută a *Treponemei pallidum* în afara organismului face ca rolul contagiunii indirecte (prin obiecte contaminate) să fie practic nesemnificativ. În sângele conservat la 4°C, *Treponema pallidum* rezistă doar 3 zile (riscul de transmitere prin transfuzii este scăzut).

Cu toate că, teoretic, orice organism neinfectat expus este susceptibil de a dezvolta boala, practic s-a constatat că 40% din contacţii sexuali ai bolnavilor cu sifilis contagios nu contractează infecţia; acest fapt pare a fi datorat integrităţii cutaneo-mucoase (rolul de barieră) şi nu unei adevărate imunităţi naturale. O invazie treponemică masivă, ca şi starea de imunodepresie, cresc riscul de infecţie. Contagiozitatea nu este egală în toate stadiile bolii: mare în formele recente, ea scade foarte mult în formele tardive de sifilis.

Infectarea cu *Treponema pallidum* duce la activarea sistemelor imune celulare şi umorale. Variaţia în timp a stării de reactivitate imună (jocul imunităţii şi alergiei) determină polimorfismul bolii şi evoluţia sa cronică stadială, comparată – extrem de plastic – de Fournier cu „o dramă cu acte şi antracte". Reamintim pe scurt momentele acestei „drame" în cazurile în care ea se prezintă în forma sa completă.

După contactul infectant urmează o perioadă de incubaţie de aproximativ 21 de zile, în care treponemele se multiplică în capilarele tisulare şi determină un răspuns inflamator materializat clinic, sub forma **sifilisului primar.** Acesta se manifestă prin apariţia, la locul de inoculare, a unui sifilom primar (numit şi şancru primar, şancru de inoculare sau şancru dur) la care se adaugă, după o săptămână, adenopatia primară (regională), mărturie a depăşirii porţii de intrare. Atât sifilomul cât şi adenopatia sunt nedureroase.

Scanned with OKEN Scanner

Datorită dezvoltării imunității specifice (evidențiată prin pozitivarea reacțiilor serologice) sifilisul primar se încheie prin resorbția spontană a sifilomului (după 4–6 săptămâni de la apariție) și instalarea unei prime perioade de latență clinică.

Sifilisul secundar începe odată cu pătrunderea masivă a treponemelor (multiplicate în stațiile limfatice) în torentul circulator (septicemia treponemică), fapt care se petrece la aproximativ 9 săptămâni de la contactul infectant (deci la aproximativ 6 săptămâni după apariția sifilomului primar). Leziunile cutaneo-mucoase care apar în perioada secundară, numite „sifilide", sunt multiple, diseminate, neînsoțite de manifestări subiective (nepruriginoase și nedureroase) și se resorb spontan (ca urmare a creșterii imunității) fără a lăsa cicatrice. În perioada secundară apare o adenopatie generalizată, cunoscută sub denumirea de micropoliadenopatie (ganglioni mai mici decât cei sateliți sifilomului, dar mai mari decât ganglionii normali nepalpabili în mod obișnuit). Multiplicarea *Treponemei pallidum* în ganglioni, splină și sistemul nervos și variațiile de intensitate ale imunității (imunitate „ondulantă") explică evoluția intermitentă, cu posibilitatea apariției altor 2–3 valuri eruptive (sifilide „de recidivă") și a noi perioade de latență. Dacă leziunile apărute la începutul perioadei secundare sunt numeroase și se distribuie în mod simetric, erupțiile de recidivă sunt formate, pe măsură ce timpul trece, din elemente tot mai puțin numeroase și având o tendință tot mai accentuată la grupare și la pierderea simetriei. Recidivele devin tot mai rare (datorită dezvoltării unei imunități celulare tot mai puternice), pentru ca, după 2–3 ani, să dispară cu totul. Urmează o nouă perioadă de latență, a cărei durată poate varia de la 3 la 20 de ani.

Sifilisul terțiar (manifestat clinic prin sifilide tuberculoase și gome) se caracterizează prin leziuni puțin numeroase și conținând un număr mic de treponeme, dar profunde și distructive. Aceste caractere se explică prin imunitatea intensă dar „cu găuri" (termen care sugerează persistența unor teritorii vulnerabile) și prin starea de hipersensibilitate (alergie) marcată. Tendința la simetrie observată în sifilisul secundar, este complet pierdută în faza terțiară. Leziunile cutanate sunt, dimpotrivă, localizate în una sau câteva zone topografice, și tind să se grupeze (circinat, arciform, serpiginos). Manifestările subiective sunt, și în perioada terțiară, absente, evoluția leziunilor este prelungită iar vindecarea se produce cu cicatrice de aspect caracteristic (atrofice, neretractile, depigmentate central și hiperpigmentate periferic).

Clasificarea formelor de sifilis

În clasificarea formelor de sifilis se impune în primul rând diferențierea între sifilisul dobândit (de regulă prin contact sexual) și sifilisul congenital (transmis intrauterin, de la mamă la făt).

Vechea clasificare a sifilisului dobândit în sifilis primar, secundar și terțiar, folosită de 60 de ani, își menține și astăzi utilitatea didactică, facilitând înțelegerea patogeniei și a principalelor aspecte clinico-evolutive. Această clasificare prezintă însă unele inconveniente: secvența cronologică prezentată nu este respectată în

Scanned with OKEN Scanner

toate cazurile, există sifilis „decapitat" (fără sifilom primar), cazuri în care trecerea de la sifilisul primar la cel secundar sau de la acesta la sifilisul terțiar este aproape imperceptibilă (se vorbește de sifilis primo-secundar sau secundo-terțiar) sau cazuri de sifilis latent (fără manifestări clinice).

Clasificarea actuală, recomandată de O.M.S. este cea care împarte sifilisul dobândit în *sifilis recent*, cu potențial infecțios mare, cuprinzând toate manifestările bolii apărute în primii doi ani de la infecție (sifilis primar, sifilis secundar, sifilis latent recent) și *sifilis tardiv*, cu potențial infecțios scăzut, reunind manifestările apărute după primii doi ani de la infecție (sifilis terțiar, parenchimatos, sifilis latent tardiv).

Manifestări clinice

Manifestările de sifilis primar

Sifilomul primar tipic este o eroziune rotund-ovalară, cu contur regulat, cu diametrul de 0,5–1,5 cm, cu suprafața curată, netedă, de culoare roșie-musculară, cu un luciu caracteristic, cu baza indurată, nedureros. De obicei sifilomul este unic și se localizează în regiunea genitală.

Adenopatia sifilitică primară este obligatorie (însoțește șancrul „ca umbra pe om"), regională (localizată în zona de drenaj limfatic a șancrului), de regulă unilaterală, poliganglionară (formată dintr-un ganglion mai mare și câțiva mai mici, aspect comparat clasic cu „cloșca cu pui"), formată din ganglioni duri (scleroși), mobili, neinflamatori (cu tegumentele de acoperire de aspect normal), nedureroși și care nu abcedează niciodată.

În practica medicală se întâlnesc numeroase cazuri de sifiloame atipice, în care se observă modificări ale unora sau altora dintre caracterele tipice descrise mai sus. Atipiile pot privi:

– dimensiunea șancrului: există șancre pitice (sub 0,5 cm) sau gigante (peste 1,5 cm);

– morfologia leziunii: se descriu șancre profunde, ulceroase sau ulcero-crustoase, șancre difteroide (acoperite cu pseudo-membrane cenușii-gălbui), necrotice sau gangrenoase, șancre papulo-erozive sau hipertrofice, șancre de aspect inflamator (complicate cu suprainfecții) etc.;

– numărul leziunilor: uneori apar sifiloame multiple, de aceeași vârstă sau de vârste diferite (dar apropiate, întrucât după dezvoltarea imunității specifice noile inoculări rămân negative sau duc la apariția altor tipuri de leziuni);

– durata perioadei de incubație: perioada medie de incubație, de 3 săptămâni, poate fi scurtată (până la 7–10 zile) în cazul contaminării cu un număr mare de *Treponeme* virulente sau al prezenței unor leziuni erozive preexistente în zona de contact (cum ar fi cele determinate de un herpes simplex, o balanită erozivă, un traumatism etc.), caz în care vorbim de un „sifilom precoce" sau poate fi prelungită (până la 2–3 luni) în cazul unor tratamente cu antibiotice – „sifilom tardiv". Întrucât aceste ultime situații sunt tot mai numeroase în prezent și pot duce la un sifilis „decapitat", se recomandă ca supravegherea serologică a suspecților să se prelungească pe o perioadă de 3 luni;

Scanned with OKEN Scanner

– localizarea: deşi marea majoritate a sifiloamelor sunt genitale, în ultimul timp se remarcă tendinţa de creştere a cazurilor de sifiloame extragenitale (de la 7 la 15%), ca urmare a variaţiilor în practica sexuală. Sifiloamele extragenitale se localizează cel mai frecvent la nivelul extremităţii cefalice, în special pe mucoase dar şi pe tegumente. Relativ frecvent apar şi sifiloamele extragenitale anale şi perianale. Rareori apar sifiloame cu alte localizări: mamelonare (după localizările la extremitatea cefalică acestea sunt cele mai frecvente localizări extragenitale la femeie), suprapubiene sau pubiene (aşa numitul „şancru de prezervativ" este situat la baza penisului, la limita zonei protejate de prezervativ), digitale ş.a. Teoretic orice localizare este posibilă. Este lesne de înţeles că anumite localizări, în funcţie de structura muco-cutanată interesată, conferă leziunii şi aspecte morfologice deosebite.

Sifilomul primar la nivelul extremităţii cefalice. Cel mai frecvent şancru apare pe buze, mai ales la buza inferioară. Dacă este situat pe versantul intern (mucos) al buzei el îmbracă aspecte erozive, difteroide sau ulceroase, iar dacă este localizat pe semimucoasă (cu sau fără extindere la tegument) este ades crustos (ulcero-crustos) şi mai rar (ulcero-)hipertrofic (caz în care se pune problema diferenţierii de un carcinom spinocelular).

Sifilomul lingual interesează mai ales faţa dorsală a 1/3 anterioare a limbii şi poate fi eroziv/ulceros, fisurar sau papulo-hipertrofic.

Localizările pe una din amigdale, pe gingie sau la nivelul palatului dur sunt mai rare şi mai greu de diagnosticat clinic. *Sifilomul amigdalian* poate îmbrăca o formă erozivă (eroziune amigdaliană unilaterală, roşie, bine delimitată) sau ulceroasă, uneori însoţită de hipertrofie amigdaliană, disfagie şi modificarea stării generale (în acest caz riscul confundării cu o angină banală este considerabil). Uneori pot apărea forme gangrenoase (prin suprainfecţii microbiene). *Sifiloamele gingivale* (situate mai ales în dreptul incisivilor şi caninilor, cu aspect de ulceraţii semilunare şi sângerânde) şi cele de la nivelul *palatului dur* sunt ades dureroase. Pe tegumentele extremităţii cefalice sifiloamele interesează mai ales bărbia şi obrajii, dar se pot localiza şi în regiunea narinară, palpebrală, pe ceafă, ureche sau scalp. Cele mai frecvente forme de prezentare sunt cele erozive sau ulcero-crustoase.

Diagnosticul de sifilom extragenital situat pe extremitatea cefalică, deşi este mai dificil (având în vedere că este vorba de un sifilom cu localizare, morfologie şi uneori cu manifestări subiective atipice), este deosebit de important pentru limitarea extinderii maladiei. Prezenţa adenopatiei cu caractere specifice la nivelul regiunii occipito-cervicale, submandibulare sau suprahioidiene uşurează diagnosticul, dar acesta trebuie confirmat prin evidenţierea *Treponemei pallidum* în leziuni sau/şi prin pozitivarea testelor serologice.

Sifilisul primar evoluează în decurs de câteva săptămâni către vindecare spontană, cu sau mai ales fără cicatrice. În momentul apariţiei leziunilor secundare sifilomul poate fi prezent, în regresie, epitelizat, sau poate lipsi clinic şi anamnestic (sifilisul „decapitat").

Scanned with OKEN Scanner

Manifestările de sifilis secundar

Sifilidele pot îmbrăca mai multe forme, în funcție de aspectul macroscopic al leziunilor cutaneo-mucoase și de evoluție.

Sifilidele cutanate cele mai des întâlnite sunt sifilidele maculoase (rozeola) și cele papuloase (papulo-scuamoase).

Rozeola este erupția cea mai precoce și mai frecventă din perioada secundară a sifilisului. Ea constă, într-un exantem simetric format din pete eritematoase rotund-ovalare, de 3–10 mm, cu margini estompate, de regulă neconfluente. Culoarea leziunilor este de obicei roz, asemănată clasic cu floarea de piersic. Practic există însă mari variații de intensitate și nuanță, de la erupții discrete, deseori ignorate de pacientul însuși și care pot trece neobservate chiar la un examen medical superficial și până la erupții profuze, intens colorate, uneori chiar discret reliefate. Sediul de elecție al rozeolei este la nivelul flancurilor, dar în unele cazuri erupția poate fi generalizată, interesând trunchiul, membrele (în special zonele de flexie) și chiar (rar) fața și gâtul. În general însă, fața și gâtul sunt cruțate. Uneori rozeola se remite lăsând leziuni postinflamatorii pigmentare (sifilide pigmentare). Leziunile descrise clasic pe laturile gâtului sub numele de „colier al Venerei" sunt considerate a fi tot tulburări de pigmentare secundare unei rozeole cu această localizare; pare a fi vorba în acest caz de o hipopigmentare postlezională și o hiperpigmentare perilezională (leucomelanodermie sifilitică).

Diagnosticul diferențial al rozeolei trebuie să aibă în vedere bolile eruptive febrile: scarlatina, rujeola (cu febră, catar oculo-nazal, semn Köplik), rubeola (cu adenopatie cervicală, interesarea feței, plasmocitoză), febra tifoidă (localizarea erupției pe flancuri, manifestări digestive, splenomegalie), mononucleoza infecțioasă (inflamație faringiană, adenopatie, splenomegalie și posibilă serologie cardiolipinică pozitivă, ceea ce crește dificultatea diagnosticului diferențial).

Rozeola mai trebuie diferențiată de erupțiile rozeoliforme medicamentoase, care nu cruță de obicei fața și gâtul, se dispun pe membre în special pe fețele de extensie, sunt pruriginoase și evoluează cu tendință spre descuamare. Unele eczematide sau pitiriazisul rozat pot pune probleme de diagnostic diferențial cu rozeola; în aceste cazuri petele eritematoase sunt acoperite de scuame iar pruritul este ades prezent.

Sifilidele papuloase apar de obicei mai târziu decât rozeola dar pot să apară și precoce, intricându-se cu sifilidele maculoase.

Sifilidele papuloase tipice sunt papule hemisferice, de 3–10 mm diametru, ferme, cu suprafața netedă, de culoare roz, roșiatică sau arămie. Uneori ele sunt acoperite de scuame (sifilide papulo-scuamoase), care se pot desprinde în regiunea centrală, papulele rămânând înconjurate de un guleraș scuamos periferic circular (guleraşul lui Biett), fără valoare diagnostică deosebită. Papulele pot fi localizate oriunde pe tegumente, luând aspecte morfologice particulare, în funcție de sediu. Localizarea palmo-plantară, de exemplu, se prezintă sub forma unor leziuni rotunde, infiltrate, de culoare roșie-arămie, cu suprafața scuamoasă sau cheratozică sau cu guleraş Biett la periferie; ele nu au aspect proeminent, dată fiind grosimea epidermului în această regiune.

Scanned with OKEN Scanner

„Coroana Venerei" din descrierea clasică a bolii, constă în localizarea sifilidelor papuloase în regiunile temporo-frontale, în apropierea liziere de implantare a firelor de păr.

Diagnosticul diferențial în cazul sifilidelor papulo-scuamoase tipice trebuie făcut cu unele forme de lichen plan acut, cu psoriazisul în picătură, cu unele forme de pitiriazis rozat (cel cu leziuni reliefate) și chiar cu unele forme de limfom (cu leziuni mici papulo-nodulare).

De la caz la caz pot apărea forme atipice extrem de diverse de sifilide papuloase:

– sifilide lichenoide (cu nuanță mai violacee și cu suprafața lucioasă);

– sifilide psoriaziforme (cu scuame mai abundente, de culoare albă);

– sifilide seboreice (apar sub formă de plăci infiltrate acoperite de scuamo-cruste gălbui, grăsoase, dispuse pe față – șanțul naso-genian, regiunea mentonieră, liziera pielii păroase –, presternal sau în alte zone de seboree și care pot simula o eczemă seboreică);

– sifilide papulo-erozive (zemuinde, ades cu tendința de a deveni hipertrofice sau vegetante, apar în regiunile flexurale, supuse macerării), putând îmbrăca aspecte ragadiforme la nivel perianal, în șanțul nazo-labial sau la comisura buzelor (asemănătoare clinic cu leziunile de intertrigo streptococic), aspecte erozivo-ulcero-crustoase pe scalp (simulând un impetigo) etc.;

– sifilide papulo-hipertrofice (papule mari, hemisferice sau aplatizate, izolate sau confluate, cu suprafața netedă, ades zemuindă sau având un luciu slăninos, interesând mai ales regiunea perigenitală și perianală, numite și condiloma lata și care pot fi confundate cu vegetațiile veneriene);

– sifilidele papuloase foliculare (situate mai frecvent pe trunchi și antebrațe), sifilidele papulo-pustuloase (situate ades pe față și greu de diferențiat de acneea vulgară atunci când apar pe teren seboreic), sifilidele variceliforme, varioliforme sau sifilidele ulceroase (interesând trunchiul sau membrele și putând simula ectimele) apar de regulă mai târziu în cursul perioadei secundare.

Din simpla enumerare a varietăților de sifilide cutanate reiese clar capacitatea redutabilă a leziunilor secundare de a mima alte diverse dermatoze, dificultățile diagnosticului diferențial clinic și importanța testelor serologice specifice pentru precizarea diagnosticului.

Sifilidele mucoaselor (bucale, faringiene, laringiene, conjunctivale, nazale, genitale, anale) numite și „plăci mucoase", pot coexista sau nu cu diverse tipuri de sifilide cutanate. Formele clinice ale leziunilor secundare mucoase sunt numeroase și corespund diverselor tipuri de sifilide cutanate, de care se deosebesc însă datorită structurii regiunii și condițiilor particulare de umiditate; ca urmare, sifilidele mucoaselor nu sunt, de regulă, proeminente, sunt frecvent erodate sau ulcerate și, bineînțeles, nu dezvoltă cruste. Ele sunt, în general, foarte contagioase. Vom trece în revistă principalele tipuri de sifilide ale mucoaselor (eritematoase, erozive, papulo-erozive, papulo-hipertrofice, ulceroase), insistând mai mult pe manifestările de la nivelul mucoasei bucale.

Sifilidele eritematoase apar cel mai frecvent pe mucoasa palatului, a vălului palatin, a pilierilor și amigdalelor, sub forma unor pete de culoare roșu-închis,

Scanned with OKEN Scanner

rotunde, bine delimitate. Ele pot conflua, realizând un aspect asemănător cu al unei angine banale (ultima are însă evoluție mai zgomotoasă, cu febră, disfagie, eritem mai viu și remisiune mai rapidă). Unii autori atrag atenția asupra posibilei afectări amigdaliene ca reacție limfadenoidă similară adenopatiei (cu amigdale eritematoase, edematiate, de consistență fermă, fără febră).

Sifilidele erozive pot fi observate mai ales pe limbă, mucoasa obrajilor, a buzelor sau pe amigdale și se prezintă clinic sub formă de eroziuni rotund-ovalare, cu diametrul sub 1 cm, cu contur regulat, neindurate. Culoarea poate fi roșie-vie, dar frecvent suprafața devine opalescentă sau difteroidă.

Sifilidele papulo-erozive (plăcile mucoase propriu-zise) pot avea orice localizare mucoasă, dimensiuni variate (de la 2–3 mm la peste 1 cm) și pot conflua. Apărute inițial ca plăci eritematoase, leziunile devin rapid mai inflamatorii, edematoase, ușor infiltrate, iar suprafața lor se erodează. Culoarea este roșie, opalină sau alb-cenușie (datorită unui exsudat aderent).

Pe fața dorsală a limbii plăcile mucoase îmbracă ades un aspect particular, realizând o glosită depapilantă în plăci multiple, așa-numita glosită sifilitică „în plăci netede" sau „în livadă cosită", cu plăci rotunde sau ovalare bine delimitate, roșii, depapilate, netede, fără a prezenta însă practic o eroziune a suprafeței. Leziunile sunt frecvent confluate, uneori întinse pe suprafețe mari. Nu există manifestări subiective. Deși nu sunt patognomonice pentru sifilis (a se vedea și capitolul despre afecțiunile proprii ale mucoasei bucale), prezența acestui tip de leziuni linguale poate sugera sifilisul, mai ales dacă plăcile sunt ușor infiltrate sau dacă au un halou leucoplazic.

În zonele supuse frecării și macerării sifilidele pot deveni mai proeminente: sifilide papulo-hipertrofice. Acestea se localizează de elecție pe mucoasa genito-anală, dar pot apărea și pe limbă sau la comisurile buzelor.

Sifilidele ulceroase sunt mai rare, apar în stadii mai tardive ale bolii și, de regulă, nu sunt foarte profunde. Pot avea formă rotund-ovalară (de obicei în localizarea amigdaliană; uneori în localizarea pe limbă), dar pot fi și liniare – sifilide ragadiforme sau fisurare (localizate la comisura buzelor, uneori pe limbă).

Sifilidele cavității bucale se asociază relativ frecvent cu prezența unor leziuni laringiene, obiectivate printr-un timbru răguşit al vocii. În fața unei laringite (și/sau a unei faringite) prelungite trebuie să ne punem problema unui posibil sifilis, mai ales că aceasta poate constitui o manifestare precoce de secundarism.

Diagnosticul diferențial al sifilidelor mucoasei bucale va avea în vedere, de la caz la caz, aftele (halou carminat, durere), herpesul simplex (leziuni cu contur policiclic, manifestări subiective), eritemul polimorf (debut acut, eroziuni mai intens inflamatorii, cu mici resturi flictenulare la periferie, dureroase), pemfigusul bucal (eroziuni sângerânde, acoperite de epitelii decolate, cenușii-gălbui, flotante), leziunile traumatice, alte stomatite, lichenul plan, leucoplazia ș.a.

Pe mucoasa genitală sifilidele îmbracă aspecte similare celor de pe mucoasa bucală, mai frecvent fiind erozive sau papulo-erozive, uneori hipertrofice, fisurare sau ulceroase.

În perioada secundară a sifilisului poate apărea alopecie necicatriceală, reversibilă, fie în plăci multiple (așa-numita „alopecie în luminișuri"), fie difuză,

Scanned with OKEN Scanner

uneori localizată la nivelul extremității externe a sprâncenelor, așa zisul semn al omnibuzului (autobuzului la noi); testele serologice pentru sifilis sunt așadar indicate în orice alopecie necicatriceală apărută brusc și fără o cauză aparentă.

Adenopatia secundară are caracter de poliadenopatie, cu interesarea mai multor grupe ganglionare (cervicale, axilare, epitrohleene, inghinale). Ganglionii afectați sunt mici, duri, mobili, neinflamatori, nedureroși (micropoliadenopatie).

La aproximativ 1/4 din bolnavii cu sifilis secundar apar *manifestări generale,* de obicei discrete: paloare, astenie, ușoară ascensiune febrilă, mialgii, nevralgii, poliartralgii. La unii pacienți sunt prezente dureri osoase (de regulă nocturne, interesând mai frecvent femurul, tibia, humerusul, clavicula etc. și datorate periostitei specifice) și/sau cefalee (occipitală și hemicraniană), de asemenea cu intensificare nocturnă, semnalând o probabilă meningită sifilitică precoce). La aproape jumătate din pacienții cu sifilis secundar apar modificări ale lichidului cefalorahidian dar, în marea majoritate a cazurilor, acestea nu au consecințe pe plan clinic și nu se corelează cu dezvoltarea ulterioară a unui sifilis nervos.

În cursul sifilisului secundar pot fi afectate diverse *organe interne.* Cele mai frecvente sunt manifestările oculare, constând în irită. Mai apar nefrite, hepatite (asociate eventual cu splenomegalie), reacții meningeale și meningite ș.a.

Sub denumirea de *sifilis malign precoce* este desemnată o formă rară dar severă de sifilis secundar, caracterizată clinic prin erupție cutanată papulo-pustuloasă ce devine rapid ulcero-crustoasă (scuamo-crustele care acoperă ulcerațiile sunt groase, uscate, aderente, încastrate în piele, de culoare cenușie-negricioasă, formate din discuri crustoase suprapuse ce realizează reliefuri concentrice, asemănătoare celor de pe scoici și sunt numite cruste ostracee sau rupioide) cu elemente eruptive multiple (dar de regulă puțin numeroase), leziuni mucoase ulcerative acoperite de pseudomembrane (care se pot solda cu distrucții la nivelul palatului moale, luetei sau mucoasei genitale), manifestări generale (astenie, febră, sindrom meningeal) și posibilă evoluție letală (în absența tratamentului). Această formă de boală poate fi precedată sau nu de sifilom primar și poate fi urmată de apariția precoce a manifestărilor de terțiarism. În contrast cu gravitatea tabloului clinic, serologia poate fi negativă, iar adenopatia lipsește. Sifilisul malign precoce este rezultatul infecției treponemice asupra unui organism cu imunitate deficitară, fapt pentru care pledează apariția sa la pacienții debilitați sau la cei infectați cu HIV.

Manifestările de sifilis terțiar

Leziunile de sifilis terțiar cutanat au devenit foarte rare în urma introducerii pe scară largă a tratamentului cu antibiotice. Ele se pot prezenta sub două forme anatomo-clinice: sifilide tuberculoase (denumite astfel datorită aspectului histologic de infiltrat limfoplasmocitar, tuberculoid, situat perivascular, în dermul profund) și gome sifilitice (al căror substrat histologic îl constituie un infiltrat perivascular profund, hipodermic, cu tendință la necroză centrală și ulcerare).

Sifilidele tuberculoase apar ca papulo-noduli fermi, de 3–5 mm, de culoare roșie-arămie, grupați în plăci sau placarde care se extind excentric (realizând configurații inelare, arciforme sau serpiginoase) și evoluează către atrofie cicatriceală centrală, trecând sau nu printr-o fază de ulcerație. O caracteristică a bolii o constituie

Scanned with OKEN Scanner

faptul că tuberculii de recidivă nu apar în cicatrice ci la periferia leziunilor inițiale. Localizările mai frecvente sunt la nivelul extremității cefalice (față, scalp), a toracelui posterior și a membrelor.

Diagnosticul diferențial trebuie făcut cu leziunile din lupusul tuberculos (evoluție mai lentă, tuberculi de recidivă în cicatrice), lepră (tulburări de sensibilitate), sarcoidoză, limfoame.

Goma sifilitică este de obicei solitară și poate interesa teoretic orice teritoriu cutanat, localizările mai frecvente fiind la nivelul extremității cefalice (față, scalp) și a membrelor inferioare (gambă). Ea trece, într-o perioadă de 3–4 luni, prin cele patru stadii evolutive caracteristice gomelor. Stadiul de ulcerație este atins după câteva săptămâni sau luni de evoluție; ulcerația are marginile tăiate drept, de consistență fermă-elastică și fundul, de regulă, curat. Vindecarea se produce tot în câteva săptămâni sau luni, cu cicatrice în general netede, regulate.

Diagnosticul diferențial depinde de faza evolutivă. El vizează în special diferențierea de gomă tuberculoasă (evoluție mai torpidă, localizare preferențială latero-cervicală, ulcerație cu margini moi, neregulate și fund murdar, vindecare cu cicatrice retractile, inestetice), unele hipodermite nodulare (eritemul indurat Bazin), micozele profunde, limfoame, furuncule.

Leziunile terțiare mucoase se localizează mai ales la nivelul cavității bucale, uneori la mucoasa nazală și septul nazal sau la mucoasa genitală.

Pe buze (în special pe buza superioară) pot apărea sifilide tuberculoase (grupate sau realizând placarde infiltrative difuze) și, mai rar, gome difuze (infiltrat ce poate interesa toată buza, pe alocuri nodular sau ulceros), cu posibilitatea realizării unui aspect de macrocheilită.

Diagnosticul diferențial se face cu un șancru primar hipertrofic, cu un lupus tuberculos proeminent, cu macrocheilitele granulomatoase.

Pe limbă apar în special gome profunde. Ele sunt de regulă unice, situate pe fața dorsală sau pe marginile limbii și se manifestă frecvent, de la început, sub formă de ulcerație, fără ca faza de cruditate-ramoliție să fie sensibilă. Ulcerul gomos sifilitic lingual are formă ovalară sau policiclică, marginile și fundul de consistență ferm-elastică (expresie a infiltrației gomoase pe care se dezvoltă ulcerația) și se poate asocia (caracteristic) cu modificări leucoplaziforme. Leziunea este nedureroasă și neînsoțită de adenopatie. Evoluția este cronică, vindecarea producându-se lent, prin apariția unei cicatrice deprimate dure, cu marginile elevate.

Diagnosticul diferențial include alte forme de sifilis: sifilomul primar ulceros lingual (cu adenopatie considerabilă, neinflamatorie) și sifilidele ulceroase linguale (multiple, cu baza neindurată, ades însoțite de leziuni secundare cutanate și cu teste serologice intens pozitive); ambele forme menționate au evoluție mai acută, cu resorbție spontană relativ rapidă și sunt bogate în treponeme. *Ulcerul tuberculos lingual* are margini neregulate, consistență moale, este de obicei mai superficial, ades foarte dureros, fără tendință de cicatrizare spontană și apare pe fondul unei tuberculoze viscerale grave. *Carcinomul spinocelular lingual* poate pune probleme dificile de diagnostic diferențial cu ulcerul gomos sifilitic, cu atât mai mult cu cât ambele asociază ades leziuni leucoplaziforme. Întrucât este bine cunoscută capacitatea de dezvoltare a unui spinaliom pe leziunile mucoase de sifilis terțiar, în practică este recomandabil, pe de o parte, să se suspecteze un sifilis în orice carcinom

Scanned with OKEN Scanner

lingual şi, pe de altă parte, să se practice biopsia (repetată, la nevoie) în orice leziune ulceroasă linguală la un vechi sifilitic, atunci când există cele mai mici indicii clinice de transformare.

Uneori leziunile terţiare linguale pot fi superficiale, apărând ca papulo-noduli mici, grupaţi sau confluaţi, câteodată ulceraţi, care distrug papilele linguale, şi duc la apariţia de plăci atrofo-cicatriceale de diferite dimensiuni, cu mucoasa depapilată, perfect netedă, albicioasă. În final suprafaţa limbii prezintă arii neregulate sclero-atrofo-cicatriceale, care devin în timp leucoplaziforme şi pot degenera malign.

La nivelul limbii pot apărea şi leziuni difuze (aşa-numitele „glosite terţiare"), care pot îmbrăca aspecte clinice diverse:

– Glosita ulceroasă se prezintă fie sub forma unor fisuri neregulate de aspect banal, situate pe marginile limbii (care sugerează sifilisul mai ales în cazul în care sunt mărginite de o bordură leucoplazică), fie sub formă de ulceraţii circinate cu chenar leucoplazic.

– Glosita scleroasă (a se vedea şi capitolul „Dermatoze specifice ale cavităţii bucale") se localizează pe faţa dorsală a limbii şi se poate prezenta sub două forme: superficială (interesând doar mucoasa şi submucoasa) şi profundă (interesând şi musculatura limbii).

Glosita scleroasă superficială, considerată în trecut ca o manifestare apărută exclusiv în sifilisul terţiar, poate fi întâlnită şi în alte boli (mai ales în lichenul plan lingual).

Glosita scleroasă profundă afectează mai ales jumătatea sau cele 2/3 anterioare ale limbii. Limba este, în prima etapă, mărită de volum (macroglosie), apoi devine infiltrată, indurată în ansamblu, cu suprafaţa dorsală mamelonată, brăzdată de şanţuri neregulate. Mucoasa supraiacentă este depapilată, de culoare roşie-închisă în unele zone şi tapetată de arii leucoplazice în altele. Deşi glosita sifilitică profundă scleroasă nu dă naştere, prin ea însăşi, la ulceraţii, acestea pot apărea, în fazele mai înaintate, ca urmare a traumatismelor, a unor tulburări trofice etc. În funcţie de caracterele clinice ale fiecărui caz, se discută diagnosticul diferenţial al glositei profunde cu alte macroglosii, cu limba plicaturată, leucoplazia, carcinomul limgual.

– Glosita sclero-gomoasă combină caracterele clinice ale gomelor cu cele ale unei glosite scleroase profunde. Substratul patogenic îl reprezintă benzile de scleroză care apar la periferia gomelor şi le separă unele de altele. Practic aspectul este de limbă scleroasă boselată, cu mucoasa leucoplazică şi cu una sau mai multe ulceraţii gomoase.

Leziunile terţiare linguale pot îmbrăca şi aspect de leucoplazie difuză.

Pe vălul palatin, la baza luetei, pot să apară gome (unice) care, prin ulcerare, duc la perforaţii rotunde însoţite de disfonie şi refluarea lichidelor pe nas. Leziunile gomoase pot interesa şi oasele (palatul dur), rezultând perforaţii (comunicare) între nas şi cavitatea bucală, cu tulburări severe de fonaţie şi deglutiţie.

Pe amigdale se pot localiza (rar) gome, ducând rapid la ulceraţie şi distrugerea amigdalei (unilaterală), eventual şi a luetei şi a regiunilor învecinate ale palatului moale, intrând în discuţie mai ales diagnosticul diferenţial cu o tumoră malignă (carcinom invaziv terebrant, limfom).

Sifilisul terţiar poate determina leziuni la nivelul oricărui organ sau se poate manifesta numai prin leziuni viscerale. Vom enumera numai cele mai importante manifestări extracutanate.

Scanned with OKEN Scanner

– *Oasele.* Sunt interesate relativ frecvent, fie prin îngroşare şi încurbare (osteoperiostita plastică, substrat al apariţiei tibiei „în iatagan" şi a „tâmplelor olimpiene"), fie prin procese gomoase (osteoperiostită şi osteomielită gomoasă). Gomele osoase afectează cu predilecţie oasele lungi dar interesează frecvent şi oasele late, mai ales oasele craniului (ale nasului, ale bolţii craniene, maxilarele), putându-se deschide la suprafaţa pielii sau mucoaselor. La nivelul nasului, în funcţie de sediul gomei, se produc diverse deformări: nasul „în şa" (prin distrugerea oaselor proprii nazale în porţiunea lor superioară, rădăcina nasului se înfundă iar vârful se ridică, astfel încât orificiile nazale privesc înainte), nasul „în picior de ceaun" (distrugerea completă a oaselor proprii face ca întreaga piramidă nazală să se prăbuşească, numai lobul nasului rămânând reliefat), nasul „în cioc de papagal" (prin distrugerea septului cartilaginos, lobulul se turteşte, la aceasta adăugându-se deformarea sa ca urmare a retracţiei scleroase consecutive procesului distructiv) sau nasul „în lornetă" (distrugerea cartilajului în porţiunea învecinată oaselor şi scleroza retractilă determină invaginarea lobulului).

– *Inima, aorta şi alte vase secundare* (sifilis cardiovascular). Pot rezulta tulburări de conducere, anevrisme, insuficienţă aortică, angor.

– *Sistemul nervos* (Neurosifilisul). Cele mai grave manifestări sunt tabesul dorsal şi paralizia generală progresivă.

– *Ochiul.* În caz de neurosifilis poate apărea pierderea reflexului fotomotor pupilar (semnul Argyll-Robertson), asociată de regulă cu anizocorie, sau atrofia de nerv optic. Mai poate apare keratită, corioretinită, uveită.

Manifestările de sifilis congenital

Creşterea numărului cazurilor de sifilis congenital reprezintă unul din cele mai îngrijorătoare fenomene legate de epidemia actuală de sifilis din ţara noastră şi are drept cauză directă neglijarea controlului serologic (obligatoriu) la gravide. Faptul este cu atât mai grav cu cât această formă severă de sifilis poate fi evitată prin tratamentul corect al mamei în timpul sarcinii.

Prin analogie cu clasificarea sifilisului dobândit, sifilisul congenital poate fi împărţit (arbitrar) în: sifilis congenital precoce (ale cărui manifestări sunt evidente de la naştere sau apar în primii doi ani de viaţă) şi sifilisul congenital tardiv (care se manifestă după al doilea an de viaţă, oricând în primele două decade); sifilisul congenital tardiv este mult mai frecvent decât cel precoce, reprezentând aproximativ 70% din totalul cazurilor de sifilis congenital. Apariţia uneia sau alteia din cele două forme de sifilis congenital depinde în primul rând de vechimea infecţiei la mamă. În cele ce urmează ne vom referi mai cu seamă la manifestările de sifilis congenital care prezintă un interes deosebit pentru medicul stomatolog.

Sifilisul congenital precoce. Manifestările cutanate sunt în general analoage celor din perioada secundară a sifilisului dobândit. Ca manifestări particulare trebuie menţionate:

– Pemfigusul palmo-plantar. Apare chiar de la naştere sau după câteva zile şi constă în dezvoltarea pe palme şi plante a numeroase bule cu conţinut seros sau sero-sanguinolent care, în evoluţie, duc la un aspect „opărit" al regiunilor respective.

Scanned with OKEN Scanner

– Sifilidele infiltrative. Apar în primele 2–3 luni de viață și constau în plăci infiltrative difuze localizate de elecție la nivelul regiunii periorale sau perianale; tegumentul afectat este eritemato-edematos, lucios, indurat și, datorită lipsei de elasticitate, mișcările produc fisuri adânci, radiare. Către vârsta de 6 luni leziunile se vindecă cu cicatrice profunde radiare, care constituie stigmate definitive ale sifilisului congenital.

La nivelul mucoaselor, manifestarea principală a sifilisului congenital precoce este:

– Coriza (rinita) sifilitică. Aceasta apare în primele zile sau săptămâni de viață, sub forma unei secreții nazale purulente sau sero-sanguinolente rebele. Inițial mucoasa nazală este congestionată, apoi mucozitățile se usucă formând cruste ce astupă orificiile nazale, iar la nivelul aripilor nasului apare eritem infiltrat și fisuri. Respirația devine dificilă, mai ales în timpul suptului, împiedicând alimentația normală. În lipsa tratamentului pot apărea leziuni erozivo-ulcerative ale cornetelor și septului nazal, periostită, distrugerea cartilajului și oaselor, perforații ale boltei palatine. Coriza se poate asocia cu o laringită, manifestată clinic prin disfonie. Diagnosticul diferențial al corizei specifice se face cu o coriză banală (care răspunde bine la tratamentul antiseptic local) sau cu coriza difterică (rară în zilele noastre și asociată de regulă cu angină).

Manifestări relativ frecvente apar la nivelul sistemului osteoarticular: craniotabesul (evident din primele luni de viață, constând în oase craniene – frontal , occipital sau parietale – moi și suturi craniene mai deschise), pseudoparalizia Parot (de fapt o epifizoliză ulnară, dureroasă la mișcare, care conduce la imobilizare – inerție – antalgică a membrului superior – pseudoparalizie –, apărută de la naștere sau din prima lună de viață), modificări radiologice diverse.

Alte manifestări mai semnificative sunt splenomegalia, hepatomegalia și limfadenopatia.

Pe lângă aceste manifestări cu mare valoare diagnostică, pot apărea și manifestări mai puțin caracteristice dar care, coroborate sau apărute într-un anumit context epidemiologic, pot sugera un sifilis congenital: placentă cu greutate mare și nou-născut cu greutate mică la naștere, aspect îmbătrânit al feței, anorexie, vărsături ș.a.

Sifilisul congenital tardiv. Se poate manifesta cu leziuni cutaneo-mucoase active de tip terțiar:

– sifilide (ulcero-)tuberculoase. Localizate de elecție la față și membrele inferioare, sunt grupate (în placarde întinse, inelar, în cercuri concentrice, circinat sau serpiginos) și au tendință distructivă mai accentuată decât cele din sifilisul dobândit (mai ales pe nas, buze și mucoase), putând conduce la adevărate mutilații).

– gome. Pot avea orice localizare dar sunt mult mai frecvente la extremitatea cefalică (nas, buze, palat) și pe gambe.

Manifestările gomoase nazale și buco-faringiene debutează insidios, cu coriză (asemănătoare celei din sifilisul congenital precoce) și pot determina în timp deformații nazale extrem de caracteristice (nasul „în șa" ș.a.) și ulcerații gomoase tipice la nivelul vălului palatin, cu perforarea palatului dur, ca în sifilisul terțiar.

Scanned with OKEN Scanner

Mai pot apărea manifestări active osoase (mai cunoscută este osteoperiostita hipertrofică, interesând de elecție tibia și conducând la mărirea de volum și încurbarea acesteia: tibie „în iatagan"), articulare, oculare, auditive, testiculare, nervoase.

Diagnosticul de sifilis congenital este pus uneori în lipsa leziunilor active (care pot fi atât de discrete încât pot trece neobservate), pe baza prezenței unor sechele (cunoscute mai ales sub numele de „stigmate") rezultate după vindecarea unor leziuni active (cutaneo-mucoase, osoase, oculare, auditive) produse de infectarea prenatală cu *Treponema pallidum*.

Cele mai importante stigmate sunt: bose frontale proeminente cu fruntea olimpiană (peste 85%), nasul „în șa" (peste 70%), maxilare scurte (peste 80%) și prognatism relativ al mandibulei, care apare mai mare în acest context, boltă palatină ogivală (peste 75%); cicatrice radiare periorificiale (7%), apărute în urma vindecării sifilidelor infiltrative peribucale și perianale, tibia „în iatagan" (4%), hidrartroza cronică (genunchi), anomalii oculare (keratită interstițială care poate duce la cecitate), auditive (surditate) și dentare (dinții Hutchinson). Triada constituită din dinții Hutchinson, keratită și surditate a fost descrisă de Hutchinson (1858) și îi poartă numele; unul, două sau toate cele trei semne ale triadei se întâlnesc la aproape 100% din bolnavii cu sifilis congenital tardiv.

Nici semnele triadei, luate individual, nici celelalte stigmate enumerate nu au însă aceeași valoare diagnostică. În funcție de frecvența cu care apar și de gradul lor de specificitate, stigmatele de sifilis congenital au fost împărțite în stigmate certe, stigmate probabile și stigmate discutabile. Ca stigmate certe sunt admise: triada Hutchinson, cicatricele radiare periorificiale și nasul „în șa". Printre stigmatele probabile se numără: tibia „în iatagan" și bosele frontale proeminente (ambele putând fi însă generate și de alte cauze, de exemplu rahitismul), în timp ce printre stigmatele discutabile este încadrată bolta palatină ogivală ș.a.

Anomaliile dentare se datorează leziunilor active produse de infecția sifilitică virulentă la nivelul papilei dentare (edem și proliferare a endoteliului arterioral și infiltrat limfoplasmocitar perivascular) în perioada de formare a dinților. Tulburarea odontogenezei se traduce clinic prin distrofii dentare diverse (modificări de structură și rezistență, de formă, mărime etc.), al căror mod de formare nu este încă pe deplin clarificat.

Sunt interesați de regulă dinții definitivi, întrucât foliculii dentari ai primei dentiții apar în primul trimestru de viață embrionară, perioadă în care se consideră că eventuala infecție a mamei nu se transmite la copil (datorită particularităților structurale ale placentei). În schimb, virulența infecției congenitale este maximă în perioada imediat următoare infectării (ca și în cazul sifilisului dobândit), de obicei în cele 3 luni premergătoare nașterii și în primele 3 luni de viață extrauterină, perioadă în care se realizează dentificarea primilor molari (luna a 6-a de viață intrauterină), a incisivilor (prima lună după naștere) și a caninilor (la 3–4 luni după naștere). Aceasta explică: a) de ce distrofiile dentare din sifilisul congenital interesează de regulă incisivii, caninii și/sau primii molari (ceilalți dinți permanenți se dentifică mai târziu, când virulența infecției este deja mai atenuată) și b) de ce modificările dinților sunt simetrice, dinții omologi prezentând modificări similare, dar diferite de cele ale altor dinți afectați (în momentul în care infecția afectează papilele dentare, dentificarea se află în faze identice la dinții pereche dar diferite de la un grup de dinți la altul).

Scanned with OKEN Scanner

Deoarece sifilisul congenital interesează a doua dentiție, este evident că anomaliile dentare sunt apanajul sifilisului congenital tardiv (ele manifestându-se după vârsta de 6 ani, când începe schimbarea dentiției). Remarcarea acestui tip de distrofii dentare la vârsta de școlar mic trebuie să determine medicul să inițieze un examen clinic minuțios (pentru depistarea altor eventuale semne de sifilis) și investigațiile serologice necesare confirmării diagosticului de sifilis. Importanța semiologică a acestor distrofii dentare reiese din cunoașterea faptului că sifilisul este cauza infecțioasă cea mai frecventă a lezării papilei dentare în perioada dentificării dinților definitivi. Diagnosticul și tratamentul precoce pot preveni apariția altor manifestări ale bolii.

Modificările clinice cu cea mai mare semnificație diagnostică sunt cele de la nivelul incisivilor centrali superiori, cunoscute sub numele de „dinți Hutchinson" (observați la 63% din bolnavii cu sifilis congenital). Aceștia se caracterizează prin lărgirea diametrului antero-posterior, ceea ce le conferă o formă bombată (în „butoi"), asemănătoare cu a caninilor; văzuți din față, dinții Hutchinson apar mai lați la bază și se îngustează către marginea liberă (invers față de aspectul normal). Marginea tăietoare este ascuțită, dreaptă (în formă de șurubelniță) sau poate prezenta crestături (scobitură semilunară sau dinte „în ferăstrău"). În plus, incisivii mediani sunt ades neregulat implantați, separați de un interval mai mare, prezintă devieri de înclinație (axul lung al celor doi incisivi centrali este frecvent convergent în jos, către marginea liberă) iar suprafața poate prezenta eroziuni coronariene (de fapt defecte de depunere a dentinei), punctiforme, lineare, circulare sau scalariforme. Către vârsta adultă, datorită rezistenței scăzute, suprafața triturantă se tocește, devenind plată.

Modificări caracteristice pot să apară (în 64% din cazurile de sifilis congenital) la nivelul primilor molari: molarii în formă de dudă sau dintele „în platou" al lui Moon. Valoarea diagnostică maximă o are modificarea primilor molari inferiori, care apar la 6 ani, eventual concomitent cu incisivii centrali superiori. Molarul apare ca fiind brăzdat de un șanț circular, care îi dă aparența a doi dinți suprapuși. Suprafața triturantă, în loc să prezinte eminențele rotunde, regulate, normale, are un număr de mai multe eminențe conice mai mici, ascuțite, așezate pe corpul dintelui; puțin rezistente, acestea se tocesc repede și dintele apare în formă de turn, cu porțiunea cuspidiană „în platou".

Mai pot apărea canini răsuciți în axul propriu, incisivi laterali superiori mici sau absenți (eventual se asociază lipsa incisivilor inferiori), microdonție totală sau parțială dar și macrodonție, diverse neregularități de implantare, dinți cu formă conică, de tricorn sau bifizi, carii precoce (caria neagră orizontală de la coletul incisivilor este apreciată ca fiind mai sugestivă).

Considerăm că cea mai bună descriere a modificărilor dentare din sifilis este aceea a profesorului Conu Aurel, pe care, cu riscul de a ne repeta ne permitem să o reproducem din „Cursul de Dermato-Venerologie" al Domniei sale.

"Distrofiile parțiale. Dintre acestea cele mai importante sunt distrofiile dentare, care interesează dinții din a doua dentiție; ele exprimă tulburări în odontogeneză datorită leziunilor ce au loc la nivelul papilei dentare.

Scanned with OKEN Scanner

Se ştie că sifilisul congenital este cel mai virulent, în primele 3 luni ale vieţii intrauterine şi în cele 3–4 luni după naştere, perioadă în care o parte dintre dinţii definitivi încep să-şi fabrice dentina, şi anume primul molar în luna a 6-a a vieţii intrauterine, incisivii în prima lună după naştere, caninii la 3–4 luni după naştere. Ordinea cronologică a dentificării ne permite să înţelegem de ce aceste grupuri de dinţi, în plină dezvoltare, sunt cei mai afectaţi de infecţia sifilitică. Din contră, alţi dinţi care se osifică mai târziu, adică atunci când sifilisul şi-a atenuat acţiunea sa nocivă, sunt mai rar atinşi de boală.

Procesul de dentificare începe totdeauna la vârful papilei dentare către bază. Dacă papila dentară suferă o tulburare în acest timp, atunci şi dentificarea se va face în mod defectuos în această perioadă. Cu cât tulburarea va fi mai timpurie, cu atât stigmatul se va înscrie mai aproape de vârful dintelui şi, invers, dacă aceasta va fi mai târzie, repercusiunile se vor resimţi la bază. Distrofiile dentare sunt deci rezultatul tulburărilor în dentificare, tulburări care au la bază leziuni ale papilei dentare produse de sifilis, în epoca sa cea mai virulentă, epocă ce coincide cu începutul dentificării primului molar, caninilor şi incisivilor. Aceasta va duce mai târziu la apariţia distrofiilor dentare, reprezentate printr-o serie de anomalii privind structura, forma, volumul şi rezistenţa acestor categorii de dinţi.

Anomalii structurale. Acestea sunt reprezentate prin eroziunile dentare, care constituie tipul cel mai frapant al distrofiilor dentare sifilitice. Termenul de eroziune este impropriu, deoarece nu este vorba de o pierdere de dentină, în anumite teritorii, ci de lipsa depunerii ei, ca urmare a leziunilor la nivelul papilei dentare. Eroziunile dentare cuprind:

a) Eroziuni coronariene, interesând coroana dentară. Ele pot fi punctiforme sau cupuliforme liniare sau difuze, interesând întreaga coroană:

– eroziunile punctiforme se prezintă ca nişte depresiuni, hemisferice, de coloraţie cenuşie sau neagră, situate orizontal pe incisivi, canini, primul molar;

– eroziunile liniare, interesează mai des incisivii şi iau forma unor şanţuri liniare, situate simetric, la aceeaşi înălţime;

– eroziunile în suprafaţă: suprafaţa dinţilor este rugoasă, inegală, cu ridicături şi depresiuni.

b) Eroziuni cuspidiene, care afectează partea tăioasă a dinţilor. La nivelul primului molar, acesta are corpul normal, însă suprafaţa tăietoare în loc să prezinte acele eminenţe mamilare rotunde, arată 3–4 conuri ascuţite, puse pe corpul dintelui. După un timp, aceste proeminenţe se tocesc, realizând dintele în platou. Pe canini, atrofia cuspidiană are aspectul unui con răsucit (dinte în şurubelniţă). Pe incisivi, mai ales pe cei mediani superiori, atrofia cuspidiană poate lua următoarele aspecte: dinte în ferăstrău, dinte laminat, dinte cu scobitură semilunară – dinţii Hutchinson.

Dinţii Hutchinson, care prezintă o semnificaţie deosebită pentru sifilisul congenital tardiv, au următoarele caractere: a) sediul pe incisivii mediani superiori; b) oblicitatea convergentă a axelor lor; c) stenoza marginii libere. Dinţii Hutchinson împreună cu keratita parenchimatoasă şi surditatea constituie triada Hutchinson, revelatoare pentru sifilis congenital.

Anomalii de volum. Datorită tulburărilor în procesele de dentificare se poate întâlni microdonţie, nanism sau gigantism dentar, interesând îndeosebi incisivii mediani superiori.

Scanned with OKEN Scanner

Anomalii de formă. Acestea sunt caracterizate prin devieri de la tipul obişnuit, incisivii semănând cu caninii, apoi dinţi răsuciţi, dinţi triangulari, dinţi în formă de corn, tricorn.

Vulnerabilitatea dentară. Din cauză că dinţii sunt prost acoperiţi de dentină, ei se alterează uşor şi prezintă carii precoce, cea mai semnificativă fiind caria neagră, cu sediul la coletul dintelui, situată orizontal şi care se observă, de obicei, pe incisivii superiori.

Argumentele ce s-au adus în favoarea naturii sifilitice a alteraţiilor dentare sunt: leziunile vasculare pe arteriolele papilei dentare, caracterizate prin endoperivascularită şi infiltrat specific; prezenţa treponemelor la nivelul acestor leziuni.

Care este valoarea semiologică a alteraţiilor dentare?

Considerate din punct de vedere al faptului că infecţia sifilitică este aceea care influenţează cel mai frecvent papila dentară, în momentul calcificării dintelui, se poate spune că alteraţiile dentare au o semnificaţie deosebită, fără a fi însă patognomonice. Este de reţinut că şi alte infecţii şi tulburări grave ale mamei, în a doua jumătate a sarcinii, ar putea da distrofii. De asemenea, tulburările gastrointestinale sau de altă natură la sugarul mic, influenţează calcificarea. De aceea, în faţa unor distrofii dentare se impune pe lângă o anamneză riguroasă, un examen clinic atent, coroborat cu reacţiile serologice la copil şi părinţi, utilizând metodele cele mai moderne"

Diagnosticul de laborator al sifilisului

Suspiciunea de sifilis, generată de contextul clinic şi/sau epidemiologic, trebuie confirmată prin evidenţierea agentului etiologic în leziuni sau prin examene serologice.

Metoda uzuală de punere în evidenţă a *Treponemei pallidum* este ultramicroscopia, care constă în examinarea serozităţii proaspăt obţinută (de la nivelul unei leziuni cutaneo-mucoase) la microscopul în câmp întunecat, cu iluminare laterală. În acest mod se pot vizualiza treponemele vii, sub forma unor spire filamentoase argintii, strălucitoare, cu mişcări caracteristice. Rapidă, simplă şi ieftină, ultramicroscopia reclamă însă experienţă din partea utilizatorului, fiind necesară diferenţierea *Treponemei pallidum* de alte spirochete saprofite (prezente mai ales la nivelul cavităţii bucale!). Alte metode de evidenţiere a *Treponemei pallidum*, cum ar fi: metodele de colorare (de exemplu impregnaţia argentică), microscopia în contrast de fază, imunofluorescenţa indirectă în ţesuturi sau microscopia electronică, sunt folosite doar în cazuri speciale sau în scop de cercetare.

Metodele serologice pun în evidenţă diferitele tipuri de anticorpi care apar în organism în cursul infecţiei cu *Treponema pallidum*. Există două mari categorii de teste serologice:

– Teste netreponemice (RBW, VDRL), care detectează antigenul lipoidic (sau cardiolipinic, ubicuitar): sunt reunite sub numele de „serologie clasică". Aceste teste nu sunt foarte specifice, putând da relativ frecvent reacţii fals pozitive persistente (lupus eritematos şi alte colagenoze, artrită reumatoidă, la vârstnici, idiopatice) sau tranzitorii (mononucleoză infecţioasă, hepatită, gripă şi alte infecţii acute, în sarcină). Ieftine şi uşor de efectuat în laboratoare cu dotare minimă, testele

Scanned with OKEN Scanner

netreponemice sunt utilizate pe scară largă ca teste de screening. Ele se pozitivează la 7–10 zile după apariția sifilomului primar și se negativează la aproximativ 1 an după tratamentul corect. Pot fi efectuate și într-o variantă cantitativă, ceea ce permite urmărirea în dinamică a titrului de anticorpi (fapt util pentru aprecierea răspunsului la tratament).

– Teste treponemice (TPHA, FTA, ELISA), care pun în evidență un antigen specific treponemei, se pozitivează cu aproximativ o săptămână mai repede decât cele clasice și dau foarte rar reacții fals pozitive, motiv pentru care sunt numite și „teste de referință". Chiar după un tratament corect, ele se pot menține pozitive perioade foarte îndelungate de timp, uneori toată viața, motiv pentru care nu au valoare în aprecierea vindecării. Mai costisitoare și reclamând dotări de laborator specifice, unele teste treponemice pot permite diferențierea anticorpilor anti-treponemici de tip IgM de cei de tip IgG.

Pentru diagnosticul precis al sifilisului este utilă efectuarea ambelor tipuri de teste (în general, pentru depistare se folosesc inițial teste netreponemice, iar ulterior, pentru confirmare sau infirmare, teste treponemice).

Sifilisul latent

Toți bolnavii de sifilis evoluează cu faze de latență; există însă și cazuri în care boala evoluează numai cu serologie pozitivă, fără nici un fel de alte manifestări: sifilis latent. Acesta se împarte și el în sifilis latent recent și sifilis latent tardiv și se tratează ca și un sifilis florid, întrucât bolnavii sunt potențial contagioși (prin sânge), pot dezvolta în timp manifestări grave (terțiarism cutaneo-mucos, neurosifilis, sifilis cardiovascular), iar femeile pot transmite boala la urmași.

Diagnosticul pozitiv în diferite forme de sifilis

Suspiciunea de sifilis primar, având la bază datele epidemiologice și/sau aspectul clinic, poate fi confirmată prin ultramicroscopie și prin examenele serologice (cu mențiunea că sifilisul primar are o primă perioadă seronegativă, în care diagnosticul nu se poate preciza decât prin ultramicroscopie).

În perioada secundară a sifilisului, atât testele treponemice cât și cele netreponemice sunt intens pozitive. Ultramicroscopia este pozitivă în leziuni, dar această metodă este mult mai rar necesară în sifilisul secundar (având în vedere valoarea diagnostică a investigațiilor serologice). Este de reținut posibilitatea sifilisului de a evolua cu teste serologice negative sau discordante la pacienții infectați cu HIV.

În sifilisul terțiar (ca și în sifilisul congenital tardiv), diagnosticul clinic prezumtiv poate fi confirmat prin teste treponemice (cele netreponemice pot fi negative) dar microscopia în câmp întunecat este negativă. Examenul histopatologic poate contribui la susținerea diagnosticului; impregnația argentică a unei secțiuni histologice poate fi uneori pozitivă (evidențiind prezența unui număr mic de treponeme).

Scanned with OKEN Scanner

Tratamentul sifilisului

Sifilisul este o boală cu declarare şi tratament obligatoriu.

Medicamentul de elecţie este penicilina, care se administrează diferenţiat, în funcţie de forma de boală, conform unei scheme ce diferă mult de la o ţară la alta. Pentru ţara noastră, aceste scheme (cu caracter de obligativitate) fac obiectul unor ordine speciale ale Ministerului Sănătăţii, detaliate şi larg difuzate în serviciile de dermato-venerologie, motiv pentru care nu le vom reproduce aici. Ele conţin şi reglementări privind măsurile de evitare a accidentelor posibile. Acestea sunt destul de numeroase şi, unele, potenţial grave:

– diverse reacţii alergice (inclusiv şoc anafilactic), pentru prevenirea cărora se ţine cont de anamneză, de eventualul teren atopic şi de testele cutanate;

– reacţia Herxheimer, datorată distrugerii rapide şi masive de treponeme şi eliberării brutale în circulaţie a unei mari cantităţi de endotoxine treponemice, pentru a cărei prevenţie se prevede începerea tratamentului cu doze mici, treptat crescute, de penicilină. În general uşoară (manifestată prin febră, accentuarea manifestărilor cutanate, cefalee) şi semnalând eficienţa tratamentului, reacţia Herxheimer poate avea uneori consecinţe serioase, mai ales la nou-născuţi, în neurosifilis şi sifilisul cardio-vascular (prin reactivarea unor leziuni neurologice, respectiv aortice sau cardiace) şi la gravide.

Din aceste motive (ca şi pentru efectuarea sistematică a anchetei epidemiologice şi pentru asigurarea unei urmăriri sistematice, îndelungate, a pacienţilor), tratamentul sifilisului se face (cel puţin la început) în spital şi este de competenţa medicilor dermato-venerologi sau, în cazuri speciale, a unor echipe mixte, după caz (venerolog-neurolog/cardiolog/pediatru etc.).

GONOREEA

Gonoreea (sau blenoragia) este cea mai frecventă dintre bolile cu transmitere sexuală şi se manifestă de obicei prin uretrită acută la bărbat şi prin cervicită (ades asimptomatică) la femeie, dar poate afecta şi alte părţi ale aparatului urogenital (cu posibilă sterilitate secundară la ambele sexe), rectul, orofaringele şi ochiul, putând produce uneori (prin diseminare hematogenă) focare septice la distanţă.

Etiopatogenie

Agentul etiologic, *Neisseria gonorrheae,* este o bacterie gram negativă dispusă întotdeauna în diplo, extra- şi intracelular (dispunerea în grămezi intracelulare este un argument esenţial pentru diagnostic).

Transmiterea se realizează aproape exclusiv direct, prin contact sexual. Gonococul fiind foarte puţin rezistent în afara organismului, transmiterea nevenerian ă este rară, realizându-se mai ales de la adulţi la copii.

Incubaţia obişnuită este de 2–4 zile, putând ajunge însă (rar) şi la 10–20 de zile.

Scanned with OKEN Scanner

După contaminare, gonococul aderă la celulele unor epitelii: uretral, al glandelor parauretrale, colului uterin, rectului şi conjunctivei; epiteliul mucoasei bucale, ca şi epiteliul pluristratificat vaginal al femeii adulte, sunt de regulă rezistente la infecţia gonococică. Ajunşi în submucoasă, gonococii determină o reacţie inflamatorie puternic exsudativă. Cel mai frecvent boala se manifestă la bărbat, printr-o secreţie uretrală abundentă, ceea ce explică denumirea afecţiunii (în greaca veche, gono = sămânţă, rhoia = scurgere).

Manifestări clinice

La bărbat manifestarea iniţială este de obicei o uretrită acută care evoluează în două faze:

– uretrita anterioară caracterizată printr-o secreţie purulentă galben-verzuie, abundentă, însoţită de fenomene congestive la nivelul meatului şi senzaţie de usturime/durere la micţiune, care durează aproximativ 2–3 săptămâni.

– uretrita totală apare la 1/2 din cazurile de uretrită anterioară netratate şi reprezintă avansarea infecţiei către sfera urogenitală; secreţia genitală devine mai redusă (apărând în schimb senzaţie imperioasă de micţiune frecventă şi, uneori, hematurie terminală) şi infecţia se poate croniciza.

Uretrita cronică poate apărea şi prin regresia spontană a simptomelor de uretrită anterioară, cu apariţia ulterioară (după 4–6 săptămâni) a unei secreţii reduse, sesizabilă dimineaţa: picătura matinală.

Complicaţiile uretritei gonococice la sexul masculin pot fi:

1. – locale (după uretrită anterioară sau totală): balanită, fimoză sau parafimoză inflamatorie, inflamaţii ale diverselor glande sau a conductelor parauretrale ş.a.;

2. – loco-regionale (după uretrită totală): prostatita, infecţia veziculelor seminale, epididimita şi orhita (rară), toate cu risc serios de sterilitate secundară;

3. – generale (similare la bărbat şi la femeie, apărute în general ca urmare a bacteriemiei): artrita gonococică (cu posibilă anchiloză consecutivă), endocardita, septicemia, meningita sau perihepatita gonococică.

La femeie poarta de intrare pentru infecţia gonococică este de regulă orificiul uretral şi colul uterin.

Uretrita acută se manifestă prin disurie; presiunea asupra meatului uretral duce la apariţia unei mici picături de puroi. Netratată, boala devine subacută, apoi cronică şi în final asimptomatică (fără ca aceasta să semnifice o adevărată vindecare).

În caz de cervicită acută, colul uterin este edemaţiat şi prezintă o secreţie purulentă. Subiectiv poate apărea o senzaţie de presiune pelvină, dar aceasta dispare cu timpul, persistând doar o secreţie cervicală mucoidă. Femeile cu cervicită cronică asimptomatică reprezintă sursa principală de gonoree.

Rareori infecţia gonococică poate interesa glandele Bartholin, unilateral, fapt care se traduce clinic prin formarea unui nodul în grosimea labiei mari.

Complicaţiile loco-regionale la femeie pot consta în: endometrită, salpingită (care se poate solda cu sterilitate) şi chiar pelviperitonită (mai frecvent la fetiţe).

Gonoreea la fetiţe, produsă în general prin contaminare indirectă (prosoape, lenjerie de pat etc.), duce la apariţia unei uretro-vulvo-vaginite acute purulente, cu

Scanned with OKEN Scanner

fenomene inflamatorii importante şi însoţită de prurit sau senzaţie de arsură. Prin scărpinat se poate produce autoinoculare extragenitală, mai ales conjunctivală. Şi în acest caz manifestările clinice se pot atenua după un timp, apărând cronicizarea.

Gonoreea extragenitală

Gonococul se localizează rar extragenital, fie primitiv, fie secundar unei localizări urogenitale, fie prin diseminare hematogenă.

– *Rectita gonococică* apare ca primă localizare în urma rapoartelor sexuale anale, fiind mai frecventă şi îmbrăcând un tablou mai acut (tenesme, sângerare, secreţie purulentă) la homosexuali. La femei are de regulă manifestări discrete şi apare mai ales secundar unei localizări genitale.

– *Orofaringita gonococică* reprezintă localizarea primară consecutivă contactelor sexuale orogenitale. Uneori se manifestă cu disfagie, eritem, edem şi chiar cu depozite purulente sau eroziuni; deseori este însă asimptomatică. Poate apărea în asociere cu alte localizări (mai ales genitale) dar poate fi şi unica localizare a bolii. Diagnosticul este dificil; orientat de eventuala simptomatologie asociată şi de contextul epidemiologic, el trebuie confirmat prin examene de laborator (culturi cu diferenţiere bacteriologică exactă).

– *Oftalmogonoreea* apare ca primă (şi ades unică) localizare la nou-născuţi contaminaţi în timpul naşterii, de la mama cu gonoree uro-genitală. Manifestările clinice debutează în primele zile după naştere prin lăcrimare, conjunctivă cu secreţie iniţial mucoidă şi apoi franc purulentă, crustificare şi edem al pleoapelor. Boala se poate vindeca în câteva săptămâni dar, în aproximativ 1/4 din cazuri poate apărea keratită, cu ulceraţii şi chiar perforaţii corneene. Cicatricele sechelare pot compromite parţial sau total vederea, putându-se produce chiar panoftalmie cu pierderea globului ocular. Importantă cauză de cecitate până în urmă cu un secol, morbiditatea prin oftalmie gonococică s-a redus drastic după aplicarea profilaxiei sistematice (prin instilare de nitrat de argint 1%, la nou-născuţi şi, mai recent, prin controlul şi tratamentul gravidelor), dar înregistrează din nou o oarecare creştere în prezent, datorită neglijării acestui aspect. Tratamentul curativ se face cu antibiotice cu eficacitate demonstrată pe cale sistemică şi prin tratament local (antibiotic, dilatator pupilar) supravegheat de specialistul oftalmolog.

– *Conjunctivita gonococică* poate apărea (rar) secundar unei vulvo-vaginite gonococice la fetiţe sau la adult (prin autoinoculare sau ca localizare primitivă). În asemenea cazuri, manifestările şi evoluţia sunt asemănătoare cu cele de la nou-născut, dar debutul se realizează de obicei la un singur ochi.

– *Ectima gonococică.* Reprezintă interesarea primară a tegumentului (de obicei perigenital) şi este foarte rară. Organul cutanat poate fi interesat şi secundar, prin diseminare hematogenă, rezultând clinic abcese cutanate hipodermice unice sau multiple, cu tendinţă la fistulizare.

Diagnostic

Diagnosticul prezumtiv de uretrită gonococică este de obicei uşor de pus, pe baza anamnezei, a manifestărilor clinice şi a datelor epidemiologice. Pentru confirmarea şi diagnosticul diferenţial al uretritei gonococice (cu uretritele negonococice), dar mai ales pentru precizarea etiologiei în cervicite sau în localizările

Scanned with OKEN Scanner

extragenitale sunt necesare examene de laborator. Frotiul rezultat din secreția purulentă se colorează cu albastru de metilen sau/și Gram (se evidențiază astfel o importantă reacție leucocitară și gonococii dispuși în diplo, mai ales în citoplasma neutrofilelor). Imunofluorescența directă și culturile reprezintă metode valoroase dar laborioase și costisitoare, motiv pentru care sunt rar utilizate în practica medicală curentă (în mod special în localizările mai puțin obișnuite).

Tratament

Fără să insistăm asupra tratamentului gonoreei în general, vom menționa totuși câteva aspecte:

– eficiența unui număr mare de antibiotice (inclusiv penicilina), dar și capacitatea unanim recunoscută a gonococului de a dezvolta rezistență și existență de tulpini secretoare de penicilinază;

– posibilitatea realizării unui tratament eficient al formelor necomplicate prin administrarea anumitor antibiotice (din grupa cefalosporine, chinolone, aminoglicozide ș.a) în doză unică, ceea ce sporește complianța bolnavilor și scade riscul de răspândire al infecției;

– necesitatea luării în considerare a riscului crescut de infecții mixte (gonococ-trichomonas, gonococ-treponema pallidum sau gonococ-chlamydii, care trebuie tratate înainte, concomitent și respectiv după tratamentul gonoreei) și a existenței formelor asimptomatice (care justifică tratarea partenerului sexual, chiar aparent sănătos).

Întrucât în tratamentul gonoreei trebuie să se țină seama de toate aceste considerente, schemele de tratament sunt mai laxe, lăsând loc variațiilor determinate de: cunoașterea schimbărilor survenite în sensibilitatea la antibiotice a gonococilor în diferite zone geografice, experiența medicului și situația particulară (formă clinică, asocieri morbide, alți factori individuali) a fiecărui bolnav. Automedicația sau tratamentul efectuat la recomandarea unor persoane fără calificarea necesară (chiar dacă este vorba de persoane cu cunoștințe medicale, ca: farmaciști, asistenți medicali sau chiar medici de alte specialități) generează, pe de o parte, apariția de noi rezistențe la antibiotice și, pe de altă parte, lipsa de eficiență, prelungirea bolii, complicații, cazuri a- sau paucisimptomatice și, în ultimă instanță, menținerea unei morbidități ridicate.

În final precizăm că pentru tratamentul gonoreei orofaringiene este de preferat tratamentul cu penicilină G, tetraciclină sau mai bine, ceftriaxone; ampicilina amoxiciclina, spectinomicina nu sunt eficiente în această localizare.

URETRITE NEGONOCOCICE

În afară de sifilis și gonoree, o serie întreagă de agenți infecțioși transmiși prin contact sexual produc infecții urogenitale încadrate sub denumirea generică de „uretrite negonococice". Cele mai frecvente boli din această categorie sunt provocate de Chlamydii, Mycoplasme, Candida albicans, Trichomonas vaginalis și germeni banali.

Scanned with OKEN Scanner

Infecțiile cu chlamydii

Chlamydia trachomatis este responsabilă de aproximativ 50% din uretritele negonococice. Serotipurile de chlamydii transmisibile sexual sunt serotipurile de la D la K (care produc uretrite și conjunctivite) și serotipurile L_1, L_2, L_3 (care produc limfogranulomatoza benignă, boală ce va fi discutată separat).

Uretritele chlamydiene apar după o perioadă de incubație de 1–4 săptămâni. La sexul masculin se manifestă clinic fie sub formă de uretrită subacută (cu secreție clară și puțin abundentă), fie doar cu senzație subiectivă de „arsură" la nivelul meatului/uretrei, fie printr-o „picătură matinală". La sexul feminin apare fie o cervicită exteriorizată clinic prin leucoree, fie o cervicită depistată întâmplător, la examenul cu valve. Atât la bărbat cât și la femeie pot apărea cazuri asimptomatice și complicații în sfera genitală (epididimită, respectiv salpingită sau pelviperitonită), cu eventuală sterilitate secundară.

Sindromul Reiter, numit și „sindromul uretro-conjunctivo-articular" deoarece asociază ades o uretrită (cu secreție clară, redusă cantitativ) cu o conjunctivită (tranzitorie) și cu artrită (acută, mono- sau oligoarticulară, asimetrică, ce se poate solda cu sechele constând în limitarea mișcărilor), poate apărea ca o complicație a unei uretrite cu *Chlamydia trachomatis* la pacienți predispuși genetic (cu antigen HLA-B27).

Demonstrarea etiologiei chlamydiene a unei uretrite (prin culturi sau metode serologice) necesită dotări de laborator speciale, motiv pentru care, în practică, diagnosticul de uretrită cu chlamydii se face ades prin excluderea altor cauze de uretrită.

Tratamentul se face de regulă cu tetraciclină sau doxiciclină, mai rar cu eritromicină.

Infecțiile cu mycoplasme

Responsabile de 10–20% din uretritele negonococice, mycoplasmele produc manifestări clinice asemănătoare celor produse de chlamydii (deseori și mai discrete). Prognosticul și tratamentul sunt similare cu al uretritelor chlamydiene.

Infecțiile cu Candida albicans
(vezi și capitolul de micoze cutaneo-mucoase)

Candida albicans, saprofit al tubului digestiv și vaginului, capătă de regulă semnificație patogenică în anumite condiții fiziologice sau patologice favorizante, dintre care le reamintim aici doar pe cele mai importante: sarcina, diabetul zaharat, tratamentul cu antibiotice cu spectru larg sau cu corticosteroizi. Prin urmare, deși candidozele urogenitale sunt afecțiuni frecvente, nu este vorba decât uneori de transmiterea venerianã a agentului patogen, de obicei de la femeia bolnavă la partenerul de sex masculin.

Manifestările clinice la bărbat sunt ades discrete, constând în secreție uretrală puțin abundentă, clară sau tulbure, neînsoțită de manifestări subiective și/sau

Scanned with OKEN Scanner

balanopostită (micropapulo-veziculoasă sau eritemato-exsudativă acoperită de depozite alb-cremoase). La femeie apare o leucoree, ades abundentă, alb-lăptoasă/cremoasă, asociată cu o vulvovaginită eritematoasă cu depozite albicioase şi însoţită de prurit vulvar sau senzaţie de arsură. Poate apărea şi dispareunie sau disurie. Concomitent cu afectarea urogenitală pot fi prezente şi alte localizări: intertrigo, stomatită candidozică etc.

Infecţiile cu trichomonas

Trichomonas vaginalis (protozoar flagelat vizibil pe frotiul proaspăt necolorat) se transmite de regulă prin contact sexual dar se admite teoretic şi transmiterea prin obiecte contaminate.

La bărbat pot apărea uretrită (de regulă discretă, indoloră, cu secreţie minimă, seroasă), uneori balanopostită, dar infecţia poate fi şi asimptomatică.

La femeie manifestarea clinică obişnuită este o vulvovaginită cu secreţie spumoasă, cu eritem şi chiar eroziuni ale mucoasei; există şi forme asimptomatice sau manifestate doar prin prurit vulvar. Modificările de pH (alcalinitatea), menopauza şi excesul (sau administrarea) de hormoni estrogeni reprezintă factori favorizanţi.

Tratamentul se face cu metronidazol sau fasigyn pe cale generală şi metronidazol local.

Infecţiile cu germeni banali

Germenii banali gram-pozitivi (stafilococ, enterococ ş.a.) sau gram-negativi (bacili coliformi, proteus ş.a.) pot determina uretrite (la bărbat), vulvovaginite sau cervicite (la femeie), cu manifestări clinice diverse (de la forme acute, la forme discrete, subacute sau cronice). Sunt mai des consecinţa unei infecţii urinare ignorate decât a transmiterii veneriene. Tratamentul este ghidat de antibiogramă.

5. ŞANCRUL MOALE

Şancrul moale este o boală cu transmisie sexuală endemică în ţările lumii a treia din zonele (sub)tropicale dar rară în aria noastră geografică. Agentul etiologic este un streptobacil gram-negativ (Haemophilus Ducreyi).

Primele manifestări clinice apar după o incubaţie de maxim 7 zile şi constau în papule inflamatorii care se erodează rapid, dând naştere la una sau mai multe ulceraţii (posibil prin autoinoculare) bine delimitate, de 1–2 cm diametru, cu margini moi, neindurate, acoperite de un exsudat cenuşiu-gălbui, dureroase (mai ales la palpare). Sediul este de obicei, pe mucoasa genitală externă şi pe tegumentul perigenital dar pot să apară şi leziuni extragenitale: perianal, mamar, pe degete, la nivelul extremităţii cefalice (s-au descris localizări pe buze, nas, limbă, mucoasa palatină). Şancrul evoluează în general spre vindecare spontană. Aproape 1/2 din pacienţi dezvoltă (la 1–2 săptămâni după şancru) o adenopatie regională inflamatorie (de obicei unilaterală şi monoganglionară) care evoluează frecvent spre abcedare şi supuraţie trenantă.

Scanned with OKEN Scanner

Întrucât confirmarea etiologiei prin examene de laborator este dificilă, diagnosticul se sprijină ades pe eliminarea altor cauze de ulcerații genitale (sifilis, limfogranulomatoză benignă, herpes etc.). Boala răspunde bine la numeroase antibiotice și sulfamide (biseptol, eritromicină, ciprofloxacin, ceftriaxon).

6. LIMFOGRANULOMATOZA BENIGNĂ NICOLAS-FAVRE

Produsă de infectarea pe cale venerianã cu *Chlamydia trachomatis*, limfogranulomatoza inghinală benignă este și ea rară în țara noastră, fiind răspândită mai ales în unele zone ale Africii și Asiei, India, America de Sud.

După o incubație ce poate varia de la câteva zile la peste 1 lună, apare – la locul de inoculare (cel mai frecvent genital) – leziunea primară, constând de obicei într-o eroziune mică, neindurată, nedureroasă și spontan rezolutivă, care poate trece neobservată.

Etapa caracteristică este cea secundară, survenită după aproximativ 2 săptămâni, manifestată prin adenită regională, de obicei inghinală și unilaterală, intens inflamatorie, poliganglionară, care evoluează spre abcedare și fistulizare (în stropitoare). Vindecarea se produce spontan în 2–3 luni (uneori ani), cu cicatrice fibroase neregulate, edem sau fistule cronice. Poate apare (mai ales la femei) interesarea ganglionilor pararectali, ducând la rectită, abcese și fistule și, în final, stricturi rectale. O complicație rară, posibilă la ambele sexe, este edemul elenfantiazic al regiunii genitale.

Localizările extragenitale sunt rare; s-au semnalat cazuri în care leziunea primară era situată la nivelul cavității bucale sau faringelui, limfadenopatia fiind în aceste situații submaxilară sau cervicală.

Tratamentul constă în tetraciclină, doxiciclină, eritromicină sau sulfizoxazol (administrate timp de 3 săptămâni). Se recomandă evacuarea adenopatiei prin aspirare (abcedarea spontană sau incizia duc la formarea de traiecte fistuloase sau ulcerații trenante).

GRANULOMUL INGHINAL

Granulomul inghinal (sinonime: granulom venerian, donovanoză), endemic în unele zone (sub)tropicale, este datorat unui bacil gram-negativ numit *Calymmatobacterium granulomatosis* (sau *Donovania granulomatosis)*. Contagiozitatea este redusă iar transmiterea sexuală este controversată.

Se manifestă sub forma unui papulo-nodul ulcerat, situat genital, neînsoțit de adenopatie și care evoluează cronic, mărindu-se progresiv sau multiplicându-se prin autoinoculare. Localizarea extragenitală este posibilă: perianal, buze, cavitatea bucală, faringe, față, membre. Diagnosticul este susținut de evidențierea corpilor Donovan (incluzii intracitoplasmatice vizibile la colorația Wright sau Giemsa) în citoplasma mononuclearelor din țesutul afectat.

Boala răspunde la numeroase antibiotice (tetracicline, cloramfenicol, eritromicină etc.) durata tratamentului fiind de 10–30 de zile.

Scanned with OKEN Scanner

SINDROMUL DE IMUNODEFICIENȚĂ DOBÂNDITĂ

Sindromul de imunodeficiență dobândită, denumit pe scurt SIDA (limba franceză) sau AIDS (limba engleză), constituie o mare problemă de sănătate publică a acestui sfârșit de secol.

Agentul etiologic este un retrovirus descoperit în 1983 și denumit HIV (virusul imunodeficienței umane). La ora actuală, în categoria retrovirusurilor care produc imunodeficiența umană pot fi încadrate: virusul HIV-1 (cu largă răspândire) și virusul HIV-2 (responsabil de un număr mai redus de cazuri, în Africa de Vest). SIV, foarte asemănător cu HIV-2, este responsabil de imunodeficiența la maimuță (simiană). HIV-1 și HIV-2 produc o boală asemănătoare, dar testele pentru identificarea lor sunt diferite.

Epidemiologie. SIDA are, din punct de vedere istoric, o evoluție mai scurtă de două decenii, dar a provocat deja aproape 6 milioane de decese. Numărul persoanelor infectate cu HIV a crescut de 100 de ori în timpul anilor '80 și continuă să crească; dacă în 1992 se vorbea de o cifră în jur de 10–13 milioane, în 1996 se aprecia că această cifră era de 22 milioane, iar pentru anul 2000 se estimează că numărul celor infestați cu HIV va fi de aproximativ 40 de milioane. Distribuția cazurilor pe glob este neuniformă: peste 13 milioane în Africa subsahariană, 4,7 milioane în Asia de Sud-Est, 1,7 milioane în America Latină și Caraibe, 1,2 milioane în America de Nord și Europa Occidentală, 300 000 în Europa de Est și Asia Centrală.

Transmiterea HIV se realizează pe trei căi principale: a) sexuală; b) parenterală și c) de la mamă la copil.

a) Dacă inițial rolul cel mai important a revenit transmiterii homosexuale, la ora actuală aceasta deține o pondere de numai 5–10% (față de un procent de 70% al cazurilor transmise heterosexual). Transmiterea sexuală este favorizată de prezența altor boli venerice (sifilis, șancru moale, herpes simplex etc.), de contactele anale sau de prezența unor eroziuni sau ulcerații genito-anale de alte cauze. Unele cercetări arată că transmiterea de la femeie la bărbat este mai rară (apare la aproximativ 1% din partenerii femeilor infectate), decât cea de la bărbat la partenerele de sex feminin (20%), dar aceste date sunt controversate.

b) Riscul transmiterii parenterale prin transfuzii de sânge și produse de sânge este extrem de scăzut la ora actuală, datorită metodelor drastice de control a donatorilor, în timp ce transmiterea prin ace de seringă nesterilizate – la consumatorii de droguri injectabile – a avut (în 1996) o pondere de 5–10%. Transmiterea prin expunere directă la sânge infectat a mucoaselor sau tegumentelor prezentând soluții de continuitate, deși rară, este posibilă (personal din laboratoare) ca și transmiterea prin instrumente de bărbierit, manechiură/pedichiură etc. S-au semnalat și cazuri izolate de transmitere în dublu sens pacienți-medici (*stomatologi*). Țara noastră deține un trist record, prin numărul mare de cazuri infantile, majoritatea apărute prin transmitere parenterală.

c) Transmiterea de la mamă la copil (în timpul sarcinii, al nașterii sau prin laptele matern) deține tot o pondere de 5–10%.

Nu au putut fi demonstrate cazuri de transmitere în cadrul contactelor interpersonale apropiate, cum ar fi folosirea în comun a băilor, bucătăriilor, îmbrățișare etc.

Scanned with OKEN Scanner

Patogenie. După pătrunderea virusului în organism, el se fixează de receptorii CD4. Celulele-țintă principale sunt aşadar limfocitele T4 (helper) şi mai puțin monocitele, macrofagele, celulele Langerhans (la nivelul cărora receptorii CD4, deşi prezenți, au o densitate redusă). ARN-ul viral este transcris cu ajutorul transcriptazei inverse virale în ADN, acesta fiind integrat în genomul gazdei. Aici virusul rămâne în stare de latență, sau se poate multiplica pe seama celulelor infectate (pe care distruge).

Având în vedere rolul limfocitelor T helper, distrugerea lor determină imunodepresia caracteristică, cu scăderea imunității antiinfecțioase şi antitumorale.

Aspecte clinico-evolutive. După momentul infectării cu HIV urmează o perioadă de incubație a cărei durată (în general 2–8 săptămâni) variază mai ales în funcție de modul de transmitere şi de calea de inoculare a virusului.

Primoinfecția este de obicei asimptomatică, caz în care diagnosticul poate fi suspectat pe baza expunerii prealabile şi confirmat prin evidențierea seroconversiei.

În 10–20% din cazuri apare primoinfecție simptomatică, manifestările fiind de obicei minore. Manifestările cutaneo-mucoase ale primoinfecției pot consta în erupții urticariene, exanteme de tip viral (morbiliforme), leziuni mucoase ulcerative la nivelul palatului sau esofagului (care se remit spontan). Diagnosticul poate fi orientat de existența unei expuneri anterioare, de asocierea cu alte manifestări clinice de primoinfecție (febră, astenie, mialgii, limfadenopatie, manifestări neuro-psihice, gastro-intestinale) şi/sau cu un sindrom hematologic de tip mononucleozic. Confirmarea presupune evidențierea seroconversiei (prin test ELISA sau Western blot), a antigenului p24, sau izolarea HIV din sânge sau LCR.

Seroconversia este urmată de o perioadă de latență seropozitivă a cărei durată poate varia de la câteva luni la câțiva ani şi care se poate manifesta sub mai multe forme, ades succesive. După stadiul asimptomatic, în care manifestările clinice şi modificările imunologice sunt absente sau foarte discrete, apare uneori limfadenopatie persistentă generalizată, alteori ARC (AIDS-related complex sau pre-SIDA) sau chiar SIDA manifestă.

Diagnosticul de ARC poate fi susținut în cazul prezenței persistente (minimum 3 luni) a cel puțin două din următoarele semne/simptome: febră prelungită, scădere ponderală, diaree cronică, limfadenopatie generalizată, oboseală marcată, transpirații nocturne, în asociere cu cel puțin două din următoarele modificări de laborator: limfopenie, leucopenie, trombocitopenie, anemie, scăderea raportului celulelor T4/T8, scăderea limfocitelor T4, creşterea gamma globulinelor serice, scăderea răspunsului limfoproliferativ. La bolnavii cu ARC pot apărea manifestări cutanate constând în candidoză orală, leucoplazie orală păroasă sau herpes zoster cu leziuni extinse (depăşind teritoriul cutanat deservit de un ganglion senzitiv).

SIDA ca boală manifestă asociază (la manifestările ARC) diverse infecții oportuniste şi dezvoltarea de tumori maligne (angiosarcom Kaposi, limfoame ş.a.).

Manifestări cutaneo-mucoase pot apărea în orice stadiu al infecției cu HIV. Deşi aceste manifestări sunt foarte diverse şi nespecifice (ca toate celelalte manifestări clinice apărute în asociere cu infecția HIV) ele pot deseori să conducă la suspectarea bolii de fond şi la demararea investigațiilor necesare precizării unui diagnostic cert, cu toate consecințele pozitive pe care diagnosticul precoce le are asupra limitării transmiterii şi adoptării conduitei terapeutice adecvate.

Scanned with OKEN Scanner

Valoarea revelatoare a anumitor manifestări *cutaneo-mucoase* pentru maladia de bază rezultă din: 1) asocierea cu alte manifestări clinice sugestive pentru infecția HIV, 2) apartenența pacienților respectivi la anumite grupe cu risc crescut și 3) particularitățile clinice și evolutive ale unor dermatoze care apar cu frecvență crescută la pacienții infectați cu HIV față de populația generală.

Fără să ne oprim asupra primei grupe de probleme enunțate mai sus și subliniind doar, în legătură cu al doilea aspect menționat, că prezența unei boli cu transmitere sexuală impune necesitatea testării HIV, ne vom referi mai pe larg la cea de-a treia problemă, prezentând dermatozele întâlnite la pacienții infectați cu HIV și insistând asupra acelora cu care se poate confrunta *medicul stomatolog.*

Majoritatea manifestărilor muco-cutanate care apar la pacienții cu infecție HIV se datorează unor factori infecțioși virali, bacterieni, fungici sau parazitari.

Infecții virale. Bolnavii infectați cu HIV (în special homosexualii) prezintă foarte des infecții latente cu virus herpes simplex tip 1 sau 2.

Manifestările clinice (de regulă este vorba de infecții de recidivă) pot îmbrăca aspecte particulare: forme cu leziuni hemoragice sau necrotice, cu evoluție prelungită, sau cu recurențe frecvente, cu diseminări cutanate sau sistemice.

Relativ frecvent s-au descris ulcerații herpetice cronice apărute în zona afectată de un herpes recidivant (mai ales perianal, rectal sau genital, dar și oro-facial sau la nivelul degetelor). Grupurile de vezicule inițiale, în loc să se vindece, se măresc și dau naștere unor ulcerații care continuă să se extindă în suprafață și profunzime (s-au descris și cazuri cu dimensiuni de peste 10 cm), cu suprafața zemuindă sau acoperită de cruste, cu margini ușor reliefate, extrem de dureroase și care evoluează timp de luni de zile. În cazul interesării mucoasei *bucale* și faringiene leziunile se pot extinde către esofag. Pot apărea diseminări hematogene cutanate (sub formă de vezicule grupate care se rup și se acoperă cu cruste) și/sau viscerale (cu manifestări de pneumonie, hepatită, encefalită și/sau cu esofagită, enterită, cistită sau traheo-bronșită erozivă), cu posibil sfârșit letal. Tratament: acyclovir local și sistemic. Există și cazuri rezistente la acyclovir, în care se recomandă foscarnet i.v.

Zona zoster (Herpesul zoster) este de 8 ori mai frecventă la pacienții infectați cu HIV decât la restul populației, mai ales în stadiul de (pre-) SIDA. La acești pacienți erupția poate interesa mai multe dermatoame (nu obligatoriu învecinate), poate fi prelungită/persistentă, se observă ades recidive și poate apărea chiar diseminare cutanată variceliformă. Este necesar tratamentul sistemic cu acyclovir i.v., asociat de preferință cu interferon alfa-2a pentru prevenirea diseminării.

Epidermovirozele hiperplazice îmbracă și ele aspecte deosebite la pacienții imunodeprimați; se observă frecvent vegetații veneriene (gigante, recidivante, deseori situate perianal), veruci vulgare (multiple, diseminate), moluscum contagiosum (cu număr mare de elemente eruptive – uneori sute – și localizare preferențială la nivelul *feței*). Leziunile papulo-nodulare ombilicate tipice de moluscum contagiosum au ades, la cei infectați cu HIV, tendința de a se grupa periocular sau în zonele păroase ale feței la bărbați, unde, datorită autoinoculării prin bărbierit, pot realiza mase tumorale confluate. Frecvent apar și suprainfecții cu stafilococ auriu. Răspunsul la tratamentul clasic (chiuretare,

Scanned with OKEN Scanner

crioterapie) este de regulă nesatisfăcător şi, pe măsură ce numărul şi mărimea leziunilor cresc, faţa poate căpăta un aspect monstruos. Este posibilă ameliorarea după începerea tratamentului antiviral al bolii de bază.

Bolnavii cu SIDA sunt predispuşi şi la infecţii cu virusuri zoofile, pe fondul imunodepresiei putând să apară stomatită aftoasă (picornavirus transmis ades prin lapte de la vaci infectate) cu leziuni ulcerative mari, extensive, sau vaccină generalizată progresivă (poxvirus bovis, folosit pentru vaccinarea antivariolică) severă, cu leziuni gangrenoase, posibil letală.

Leucoplazia orală (linguală) păroasă sau leucoplazia orală virală (determinată de virusul Epstein-Barr) apare numai la imunodeprimaţi, cel mai frecvent la pacienţi infectaţi cu HIV (în special la homosexuali de sex masculin) de cel puţin 5 ani. Ea a fost observată la 1 din 10 bolnavi de SIDA. Atunci când boala manifestă nu este prezentă, apariţia leucoplaziei orale păroase este un factor de prognostic nefavorabil, indicând o probabilitate de evoluţie către SIDA de peste 50% în următorii 1–2 ani.

Se manifestă clinic sub formă de plăci leucoplaziforme albe, reliefate, cu suprafaţa neregulată, verucoasă, bine delimitate, situate de obicei pe feţele inferolaterale ale limbii, mai rar pe mucoasa obrajilor sau a palatului. Aspectul poate suferi modificări rapide, chiar de la o zi la alta.

Termenul de leucoplazie „păroasă" se datorează aspectului histopatologic (acantoză, parakeratoză, prelungiri keratiniene neregulate de aspect pilar şi grupe de celule balonizate cu citoplasmă clară). Tratamentul nu este necesar întrucât nu apar modificări subiective, afecţiunea fiind benignă prin ea-însăşi.

Infecţii fungice. Candida albicans, care colonizează în mod normal mucoasele digestive (oral, anal) şi genitale (vulvo-vaginal) poate creşte cantitativ şi deveni patogenă pe măsura scăderii imunităţii la pacienţii infectaţi cu HIV (de regulă după mai mulţi ani de la primoinfecţie, în faza de boală manifestă sau în cea imediat premergătoare). Dintre numeroasele localizări ale infecţiei candidozice, cea care se asociază în mod particular cu boala HIV este candidoza orală. Leziunile au aspectul clinic obişnuit, fiind fie de tip pseudomembranos (depozite alb-cremoase care după îndepărtare lasă suprafeţe eritematoase sau erozive-sângerânde), fie de tip atrofic (plăci roşii, cu suprafaţa netedă) sau hipertrofic (plăci albe leucoplaziforme). Pe fond de imunodepresie aceste leziuni pot interesa suprafeţe mari ale mucoasei orofaringiene şi se pot extinde la esofag şi/sau la căile aeriene şi pulmon. Mai pot să apară şi alte localizări: cheilita angulară, intertrigo, vaginită, balano-postită, perionixis şi onixis.

Diagnosticul de candidoză orală nu poate fi susţinut doar pe baza creşterii candidei în culturi (căci ea este saprofit al mucoasei orale), fiind necesară şi evidenţierea pseudohifelor la examenul microscopic direct (preparat cu hidroxid de potasiu 5%).

Vindecarea se poate obţine cu tratament local (nistatin, clotrimazol) şi/sau sistemic (ketoconazol, fluconazol) dar recidivele frecvente impun deseori tratament continuu, profilactic.

Alte infecţii fungice care apar în forme neobişnuit de extinse şi trenante sunt: tinea corporis diseminată, tinea unguium şi pitiriazisul

Scanned with OKEN Scanner

versicolor. Dermatita seboreică (severă cu debut brusc şi rezistentă la tratament) şi unele foliculite descrise la pacienţii cu boală HIV ar putea fi explicate tot prin intervenţia patogenică a infecţiei cu pitirosporum.

Pacienţii cu SIDA sunt predispuşi la dezvoltarea unor forme grave de micoze profunde în care, prin diseminarea hematogenă, pot apărea leziuni cutaneo-mucoase uneori caracteristice. Întrucât aceste micoze sunt rare în zona noastră geografică ne limităm la a menţiona criptococoza (papulo-noduli asemănători cu leziunile de moluscum contagiosum şi care au ca sediu de elecţie tot faţa) şi histoplasmoza (în care leziunile mucoase, mai frecvente decât cele cutanate, se prezintă ca formaţiuni nodulare, vegetante sau ulceraţii dureroase la nivelul orofaringelui, palatului moale, epiglotei).

Infecţii bacteriene. La bolnavii infectaţi cu HIV apar curent infecţii cutanate stafilococice. Este crescut şi riscul infecţiilor cutanate oportuniste cu micobacterii atipice. *Micobacterium tuberculosis* produce de regulă infecţii viscerale diseminate, ades prin reactivarea unor focare vechi.

Sifilisul la bolnavii cu infecţie HIV se poate prezenta cu sifiloame ulceroaşe gigante/multiple/trenante, poate evolua cu manifestări de „sifilis malign" şi are o predispoziţie particulară la dezvoltarea precoce a unui sifilis meningovascular (se recomandă examenul LCR şi/sau tratament cu penicilină G la toţi bolnavii). Serologia poate fi (rar) negativă în perioada secundară a bolii, făcând necesare pentru diagnostic teste treponemice, microscopia în câmp întunecat, biopsia sau imunofluorescenţa directă. Infecţia sifilitică a pacienţilor HIV-pozitivi este mai rezistentă la tratament, motiv pentru care se urmăreşte evoluţia prin teste netreponemice cantitative şi examen LCR repetat.

Angiomatoza bacilară este o ricketsioză oportunistă rară, asociată aproape obligatoriu cu un stadiu avansat al infecţiei cu HIV, manifestată clinic prin apariţia de leziuni cutanate papulo-nodulare de aspect angiomatos, asemănătoare cu cele din boala Kaposi sau cu granulomul telangiectazic.

Infestările parazitare cu *Sarcoptes scabiei* la persoanele infectate cu HIV pot lua aspecte de scabie norvegiană. Erupţiile acneiforme sau rozaceiforme întâlnite uneori la pacienţii cu infecţie HIV ar putea fi legate etiopatogenic de Demodex folliculorum, acarian care colonizează foliculul pilo-sebaceu.

Tumori. Boala Kaposi (numită şi „angiosarcomatoză Kaposi") apare la aproximativ 15% din pacienţii cu infecţie HIV, fiind şi mai frecventă la homosexuali. Etiologia nu este cunoscută; probabil un virus iniţiază o proliferare tumorală a celulelor endoteliale (se pare că nu este vorba de o adevărată neoplazie). Forma SIDA-tică de boală Kaposi (cunoscută şi sub numele de „boala Kaposi epidemică") are manifestări clinico-evolutive caracteristice, care o deosebesc de forma clasică („europeană") a bolii. Ambele tipuri se prezintă sub formă de papulo-noduli şi/sau plăci bine delimitate, mai mult sau mai puţin reliefate, eritemato-angiomatoase, de culoare violacee (care nu dispare la presiune), uneori hiperpigmentate; tabloul histopatologic este identic.

Forma europeană apare mai ales la vârstnici, debutează cu leziuni puţin numeroase, localizate de elecţie pe membrele inferioare şi evoluează lent, afectând rar mucoasele şi organele interne.

Scanned with OKEN Scanner

Forma epidemică poate apărea la tineri, leziunile sunt frecvent multiple sau disemineză rapid (Kaposi „eruptiv"), se dispun preferențial troncular sau la extremitatea *cefalică* (nas, urechi, periocular), interesează ades *mucoasele* (bucală, uretrală, tract gastro-intestinal) și organele interne (plămâni, rinichi, sistem nervos central) și se însoțesc de limfadenopatie. Boala Kaposi asociată infecției cu HIV debutează în 15% din cazuri cu leziuni la nivelul mucoasei orale, având cel mai frecvent aspect de macule/plăci violacee pe palatul dur, gingii sau vălul palatin.

Tratamentul leziunilor izolate inestetice, hemoragice sau a celor mucoase care determină tulburări funcționale poate consta, după caz, în: electrocauterizare, crioterapie, excizie, tratament laser, injecții intralezionale cu citostatice sau interferon alfa, radioterapie. În cazurile severe, cu leziuni diseminate, se poate recurge la chimioterapie sistemică cu sau fără interferon.

Adevărate neoplazii care pot afecta pielea sau mucoasele la bolnavii cu SIDA sunt limfoamele maligne și carcinoamele (de obicei genitale) apărute pe fondul unei infecții virale și a apărării antitumorale deficitare.

Alte manifestări cutanate. Infecția cu HIV se mai poate asocia cu un psoriazis cu evoluție severă, cu foliculita cu eozinofile, cu erupții purpurice. Mai pot apărea: uscăciune tegumentară, facies îmbătrânit prematur, caniție (albire precoce a părului) precoce, alopecie difuză sau în plăci, hipertricoză ciliară ș.a.

Tratamentul infecției cu HIV a făcut progrese remarcabile în ultimii ani, prelungind și îmbunătățind calitatea vieții pacienților. În prim plan terapeutic stau preparatele antivirale inhibitoare ale transcriptazei inverse, mai ales cele nucleosidice (Zidovudina, Didanosina, Zalcitabina), dar și cele non-nucleosidice (Foscarnet). Se mai pot folosi, ades în asociere cu medicația antiretrovirală, medicamente imunomodulatoare (interferon alfa, interleukina-2, isoprinosina, GM-CSF ș.a.). Au apărut rezultate promițătoare și în ceea ce privește realizarea unui vaccin anti-HIV.

PREVENIREA ȘI COMBATEREA MALADIILOR CU TRANSMITERE SEXUALĂ (VENERICE)

– INDICAȚII ALE MINISTERULUI SĂNĂTĂȚII –

Maladiile cu transmitere sexuală (venerice) sunt boli contagioase, uneori cu consecințe grave asupra individului și a descendenților săi. Datorită posibilităților mari de contagiune, ele reprezintă o problemă de sănătate publică ce necesită eforturi continue de prevenire și combatere din partea tuturor factorilor sociali. În combaterea bolilor venerice, în general, și a sifilisului în special, se preconizează următoarele măsuri:

Depistarea precoce a bolnavilor, care constituie primul obiectiv al profilaxiei. Depistarea poate fi pasivă, când bolnavul se prezintă singur la consult, și activă, când depistarea se face prin acțiuni organizate. Cea mai importantă metodă de depistare activă este ancheta epidemiologică, adică ansamblul de acțiuni menite să descopere sursa de îmbolnăvire și contacții acesteia, întrerupându-se în acest fel

Scanned with OKEN Scanner

posibilitatea de răspândire a bolilor venerice. Ancheta epidemiologică începe printr-un interogatoriu luat bolnavului în vederea identificării persoanei care l-a îmbolnăvit şi se continuă cu munca în teren în scopul găsirii şi aducerii la control a tuturor persoanelor declarate contacte.

Sursa de îmbolnăvire va fi internată şi, la rândul ei, supusă interogatoriului, în vederea descoperirii întregului lanţ de îmbolnăviri. Contacţii care nu prezintă semne de îmbolnăvire, vor fi trataţi preventiv, dacă nu au trecut mai mult de 2 săptămâni de la contactul infectant.

Controlul periodic antivenerian constă în examinarea clinică lunară şi serologică de două ori pe an a anumitor categorii de angajaţi care, prin natura profesiunii lor, pot contribui în caz de îmbolnăvire la răspândirea bolii pe cale extragenitală. Controlul periodic priveşte lucrătorii din industria alimentară, personalul de îngrijire din colectivităţile de copii, personalul hotelier, frizerii etc.

Prin metodele de depistare activă se mai amintesc: controlul clinic şi serologic la angajare, la admiterea în şcoli sau facultăţi, controlul prenupţial, examinarea obligatorie a femeilor gravide etc.

Declararea şi internarea tuturor cazurilor confirmate a fi bolnave sunt obligaţii prevăzute prin lege.

Tratamentul trebuie efectuat regulat şi numai sub supravegherea medicului specialist. Deoarece leziunile sunt contagioase, este necesară internarea pe toată durata efectuării primei serii de tratament.

Educaţia sanitară este un aliat preţios în munca de combatere a bolilor cu transmitere sexuală (venerice). Ea are rolul de a face din fiecare cetăţean un colaborator activ al organelor sanitare şi, în acelaşi timp, propriul apărător al sănătăţii individuale. Educaţia sexuală, ca factor component al celei sanitare, trebuie începută cât mai timpuriu şi efectuată cât mai variat prin: broşuri, articole de presă, conferinţe, filme etc.

Profilaxia individuală se referă la luarea unor măsuri igienice, al căror scop este prevenirea contaminării.

Colaborarea cu toate unităţile sanitare în profil, cu organele de poliţie, procuratură şi ale organizaţiilor de masă şi obşteşti. Pentru realizarea unei mai bune experienţe în acţiunea de prevenire şi combatere a bolilor transmise pe cale sexuală, personalul sanitar al tuturor unităţilor sanitare de la toate nivelurile (de la Dispensarul medical până la Direcţia Sanitară), colaborează prin lege, cu unităţile corespunzătoare din celelalte departamente interesate în această acţiune (Inspectoratul de Poliţie, procuratură, Inspectoratul şcolar, organizaţiile de tineret şi organizaţiile de femei etc).

Această colaborare este permanentă şi desfăşurată mai ales de către unităţile dermato-venerologice ca şi de Centrul Sanitar Antiepidemic, laboratoarele de epidemiologie etc.

Întreaga activitate este condusă şi controlată de Comisia Judeţeană de prevenire şi combatere a bolilor transmise pe cale sexuală.

Această colaborare ca şi întreaga acţiune trebuie să aibă loc conform Ordinului Ministerului Sănătăţii nr. 132 din 31 martie 1979, prin care sunt stabilite toate măsurile de prevenire şi combatere a maladiilor cu transmitere sexuală ca şi atribuţiile şi sarcinile tuturor unităţilor sanitare şi ale celorlalte departamente interesate.

Scanned with OKEN Scanner

BIBLIOGRAFIE

1. Anton M., Anton C. – *Fiziologia şi patologia cutanată la femeile gravide.* Ed. Cris Book Universal, Bucureşti, 1994, p. 112–169, 177–190.
2. Antonescu Şt. – *Tratamentul onichomicozelor dermatofitice,* Conferinţa Naţională de Dermatologie, Tg. Jiu, 9–12 mai 1996.
3. Bâră C. – *Imunologie fundamentală.* Ed. Medicală, Bucureşti, 1996, p. 13–58, 229–257.
4. Benedek F. – *Locul terapiei cortizonice locale în dermatologie,* Congresul Naţional pentru utilizarea dermatocorticoizilor – Simpozionul „România – Dermatologia 2000", Sinaia, nov. 1996.
5. Bier O., Dias da Silva W., Götze D., Mota I. – *Fundamentals of Immunology.* Springer – Verlog, 1986.
6. Boisnic S., Biaggi A. – *Keratosis of the oral cavity (review).* Arch. d'anatomie et de Cytologie Pathologiques, 1992, p. 40, 2, 150.
7. Braun-Falco O., Plewig., Wolff H.H., Winkelmann R.K. (edit.). – *Dermatology,* Springer – Verlog, Berlin, Heidelberg. 1991.
8. Bucur Gh. – *Mică enciclopedie de boli dermatovenerice,* Ed. Ştiinţifică şi Enciclopedică, Bucureşti, 1987.
9. Cajal N. – *Tratat de virusologie medicală,* Ed. Medicală, Bucureşti, 1990.
10. Căpuşan I., Mureşan D. – *Dermato-Venerologie,* Ed. Didactică şi Pedagogică, Bucureşti, 1965.
11. Cârstea M. – *Reacţii alergice, Imunologie, Fiziopatologie, Biochimie,* Ed. Academiei, Bucureşti, 1983, p. 11–31, 57, 123.
12. Coliţă D. – *Introducere în imunologie,* Ed. Medicală, Bucureşti, 1993, p. 9–33, 50–56, 66–71, 134–152.
13. Colţoiu Al. – *Dermatoze dispoziţionale,* Ed. Medicală, Bucureşti, 1973, p. 309–372.
14. Colţoiu Al., Forsea D., Mateescu D., Popescu S. – *Dermato-Venerologie* sub red. prof. dr. Al. Colţoiu, Ed. Didactică şi Pedagogică, Bucureşti, 1993, p. 200–259, 284–467, 556–621.
15. Conu A. – *Dermato-Venerologie,* Ed. Didactică şi Pedagogică, Bucureşti, 1976, p. 144–164, 199–261, 272–298, 375–402.
16. Degos R. – *Dermatologie,* Ed. Flammarion, Paris, 1979.
17. Dejica D. – *Tratat de imunologie clinică,* Ed. Dacia, Cluj-Napoca, 1997, p. 19–72.
18. Diaconu C.D.J. – *Cours de Dermato-Venerologie,* Universitatea din Constantine, 1974.
19. Diaconu C.D.J., Popescu M., Toma D. – *Psoriazis: forme clinice, diagnostic pozitiv şi diferenţial,* Consensul Naţional pentru utilizarea dermatocorticoizilor – Simpozionul „România – Dermatologia 2000", Sinaia, nov. 1996.
20. Diaconu C.D.J., Coman O. – *Tratamentul psoriazisului,* Consensul Naţional pentru utilizarea dermatocorticoizilor – Simpozionul „România – Dermatologia 2000", Sinaia, nov. 1996.
21. Diaconu C.D.J., Nedelcu I., Coman O., Popescu M. – *Psoriazis,* Ed. Viaţa Medicală Românească, Bucureşti, 1997.

Scanned with OKEN Scanner

Legendele figurilor

1. Zona zoster oftalmică.
2. Afte bucale.
3. Herpes simplex – peribucal.
4. Impetigo streptococic al feței.
5. Furuncul de obraz.
6. Sicozis stafilococic al feței (bărbiei).
7. Furuncul antracoid al cefei.
8. Erizipel al feței.
9. Microsporie– pielea capului.
10. Tricofiție – pielea capului.
11. Kerion Celsi – pielea capului.
12. Limbă geografică (scrotală).
13. Glosită candidozică cu comisurită candidozică.
14. Cheilită cronică.
15. Lupus tuberculos al nasului.
16. Gome tuberculoase latero-cervicale.
17. Tuberculide papulo-necrotice ale feței de tip acnitis.
18. Lepră a feței.
19. Pemfigus vulgar la nivelul extremității cefalice.
20. Porfirie cutanată a extremității cefalice.
21. Cheilită în cadrul lupusului eritematos cronic.
22. Lupus eritematos tipic al feței cu cheilită lupică.
23. Dermatomiozită.
24. Sclerodermie a feței.
25. Epiteliom spinocelular de gingie.
26. Epiteliom spinocelular de limbă.
27. Eczemă acută a feței.
28. Sindrom Stevens-Johnson.
29. Lichen plan bucal.
30. Psoriazis – pielea capului.
31. Sifilide leucoplazice ale limbii.
32. Sifilom primar buză inferioară.
33. Sifilom primar vulvar.
34. Sifilom primar al glandului.
35. Sifilide – sifilis secundar papulo-scuamos.
36. Sifilis secundar – penis.
37. Gomă sifilitică a palatului dur.
38. Dinți Hutchinson (sifilis congenital).
39. Cheilită leucoplazică şi erozivă.
40. Epiteliom spinocelular de buză inferioară.
41. Epiteliom bazocelular de pleoapă inferioară.
42. Melanom malign al feței.

Scanned with OKEN Scanner

Fig. 1

Fig. 2

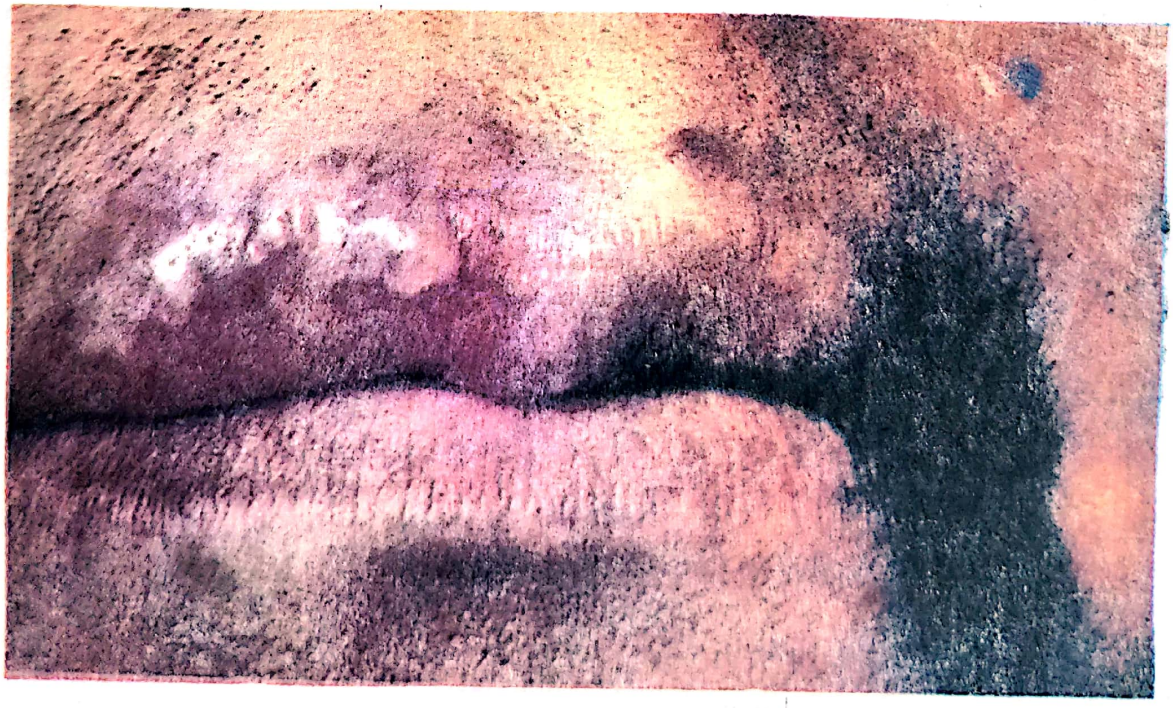

Fig. 3

Scanned with OKEN Scanner

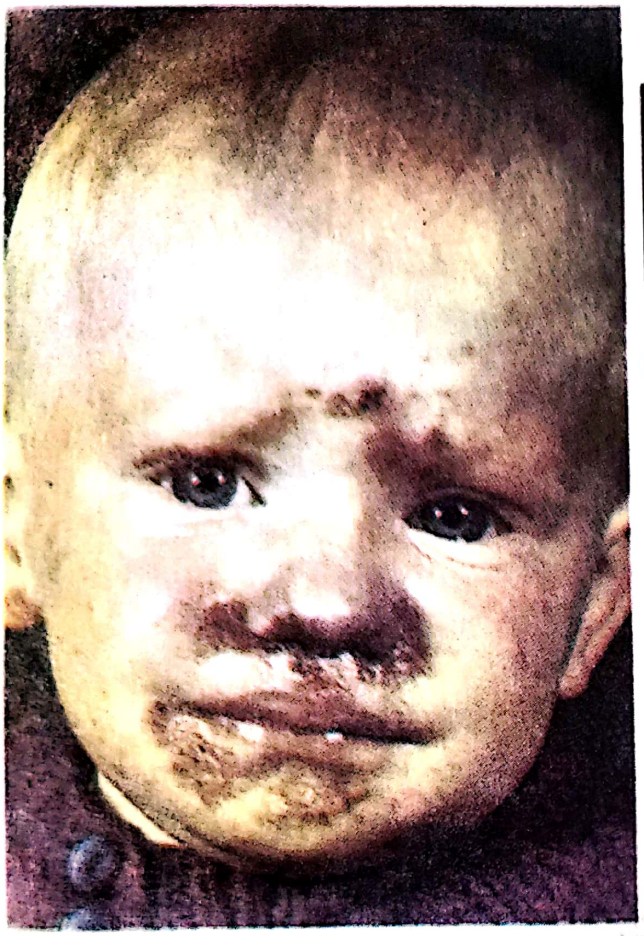

Fig. 4

Fig. 5

Fig. 6

Scanned with OKEN Scanner

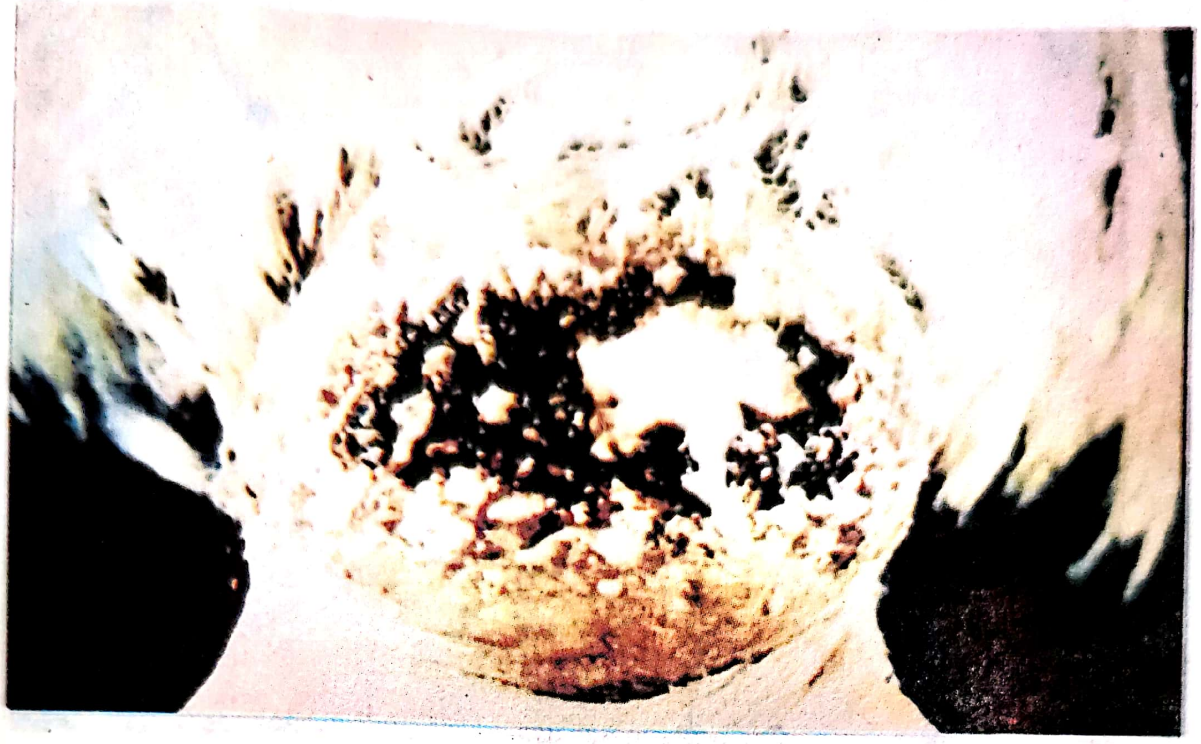

Fig. 7

Fig. 8

Scanned with OKEN Scanner

Fig. 9

Fig. 10

Scanned with OKEN Scanner

Fig. 11

Fig. 12

Scanned with OKEN Scanner

Fig. 13

Fig. 14

Scanned with OKEN Scanner

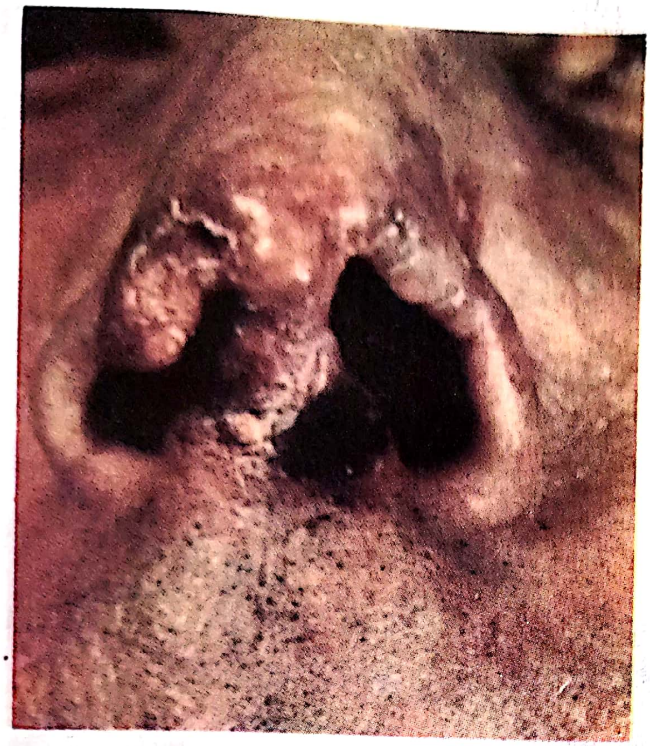

Fig. 15

Fig. 16

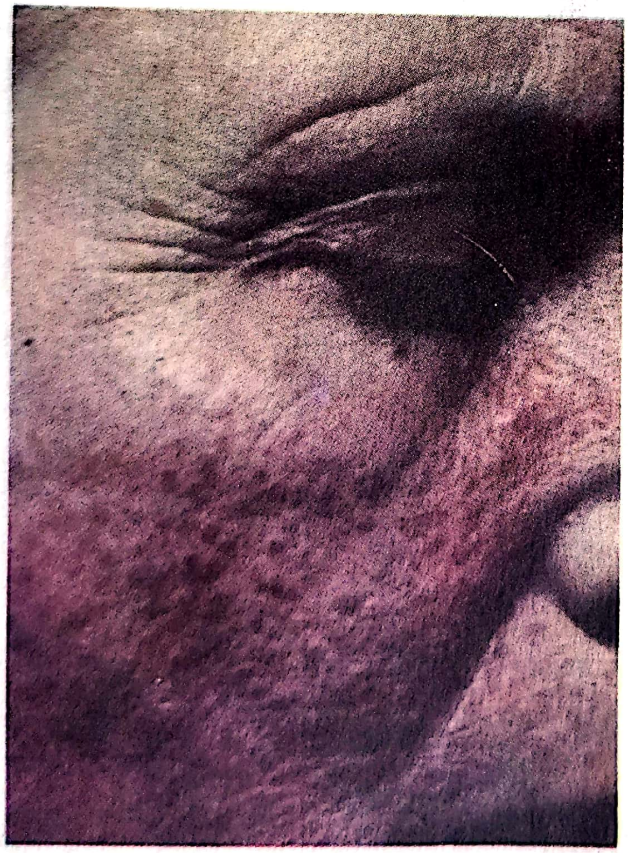

Fig. 17

Fig. 18

Scanned with OKEN Scanner

Fig. 19

Fig. 20

Scanned with OKEN Scanner

Fig. 21

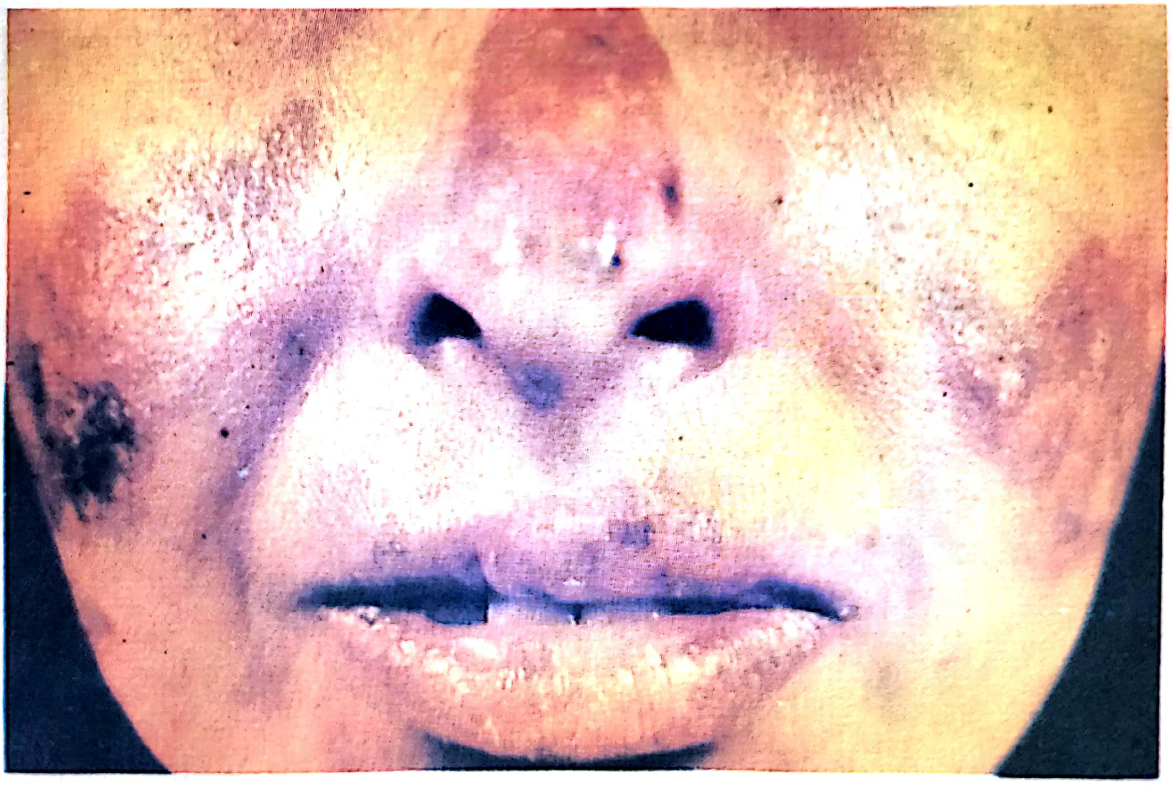

Fig. 22

Scanned with OKEN Scanner

Fig. 23

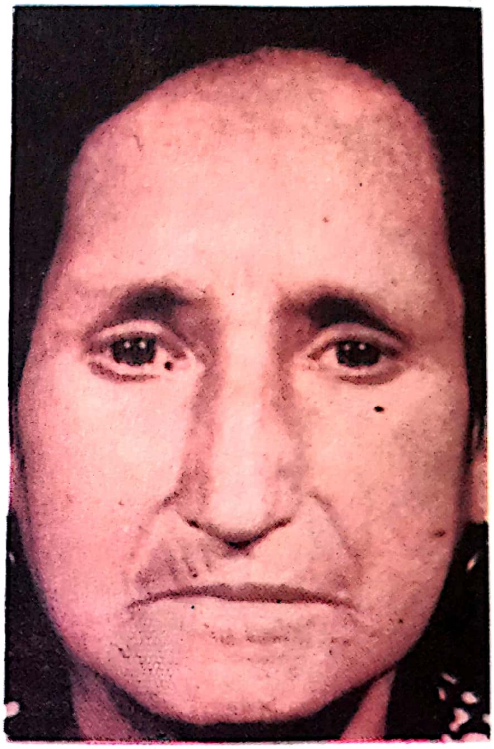

Fig. 24

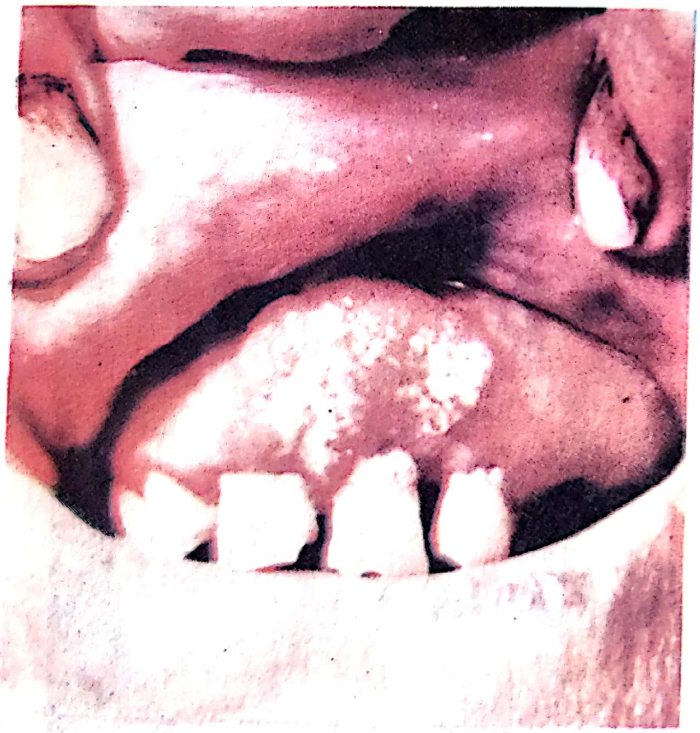

Fig. 25

Fig. 26

Scanned with OKEN Scanner

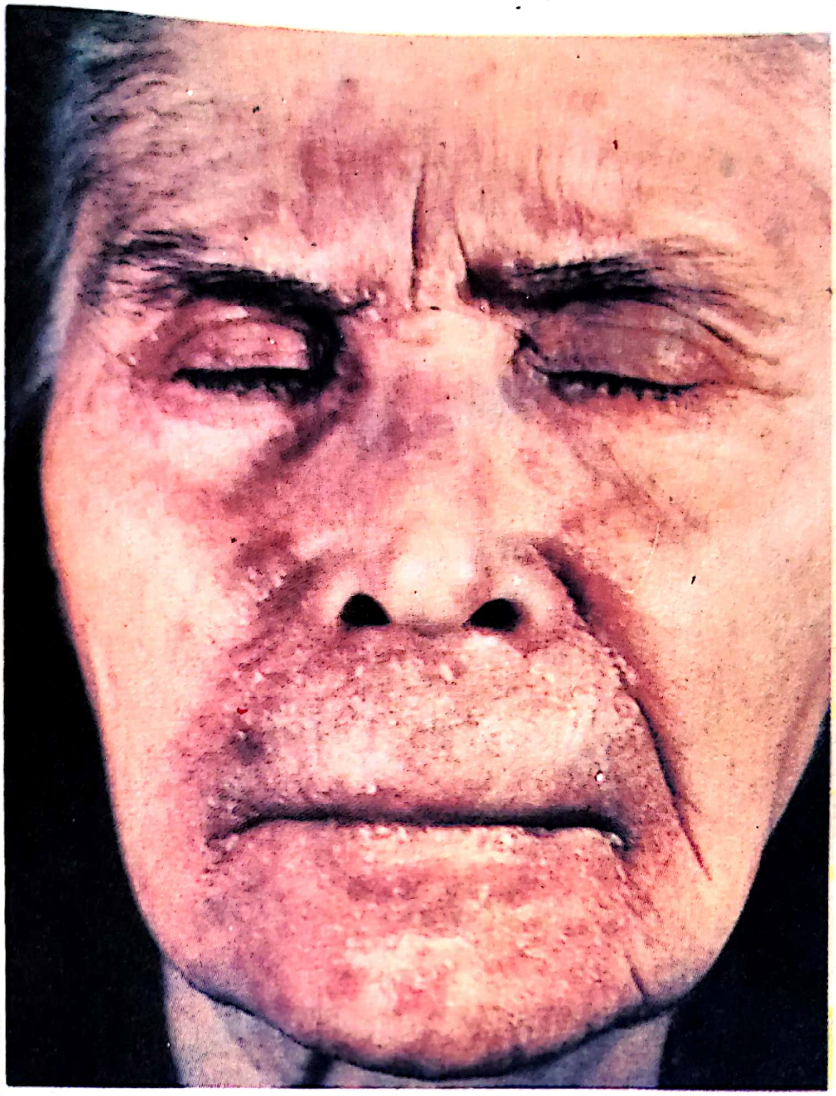

Fig. 27

Fig. 28

Scanned with OKEN Scanner

Fig. 29

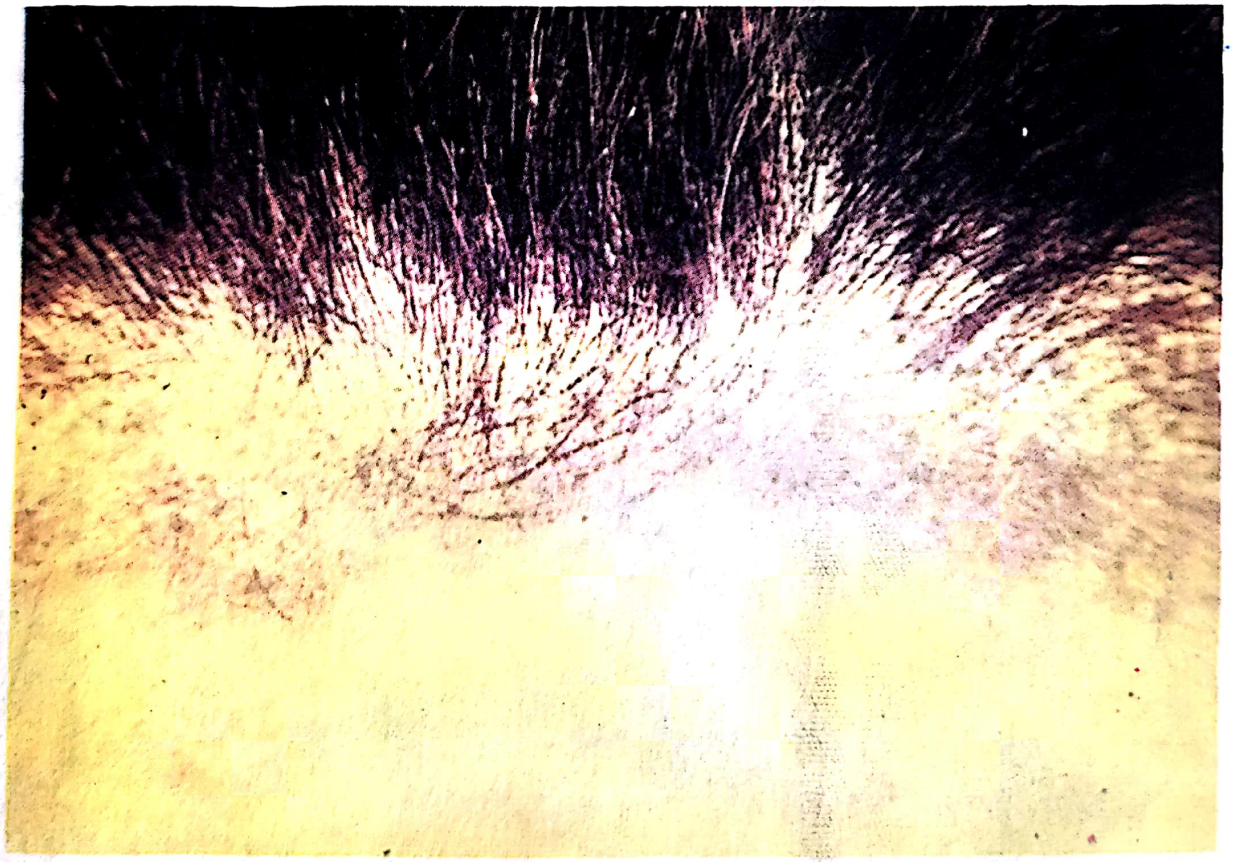

Fig. 30

Scanned with OKEN Scanner

Fig. 31

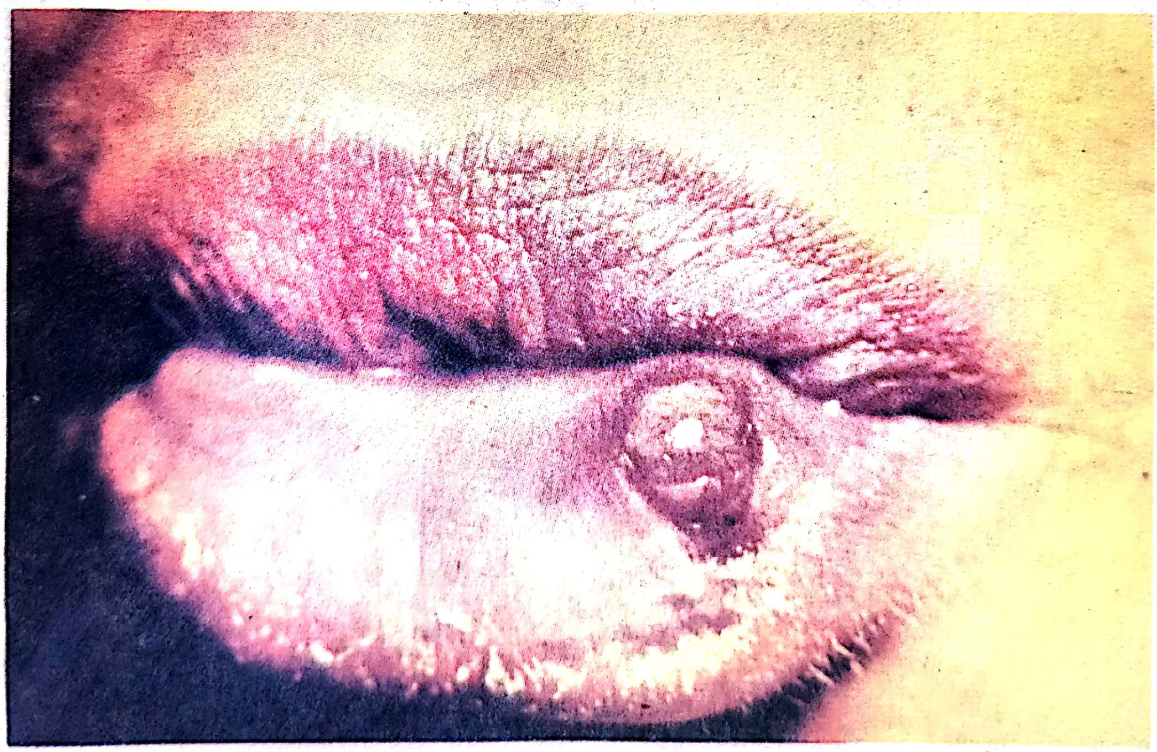

Fig. 32

Scanned with OKEN Scanner

Fig. 33

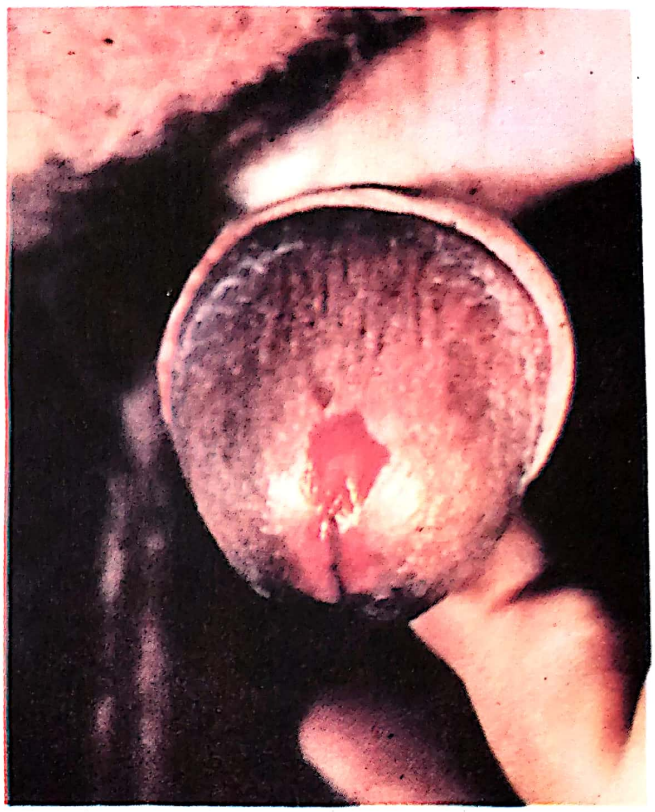

Fig. 34

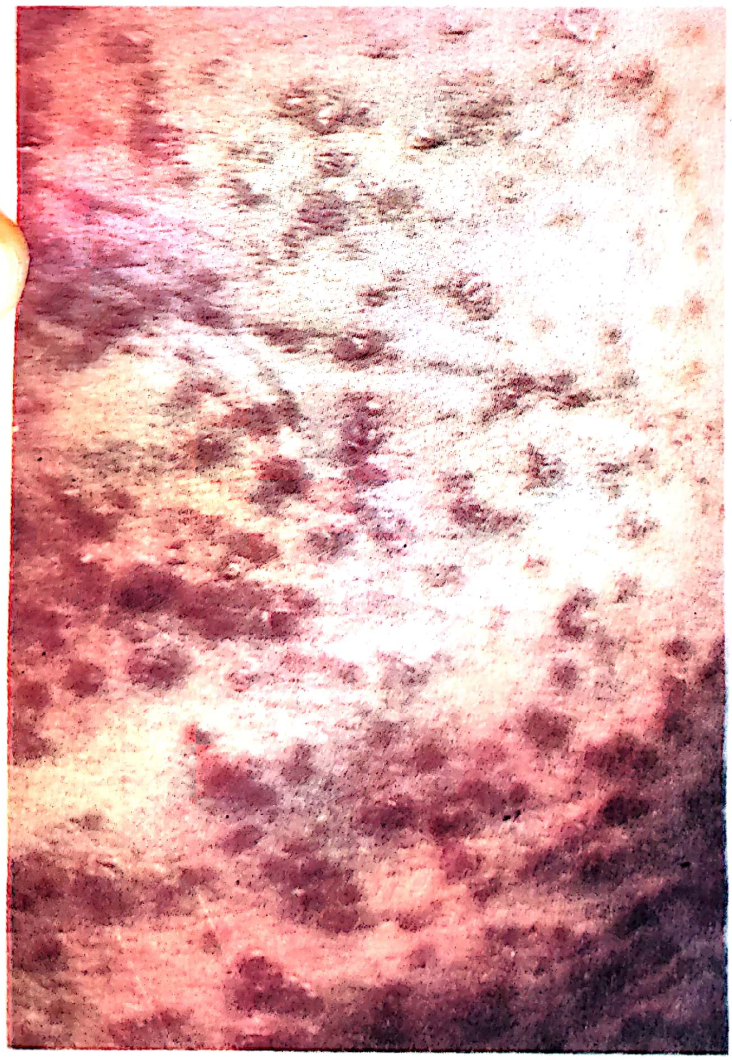

Fig. 35

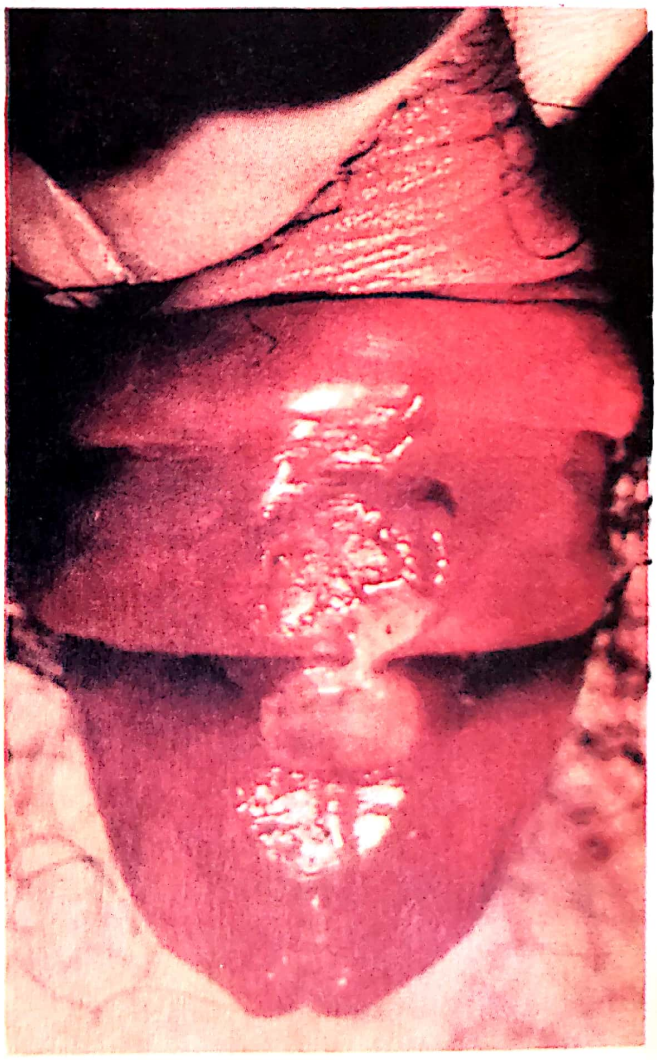

Fig. 36

Scanned with OKEN Scanner

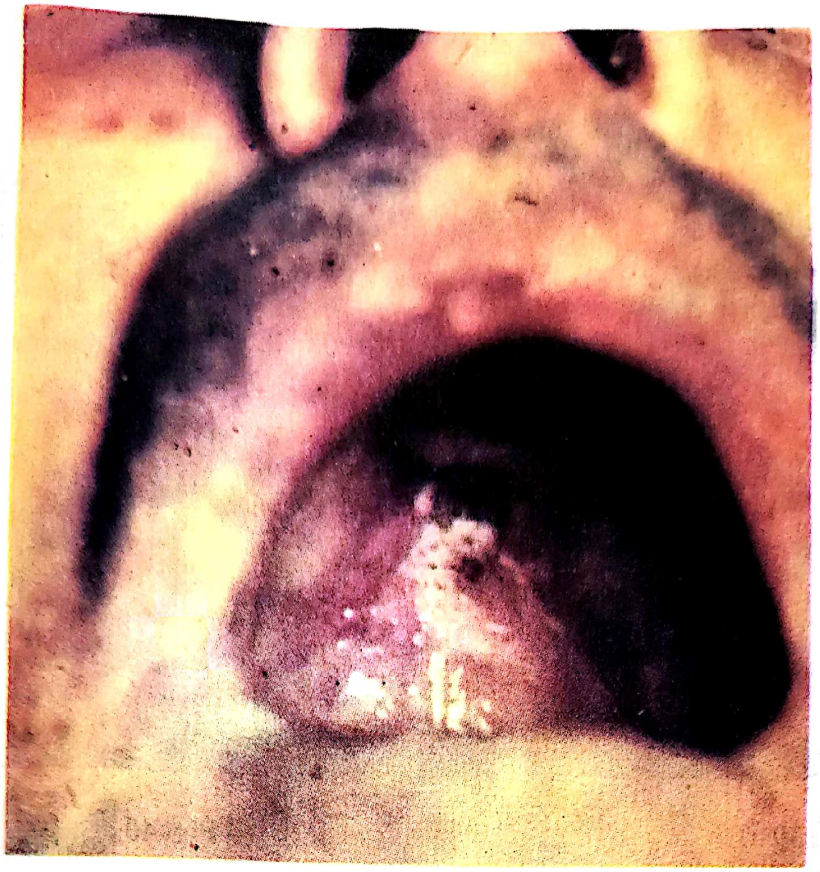

Fig. 37

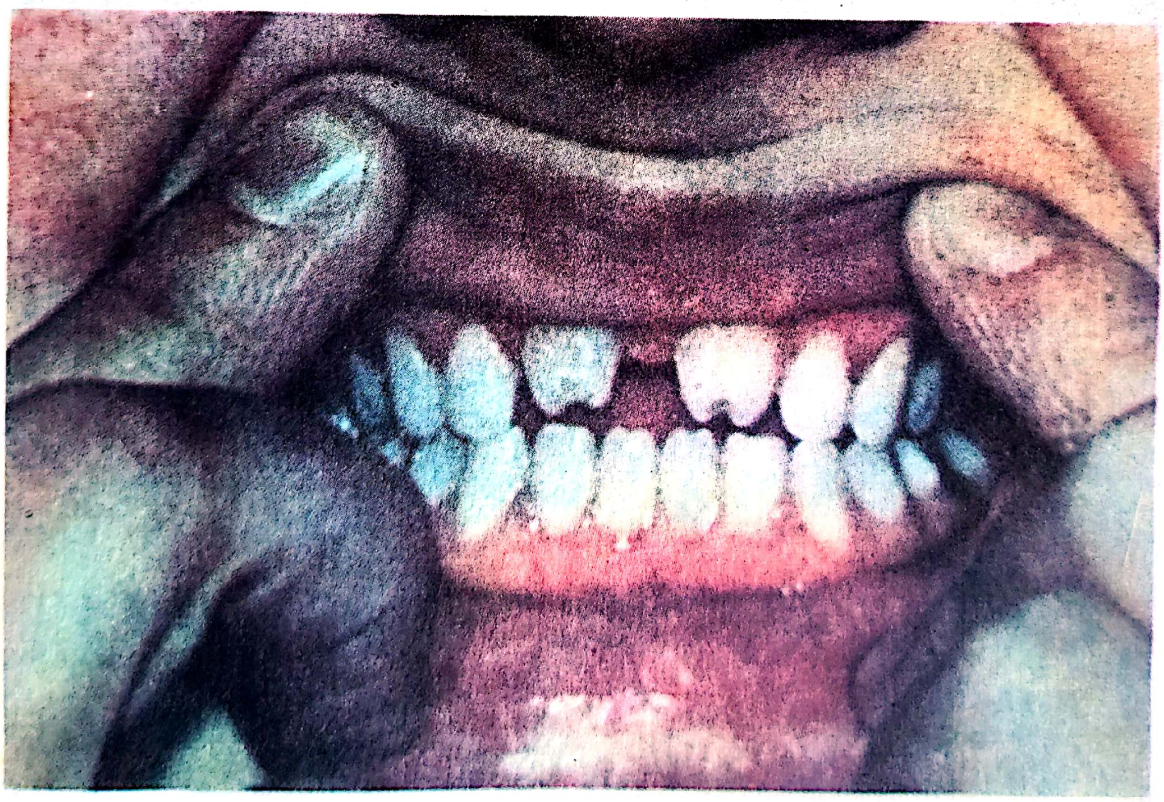

Fig. 38

Scanned with OKEN Scanner

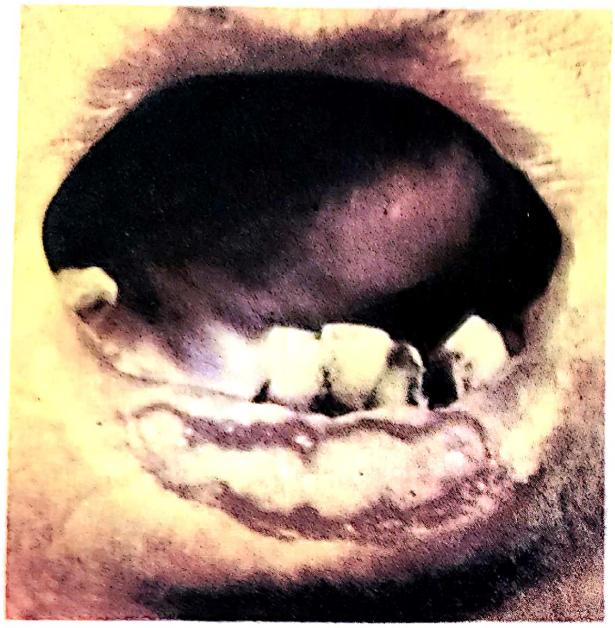

Fig. 39

Fig. 40

Fig. 41

Fig. 42

Scanned with OKEN Scanner

Lei 38 000

ISBN 973 - 30 - 5969 - 2

EDITURA DIDACTICĂ ŞI PEDAGOGICĂ, R.A.
BUCUREŞTI



Scanned with OKEN Scanner